TOLDT
ANATOMISCHER ATLAS

10. AUFLAGE



ERSTER BAND

Gegenden des menschlichen Körpers - Knochenlehre -

Bänderlehre - Muskellehre

URBAN & SCHWARZENBERG
BERLIN - WIEN


22500303604

Med
K39375

ANATOMISCHER ATLAS

FÜR STUDIERENDE UND ÄRZTE

UNTER MITWIRKUNG VON

PROFESSOR DR. ALOIS DALLA ROSA

HERAUSGEGEBEN VON

DR. CARL TOLDT

EMER. PROFESSOR DER ANATOMIE AN DER UNIVERSITÄT WIEN

ZEHNTE AUFLAGE

Mit 1505 zum Teil farbigen Holzschnitten
und 15 Röntgen-Originalaufnahmen mit 5 Konturzeichnungen.

ERSTER BAND

A. DIE GEGENDEN DES MENSCHLICHEN KÖRPERS.
B. DIE KNOCHENLEHRE. *C.* DIE BÄNDERLEHRE. *D.* DIE MUSKELLEHRE.

(MIT 640 ABBILDUNGEN IN HOLZSCHNITT.)

URBAN & SCHWARZENBERG

BERLIN
N., FRIEDRICHSTRASSE 105b

WIEN
I., MAXIMILIANSTRASSE 4.

1919.

Alle Rechte vorbehalten.

12 001 662

GESAMT-INHALT

DER ZEHNTEN AUFLAGE:

Erster Band:

A. **Die Gegenden des menschlichen Körpers.**

B. **Die Knochenlehre.** (Figur 1—377 und Register.)

C. **Die Bänderlehre.** (Figur 378—489, 12 Röntgenbilder und Register.)

D. **Die Muskellehre.** (Figur 490—640 und Register.)

Zweiter Band:

E. **Die Eingeweidelehre.** (Figur 641—932, 8 Röntgenbilder und Register.)

F. **Die Gefäßlehre.** (Figur 933—1123 und Register.)

Dritter Band:

G. **Die Nervenlehre.** (Figur 1124—1333.)

H. **Die Lehre von den Sinneswerkzeugen.** (Figur 1334—1505 und Register.)

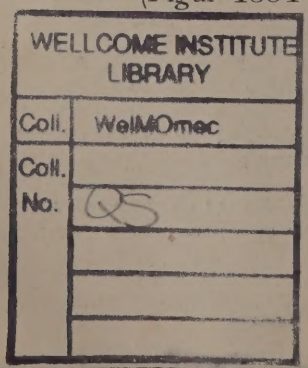
WELLCOME INSTITUTE LIBRARY
Coll. WellMOmec
Coll. No. QS

VORWORT
ZUR ERSTEN AUFLAGE.

Nahezu sieben Jahre sind verflossen, seitdem ich die Arbeiten für den nun zu Ende geführten anatomischen Atlas begonnen habe. Diese ganze Zeit habe ich, soweit sie nicht von Berufspflichten in Anspruch genommen war, dem Werke gewidmet. Solch langwieriger und mühevoller Arbeit hätte ich mich nicht unterzogen, wenn ich nicht von der Überzeugung durchdrungen gewesen wäre, daß das Bedürfnis nach einem neuen, zunächst den Anforderungen des medizinischen Unterrichtes möglichst Rechnung tragenden anatomischen Bilderwerk ein geradezu unabweisbares geworden war. Nicht in geringerem Maße besteht aber ein solches Bedürfnis für alle diejenigen, welche sich eingehender mit anatomischen Untersuchungen beschäftigen wollen und insbesondere auch für die praktischen Ärzte, welchen die Rekapitulation des anatomischen Tatsachenmateriales, beziehungsweise die gelegentliche Orientierung über einzelne anatomische Verhältnisse tunlichst erleichtert werden soll. Dazu kam die Erwägung, daß die praktische Durchführung der einheitlichen anatomischen Nomenklatur, welche nach den umfassendsten Vorarbeiten im Jahre 1895 von dem Anatomen-Kongreß zu Basel einstimmig angenommen worden ist, den größten Schwierigkeiten begegnen müßte, wenn nicht die entsprechenden Behelfe dafür geschaffen werden. Ein neuer anatomischer Atlas erschien mir als ein geeignetes Mittel, die Verbreitung und den allgemeinen Gebrauch der vereinbarten anatomischen Namen zu fördern und, soweit einzelne derselben vielleicht nicht für jedermann verständlich sein sollten, ihre Bedeutung ersichtlich zu machen.

Aus diesen Motiven ergaben sich von selbst die Gesichtspunkte, welche für die ganze Anlage des Werkes, für die Auswahl des darzustellenden Stoffes und für die Art der Darstellung maßgebend waren.

Es sollten die Formen der Körperteile und die übrigen dem Auge wahrnehmbaren anatomischen Eigenschaften derselben mit tunlichster Anschaulichkeit wiedergegeben, aber auch ihre Beziehungen zur Umgebung gezeigt und der konstruktive Wert, welcher den Einzelnteilen für den Aufbau des Ganzen zukommt, in das richtige Licht gestellt werden. Auch von dem, was das Verständnis der Formen zu fördern geeignet ist, sollte das Wesentlichste gebracht werden. Daß möglichste Klarheit der einzelnen Bilder und übersichtliche Anordnung derselben in erster Linie angestrebt wurde, ist selbstverständlich. Die eine Abbildung sollte die andere ergänzen, jede vorhergehende auf die nachfolgende überleiten. Besondere Sorgfalt war auf zweckentsprechende und tunlichst übersichtliche Anbringung der anatomischen Namen zu verwenden, wobei insbesondere auch zu berücksichtigen war, daß durch die nötigen Verweisstriche weder die wesentlichen Einzelnheiten der Figuren noch die Gesamtwirkung derselben eine erhebliche Schädigung erlitten.

Die Durchführung dieser Grundsätze konnte sich allerdings nur innerhalb gewisser Schranken bewegen; diese waren einerseits durch das Format, anderseits durch die Rücksicht auf den Umfang und auf den Kaufpreis des Werkes gegeben. Für die Wahl des Formates war ausschlaggebend, daß bei den Abbildungen, welche sich auf größere Körperabschnitte beziehen, nicht unter ein Maß der Verkleinerung herabgegangen werden mußte, welches mit der Deutlichkeit des Bildes noch vereinbar war, und daß die Detaildarstellungen tunlichst in Naturgröße oder in nur mäßiger Verkleinerung gegeben werden konnten. Andrerseits aber ist der Atlas vor allem als handlicher Wegweiser für die Studierenden bestimmt und soll von diesen ebenso bequem im Seziersaal und in der Vorlesung, wie bei dem häuslichen Studium benützt werden können. Diesen beiden Rücksichten mußte gleichmäßig Rechnung getragen werden.

Was die Auswahl und die Zahl der Abbildungen betrifft, so habe ich das Schwergewicht auf die systematische Anatomie des Menschen gelegt; diese mußte in möglichster Vollständigkeit zur Darstellung gebracht werden, während die Topographie nur soweit berücksichtigt werden konnte, als sie für das Verständnis des Aufbaues des Körpers unerläßlich erscheint. Von dem, was in das Gebiet der Histologie und Entwicklungsgeschichte gehört, habe ich nur das Allerwesentlichste ausgewählt und das Eingehen in feinere Details grundsätzlich vermieden. Von meiner ursprünglichen Absicht, auch die wichtigsten vergleichend-anatomischen Verhältnisse einzubeziehen, bin ich abgekommen, weil es sich bald herausstellte, daß bei planmäßiger Durchführung dieser Absicht der Umfang des Werkes allzusehr angewachsen wäre.

Hinsichtlich der Abbildungen selbst glaube ich folgendes bemerken zu müssen:

Vor allem habe ich der Herstellung der den einzelnen Figuren zugrunde liegenden Präparate die größte Sorgfalt gewidmet. Das reichliche Leichenmaterial meines Institutes, sowie das freundliche Entgegenkommen des Vorstandes des pathologisch-anatomischen Institutes, Prof. *A. Weichselbaum,* gewährte die Möglichkeit einer zweckentsprechenden Auswahl der Objekte, und die tüchtigen Hilfskräfte meiner Anstalt beteiligten sich mit größter Bereitwilligkeit und regem Interesse an der Arbeit.

Es gereichte mir zu großer Befriedigung, daß ich die Bearbeitung zweier Abschnitte, der Bänderlehre und der Gefäßlehre, ganz in die Hände meines vieljährigen Assistenten, des Herrn Prof. *Dalla Rosa* legen konnte; ihm standen die Demonstratoren des Institutes, die Herren *Robert Cristofoletti, Wilhelm Weibel* und *Otto Zailer,* letzterer insbesondere bei der schwierigen Darstellung der Lymphgefäße, ferner die Studierenden *Wenzel Trunec, Karl Schwarz, Johann Finsterer* u. A. hilfreich zur Seite. Bezüglich der übrigen Abschnitte des Werkes bin ich durch die Assistenten des Institutes, die Herren Doktoren *Josef Lartschneider, Richard Purschke, Alfred Murmann, Karl Tittel, Rudolf Ritter Aberle v. Horstenegg* und *Ludwig Edler v. Schmarda,* in ausgiebigster und erfolgreichster Weise unterstützt worden. Von Dr. *Murmann* rühren insbesondere auch die Präparate für das häutige Labyrinth und die Entwürfe für mehrere schematische Figuren her. Eine Reihe von Präparaten sind von den Demonstratoren *Egon Ranzi, Felix Sieglbauer* und *Otto Kahler* besorgt worden. Nur durch das emsige, ununterbrochene Zusammenwirken so zahlreicher Mitarbeiter ist es möglich geworden, die präparatorischen Unterlagen des Atlas in verhältnismäßig nicht allzulanger Zeit herbeizuschaffen; allen genannten Herren gebührt mein herzlichster Dank.

Nach Fertigstellung der einzelnen Präparate begann die Arbeit des Zeichners. Es wurde für eine jede Figur nach dem vorgelegten Präparate eine möglichst naturgetreue Zeichnung auf Papier angefertigt. In vielen Fällen war es nicht zu vermeiden, daß noch ein zweites oder drittes Präparat zur Ergänzung des einen oder zur Einfügung oder Modifizierung irgend eines Details herangezogen werden mußte. Es wurde aber nichts gezeichnet, was nicht an einem Präparate sichtbar war, und alles genau so, wie es sich an dem Präparate darbot. Alle diese Abbildungen können daher als naturgetreue Originalbilder bezeichnet werden. Eine kleine Zahl von Figuren habe ich, mehr oder weniger modifiziert, aus meinem Lehrbuch der Gewebelehre (Stuttgart, F. Enke, III. Aufl.) herübergenommen und nur einzelne schematische Figuren, sowie einige auf die Entwicklung des Gehirns und des Gefäßsystems bezügliche Abbildungen sind von anderen Autoren unter Nennung des Namens entlehnt.

Die Zeichnungen wurden zum allergrößten Teil von Herrn *Fritz Meixner* ausgeführt. Seinem Berufe nach weder Anatom, noch eigentlich anatomischer Zeichner, sondern akademisch gebildeter plastischer Künstler, hat Herr *Meixner* seinen wohlgeschulten Blick für Form- und Tiefenwahrnehmung und seine Fähigkeit künstlerischer Auffassung der Objekte in den Dienst des Werkes gestellt und den Bildern nicht nur die entsprechende Körperlichkeit und Proportionalität, sondern auch ein vorteilhaftes äußeres Gepräge gegeben. Seine Bemühung, Tüchtiges zu leisten, seine Sorgfalt und Ausdauer kann ich nicht hoch genug anerkennen.

Um die Fertigstellung des Werkes zu beschleunigen, wurde im Frühjahr 1899 als zweiter Zeichner Herr *Josef Fleischmann* herangezogen; von ihm rühren die Zeichnungen für die Abschnitte »Sehorgan« und »Geruchsorgan«, sowie für einen Teil des Abschnittes »Äußere Haut« her. Auch ihm muß ich tüchtiges Können und äußerste Gewissenhaftigkeit nachrühmen.

Für die Reproduktion wurde nach reiflicher Überlegung aller Umstände der Holzschnitt gewählt. Wir waren und sind heute noch der Überzeugung, daß dieses altbewährte Verfahren gegenüber allen jenen neueren Reproduktionsmethoden, welche in unserem Falle überhaupt in Betracht kommen konnten, noch immer das geeignetste sei, indem es besser als die anderen gestattet, die charakteristischen Strukturen der anatomischen Objekte und die besondere Art der Konturierung derselben zum Ausdruck zu bringen. Da der Holzschnitt überdies eine gute Abstufung der Tiefenverhältnisse ermöglicht, gewinnen die Abbildungen, besonders wenn erforderlichen Falles ein farbiger Überdruck zu Hilfe genommen wird, einen hohen Grad von Klarheit und Anschaulichkeit. Die vielfach verbreitete Meinung, daß die Autotypie an sich einen höheren Grad von Naturtreue verbürge als der Holzschnitt, ist aus dem Grunde nicht richtig, weil photographische Aufnahmen anatomischer Präparate zur unmittelbaren Reproduktion zumeist nicht geeignet sind, sondern erst durch Überzeichnen für dieselbe zugerichtet werden müssen. Der Grad der Naturtreue hängt daher bei der Autotypie nicht minder wie bei dem Holzschnitt zunächst von der Ausführung und dem Charakter der Zeichenvorlage ab. Da unsere Zeichnungen in photographischem Wege auf den Holzstock übertragen wurden, war die vollkommene Übereinstimmung der Holzschnitte mit denselben gewährleistet.

Wir konnten uns mit um so größerer Zuversicht für den Holzschnitt entscheiden, als die xylographische Anstalt des Herrn *Fr. X. Matolony* in Wien, deren hervorragende Leistungsfähigkeit in bezug auf Illustration naturwissenschaftlicher Werke schon vielfach erprobt war, alle Gewähr einer sorgfältigen und exakten Herstellung der Schnitte darbot. In der Tat hat Herr *Matolony* seine besten Kräfte

eingesetzt und ist allen — ich muß es gestehen — mitunter recht weitgehenden Anforderungen mit größtem Entgegenkommen und mit vorzüglichem Erfolg gerecht geworden.

Jeder Abbildung ist ein kurzer Text beigegeben; er bezeichnet Wesen und Inhalt der Abbildung, enthält die wichtigsten darauf bezüglichen deutschen Namen und außerdem, wo es für das Verständnis nötig erschien, Angaben über die Herstellung des der Abbildung zugrunde liegenden Präparates. Weiter bin ich darin nicht gegangen, und zwar zunächst, weil ich den gegebenen Raum möglichst für die Abbildungen ausnützen wollte, noch mehr aber aus pädagogischen Gründen. Ein Atlas, welcher in erster Linie für Studierende berechnet ist, soll diesen dazu dienen, die Erwerbung von Vorstellungsbildern zu erleichtern, dieselben festzuhalten und nötigenfalls wieder ins Gedächtnis zurückzurufen; überdies soll er eine geeignete Vorlage für die Arbeiten im Seziersaal und im Studierzimmer abgeben. Im Hinblick auf diese Zwecke scheint mir ein Text, welcher die dargestellten Objekte in dürftigster Fassung beschreibt, ohne auch nur das Geringste für das Verständnis der Formen und ihrer Beziehungen beibringen zu können, vollkommen wertlos. Nicht allein dies — ein solcher Text ist für einen verständigen Studierenden die denkbar ödeste Lektüre, nur geeignet, ein tieferes Interesse für den Gegenstand nicht aufkommen zu lassen; ja jeder erfahrene Lehrer weiß, daß derlei fragmentarische Darlegungen dem anatomischen Unterricht geradezu verhängnisvoll geworden sind, weil sie bei vielen Studenten die Meinung erwecken, das sei alles, was über den Gegenstand wesentlich zu sagen sei, oder mindestens genug, um ein Examen zu bestehen. Die Nachfrage nach solchen Texten findet ihre Erklärung nur in der bekannten Prüfungstaktik vieler Studenten und in der mit dieser rechnenden Kalkulation des Buchhandels; von methodisch-unterrichtlichen Gesichtspunkten aus ist sie sicher nicht begründet, sondern nur zu beklagen.

Zur Erleichterung des Gebrauches ist der Atlas in gesonderten, den größeren Abschnitten der Anatomie entsprechenden Heften ausgegeben und jedem derselben ein ausführliches Namenregister angefügt worden. Die Zusammenstellung dieser letzteren hat mein Sohn, Dr. *Anton Toldt,* unter Mithilfe der Assistenten des Institutes besorgt; überdies hat mich derselbe bei den Satz-Korrekturen in ersprießlichster Weise unterstützt.

Der Druck wurde der Firma *Gottlieb Gistel & Cie.* in Wien übertragen. Den vorzüglichen Einrichtungen und den bewährten Kräften dieses rühmlichst bekannten Etablissements ist es zu danken, daß die nicht geringen Schwierigkeiten, welchen Satz und Druck in mancherlei Hinsicht begegneten, in zufriedenstellendster Weise überwunden werden konnten, und daß das Werk in typographischer Beziehung kaum etwas zu wünschen übrig lassen dürfte.

Ich habe schließlich noch der Verlagsbuchhandlung *Urban & Schwarzenberg* ein aufrichtiges Wort des Dankes und der Anerkennung zu sagen. Von ihr ist der Antrieb zur Herausgabe des Atlas ausgegangen; sie hat mir sowohl hinsichtlich des Umfanges desselben, als auch in bezug auf die Ausführung der Abbildungen ohne irgend eine Einschränkung vollkommen freie Verfügung gestattet und hat selbst alles aufgeboten, um dem Werk eine gediegene Form und Ausstattung zu geben.

Wien, im Juni 1900.

C. Toldt.

VORWORT
ZUR ZEHNTEN AUFLAGE.

Bald nach Erscheinen der 9. Auflage dieses Atlas ist mein treuer Mitarbeiter Prof. Dalla Rosa einer bösartigen Krankheit erlegen, so daß ich zu meinem großen Bedauern seiner wertvollen Beihilfe an den Arbeiten für die Herstellung der vorliegenden 10. Auflage entbehren mußte. Ungeachtet dessen und der großen Schwierigkeiten, welche sich aus den Folgezuständen des unseligen Weltkrieges namentlich auch für Satz und Druck ergaben, konnten dank den Bemühungen der Verlagshandlung einige Verbesserungen und Ergänzungen durchgeführt werden.

Wien, im Juni 1919.

C. Toldt.

REGIONES
CORPORIS HUMANI.

DIE GEGENDEN DES
MENSCHLICHEN KÖRPERS.

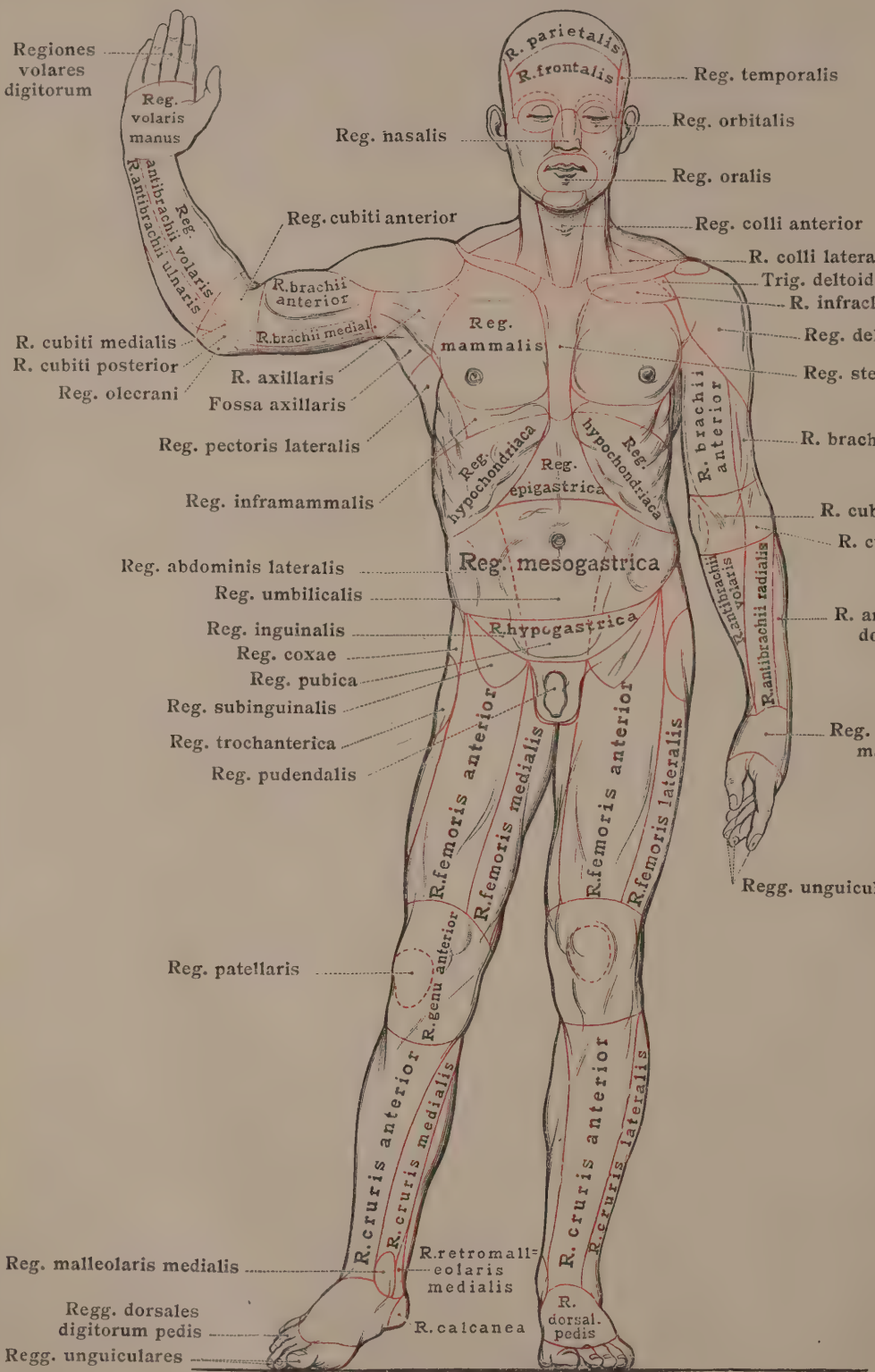

Fig. 1. Vordere Körperseite.

Regiones corporis humani.

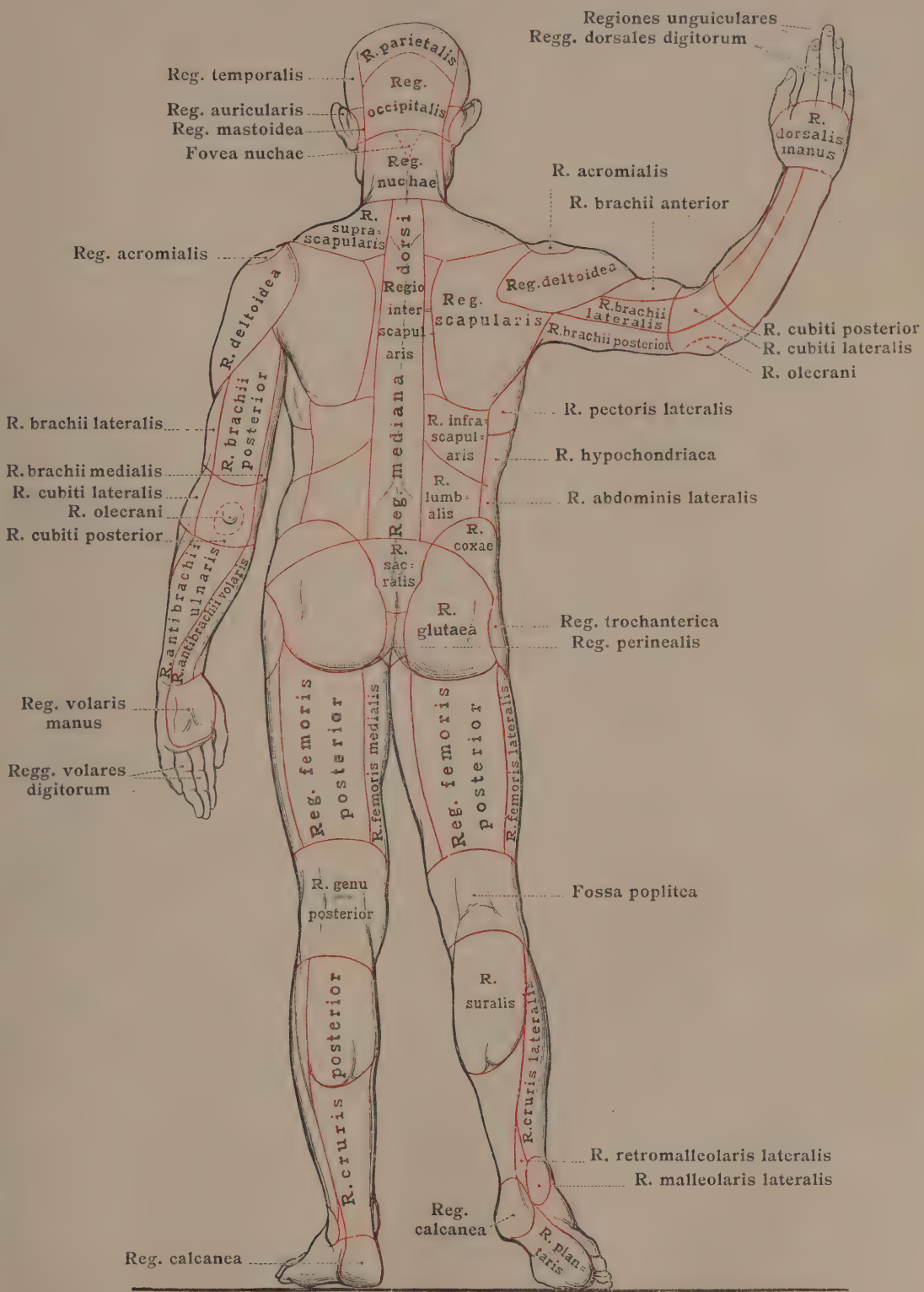

Fig. 2. Hintere Körperseite.

Regiones corporis humani.

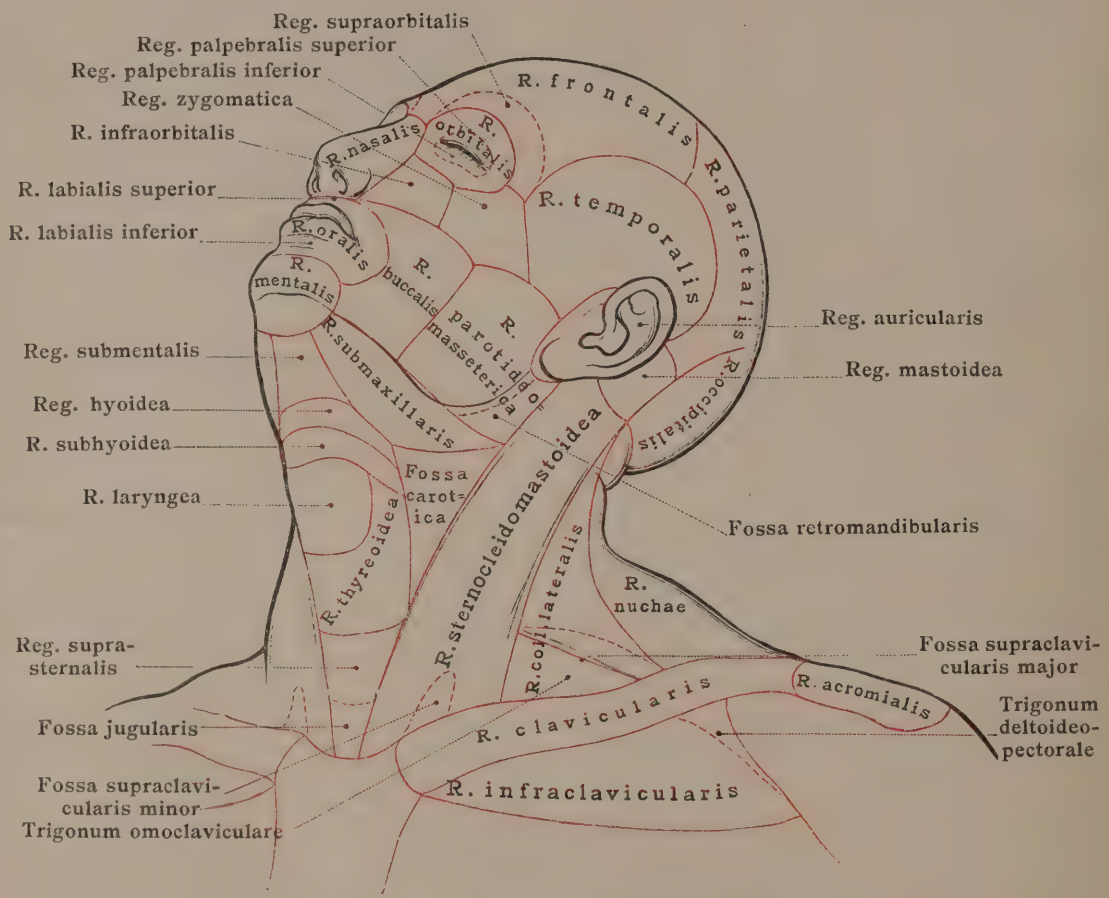

Fig. 3. Gegenden des Kopfes und Halses.

Regiones capitis et colli.

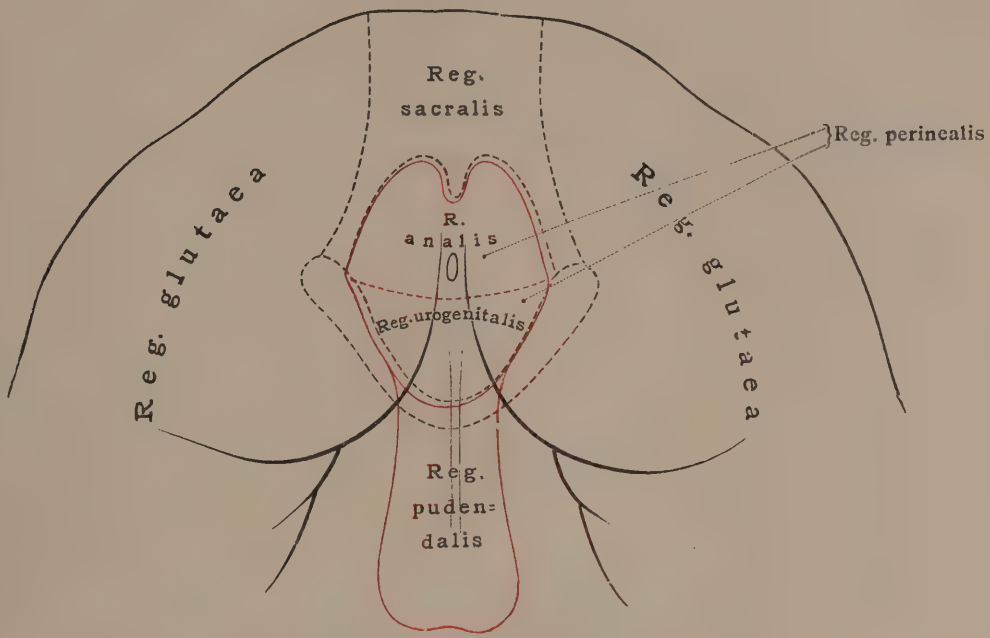

Fig. 4. Männliche Mittelfleischgegend.

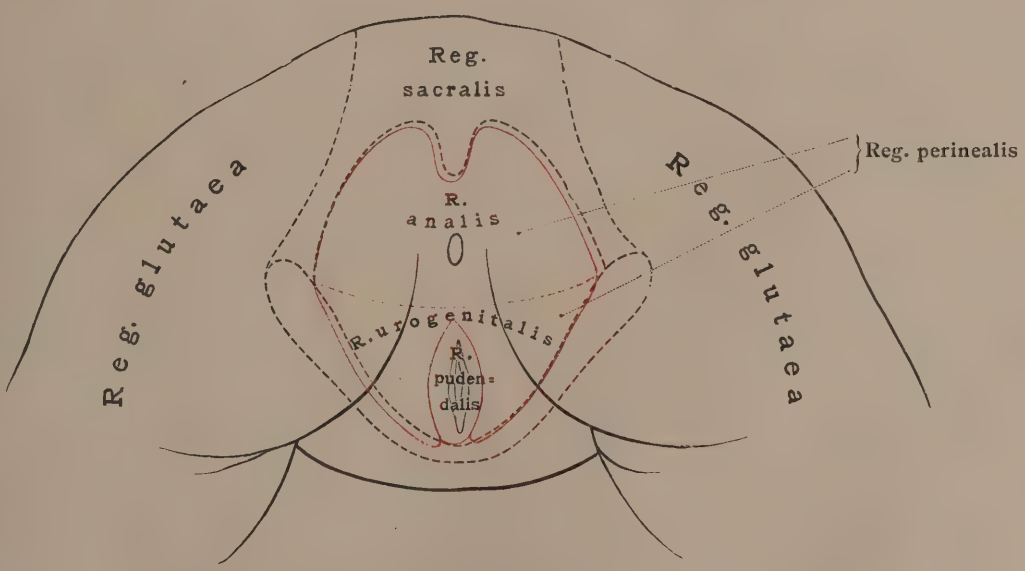

Fig. 5. Weibliche Mittelfleischgegend.

Regio perinealis.

OSTEOLOGIA.

DIE KNOCHENLEHRE.

ALLGEMEINE VERHÄLTNISSE

DER KNOCHEN.



Fig. 6. Teil eines Querschnittes durch die kompakte Substanz eines Röhrenknochens.

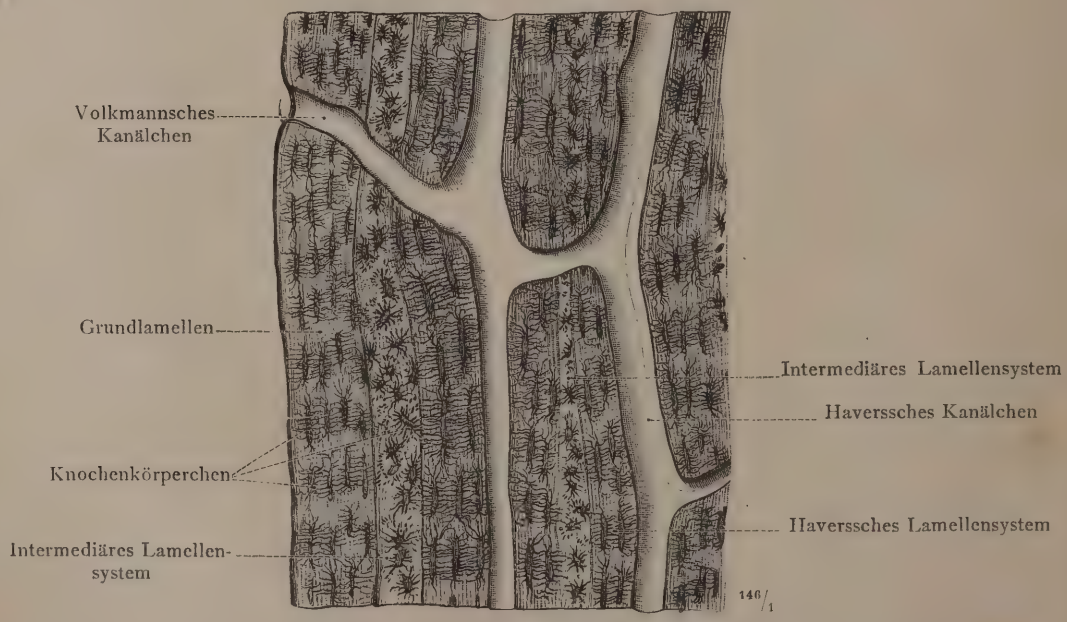

Fig. 7. Teil eines Längsschnittes durch die kompakte Substanz eines Röhrenknochens.

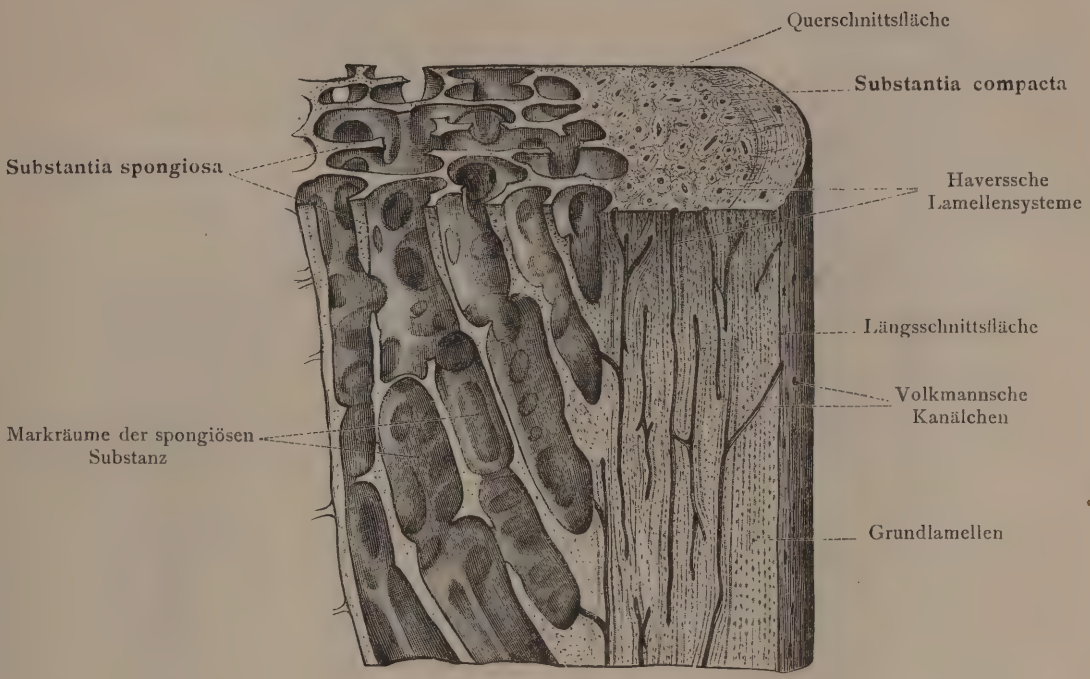

Fig. 8. Schema des Knochenbaues.

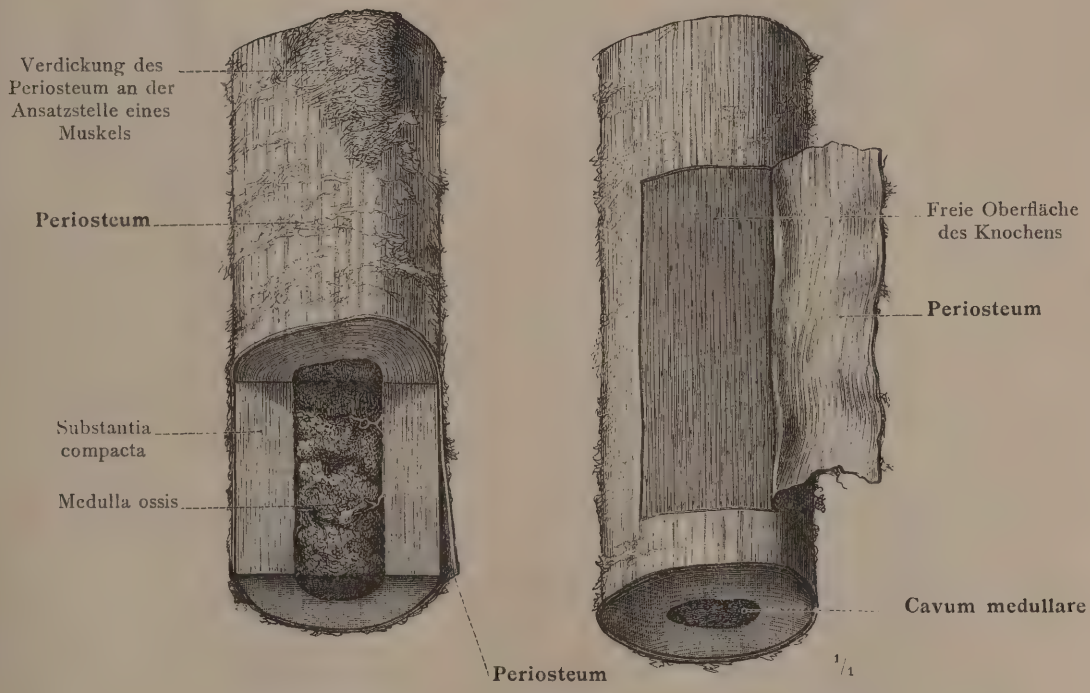

Fig. 9. Ein Teil des Mittelstückes des Schenkelbeines mit teilweise abgelöster Beinhaut, Periosteum, und dargestellter Markhöhle, Cavum medullare, mit dem Knochenmark, Medulla ossis.

Periosteum und Medulla ossium, Beinhaut und Knochenmark.

Fig. 10. Proximaler Teil in frontalem Durchschnitt.

Fig. 11. Distaler Teil in sagittalem Durchschnitt.

Humerus, Oberarmbein.

Substantia compacta und Substantia spongiosa ossium, kompakte und spongiöse Substanz der Knochen.
Ossa longa, lange Knochen.

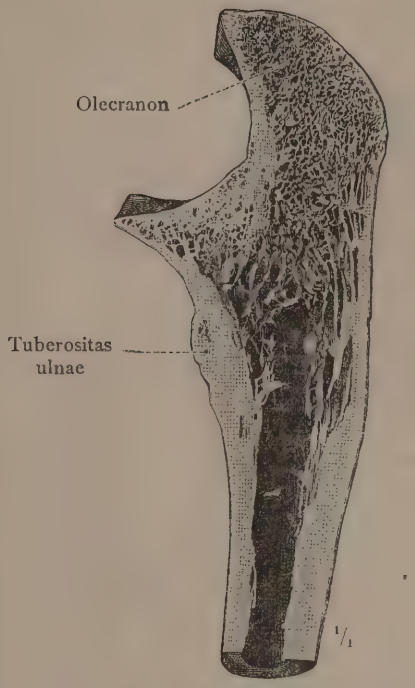

Fig. 12. Proximaler Teil in sagittalem Durchschnitt.

Fig. 13. Distaler Teil in frontalem Durchschnitt.

Ulna, Elle.

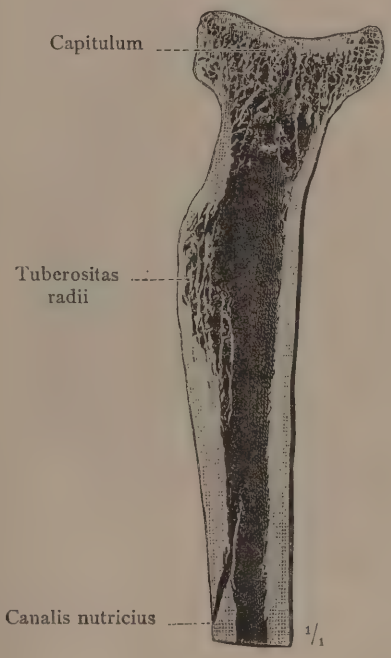

Fig. 14. Proximaler Teil.

Fig. 15. Distaler Teil.

Radius, Speiche.

Substantia compacta und Substantia spongiosa ossium, kompakte und spongiöse Substanz der Knochen.
Ossa longa, lange Knochen.

Fig. 16. Proximaler Teil in frontalem Durchschnitt.

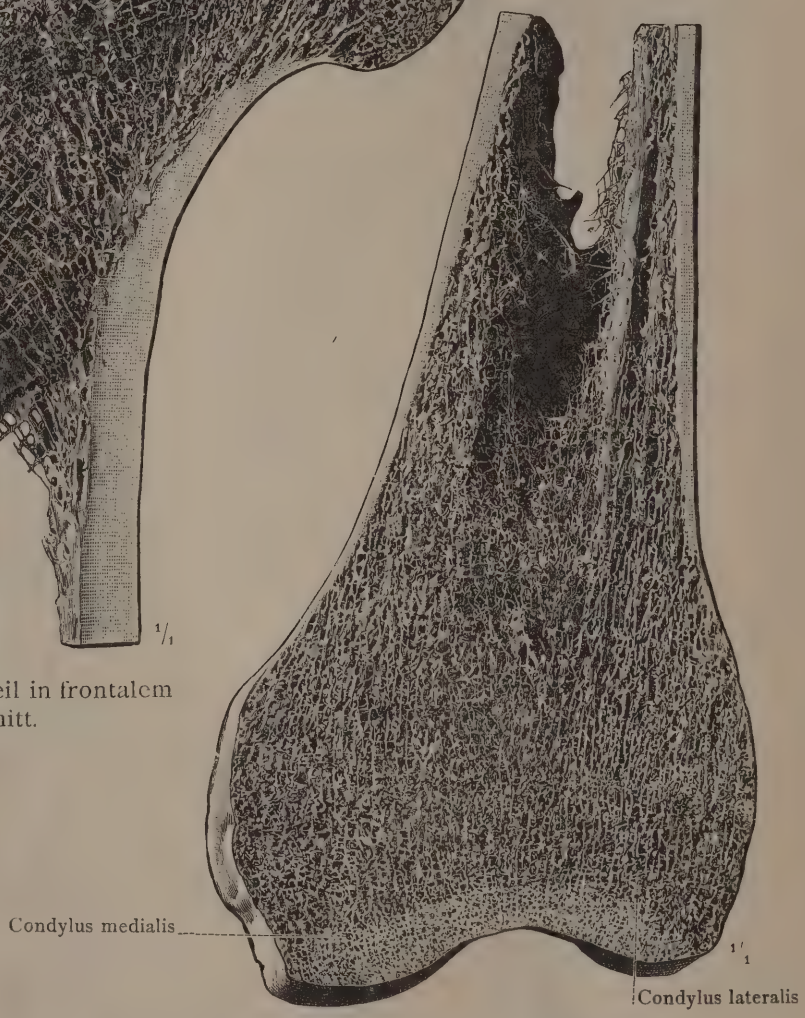

Fig. 17. Distaler Teil in frontalem Durchschnitt.
Femur, Schenkelbein.

Substantia compacta und Substantia spongiosa ossium, kompakte und spongiöse Substanz der Knochen.
Ossa longa, lange Knochen.



Fig. 18. Proximaler Teil in frontalem Durchschnitt.

Fig. 19. Distaler Teil in frontalem Durchschnitt.

Tibia, Schienbein.

Substantia compacta und Substantia spongiosa ossium, kompakte und spongiöse Substanz der Knochen. Ossa longa, lange Knochen.

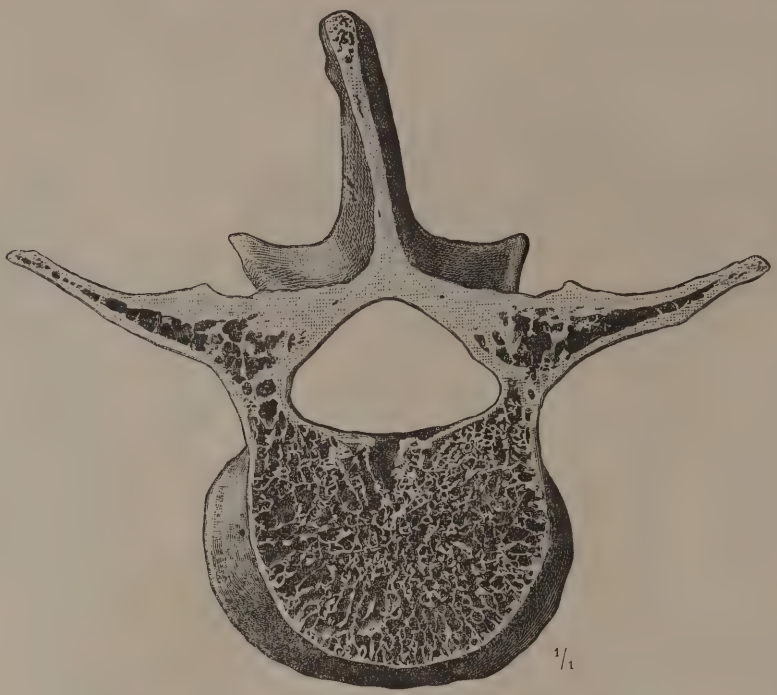

Fig. 20. Vertebra lumbalis III. in horizontalem Durchschnitt.

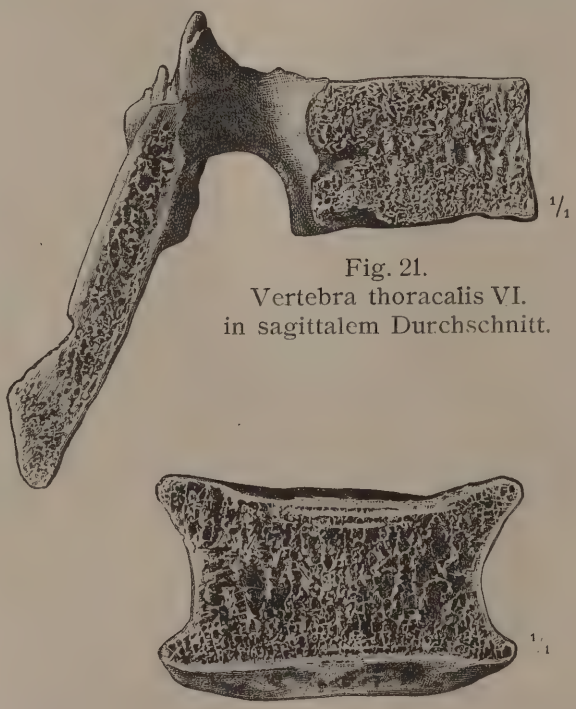

Fig. 21.
Vertebra thoracalis VI.
in sagittalem Durchschnitt.

Fig. 22. Corpus vertebrae lumbalis II. in frontalem Durchschnitt.

Vertebrae, Wirbel.

Substantia compacta und Substantia spongiosa ossium, kompakte und spongiöse Substanz der Knochen.
Ossa brevia, kurze Knochen.



Fig. 23. Os cuneiforme III., das dritte Keilbein.

Fig. 24. Talus, das Sprungbein, in sagittalem Durchschnitt.

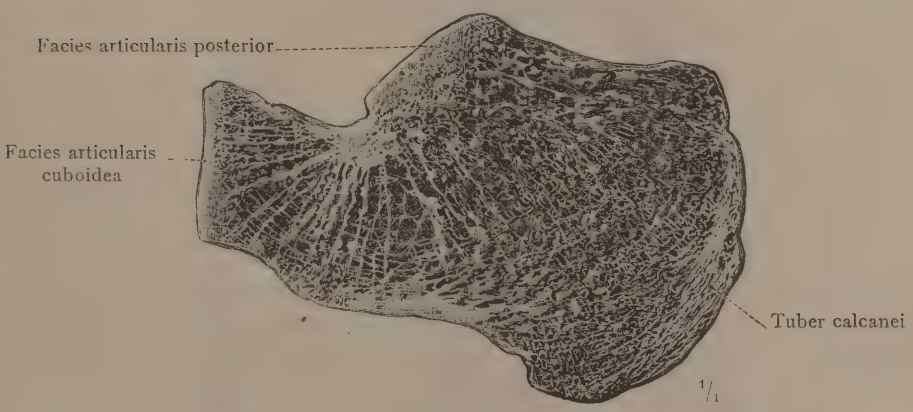

Fig. 25. Calcaneus, das Fersenbein, in sagittalem Durchschnitt.

Ossa tarsi, Fußwurzelknochen.

Substantia compacta und Substantia spongiosa ossium, kompakte und spongiöse Substanz der Knochen. Ossa brevia, kurze Knochen.

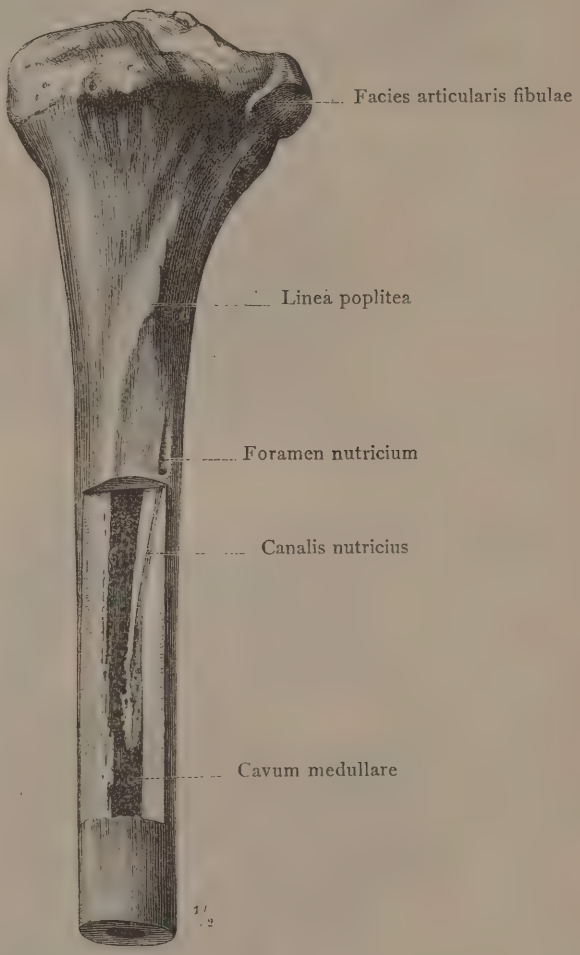

Fig. 26. Foramen nutricium und Canalis nutricius des rechten Schienbeins. Der letztere wurde durch Aussägen eines Teiles des Mittelstückes seiner ganzen Länge nach eröffnet. Ansicht von hinten.

Ernährungsloch und Ernährungskanal eines langen Knochens.

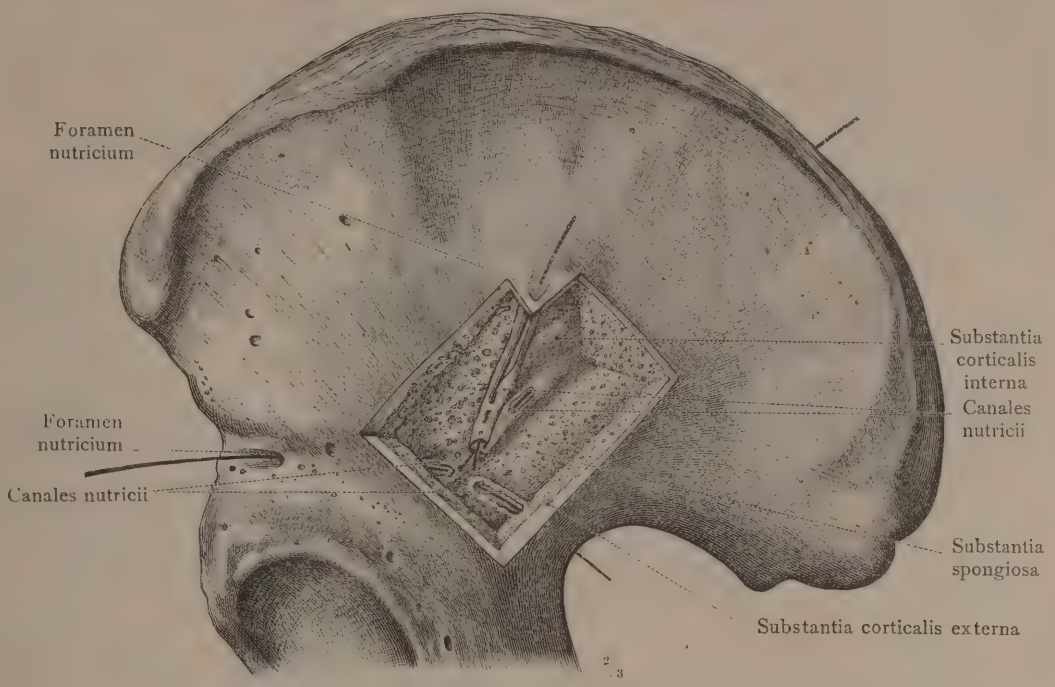

Fig. 27. Os ilium, Darmbein der linken Seite. Äußere Fläche. Durch Abtragung der äußeren kompakten Knochenlamelle und der spongiösen Substanz sind an einem Teile des Knochens die Ernährungskanäle dargestellt worden. Die an der rechten Seite oben und unten vorstehenden Sonden deuten an, daß die betreffenden Ernährungskanäle an der dem Beschauer abgewendeten inneren Fläche des Knochens ausmünden.

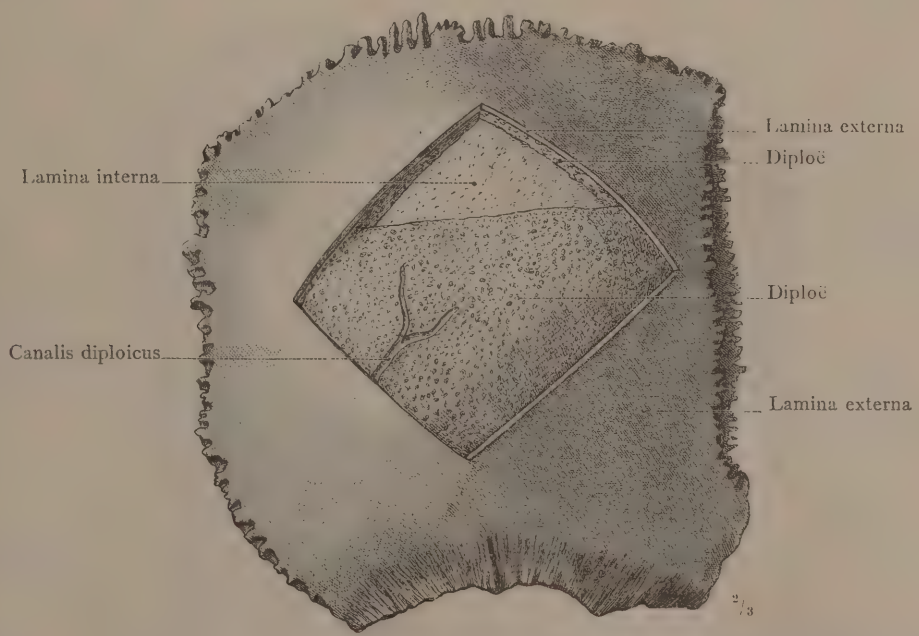

Fig. 28. Os parietale, Scheitelbein. Äußere Fläche. Darstellung der Diploë und der inneren kompakten Knochentafel von außen her.

Substantia compacta, Substantia spongiosa und Canales nutricii.
Ossa plana, platte Knochen.

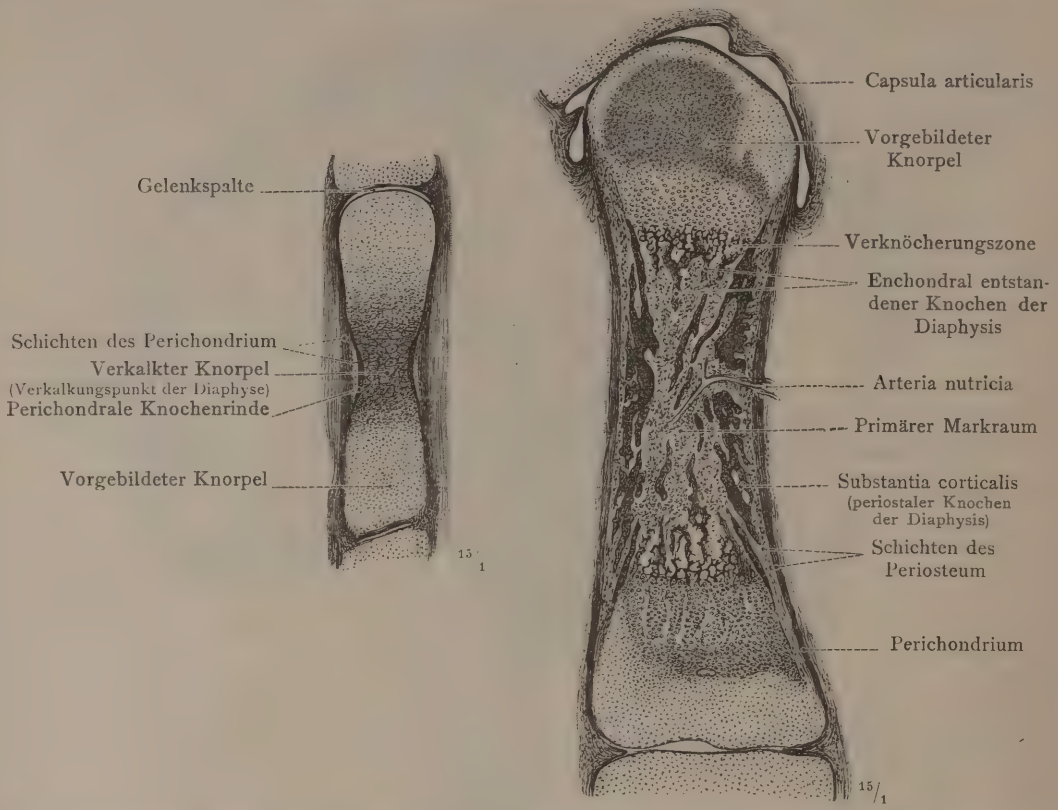

Fig. 29. und 30. Zwei Bildungsstadien der Diaphysis langer Knochen in knorpeliger Grundlage, an Längsdurchschnitten von Phalangen menschlicher Embryonen dargestellt.

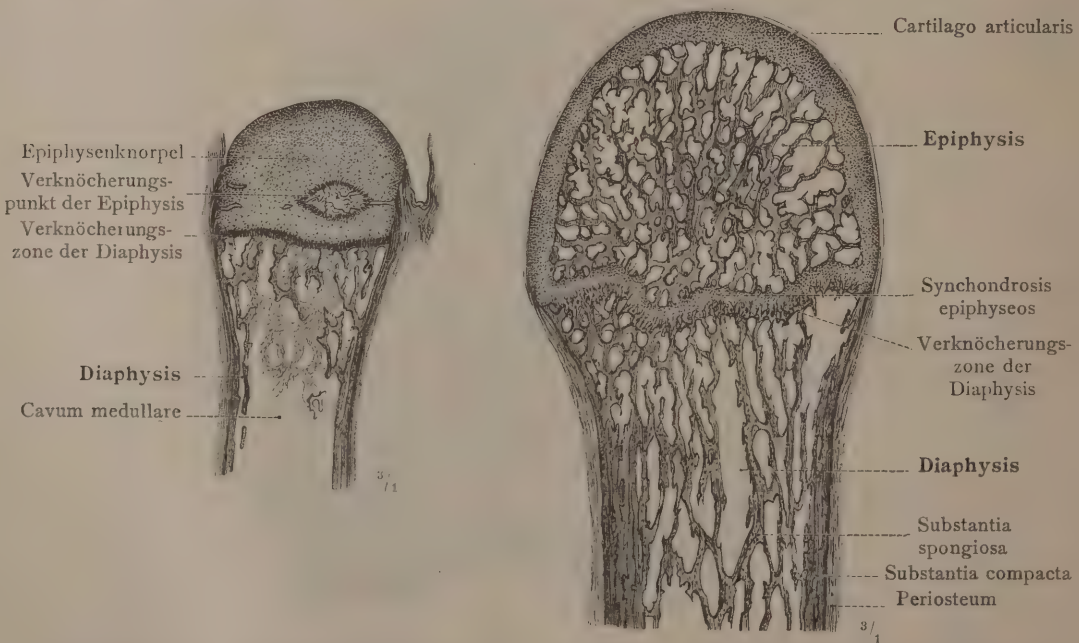

Fig. 31 und 32. Zwei Bildungsstadien der Epiphysis langer Knochen in knorpeliger Grundlage, an Längsdurchschnitten des distalen Teiles von Mittelhandknochen dargestellt.

Entwicklung der Knochen.

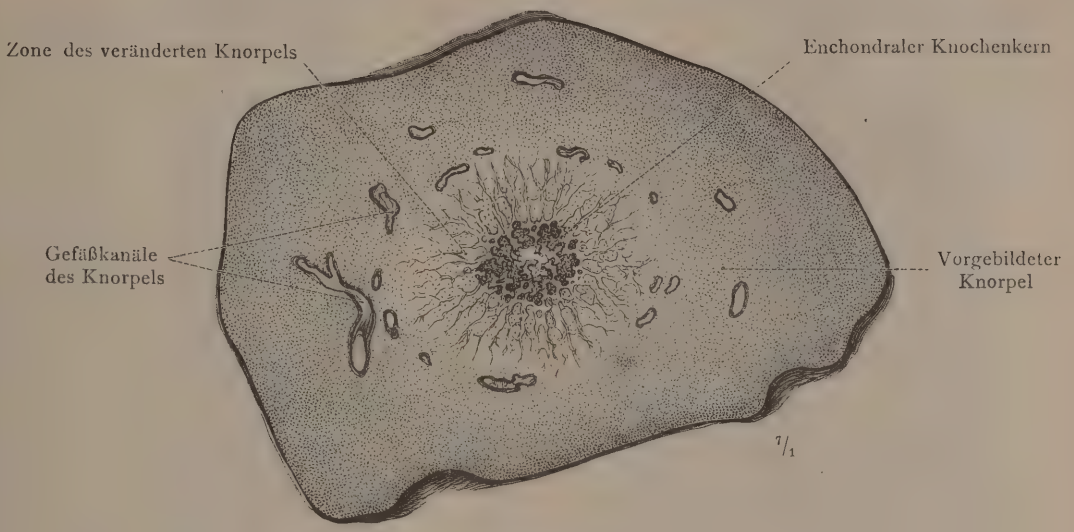

Fig. 33. Bildung kurzer Knochen in knorpeliger Grundlage.
(Durchschnitt durch das Os cuboideum eines neugeborenen Kindes.)

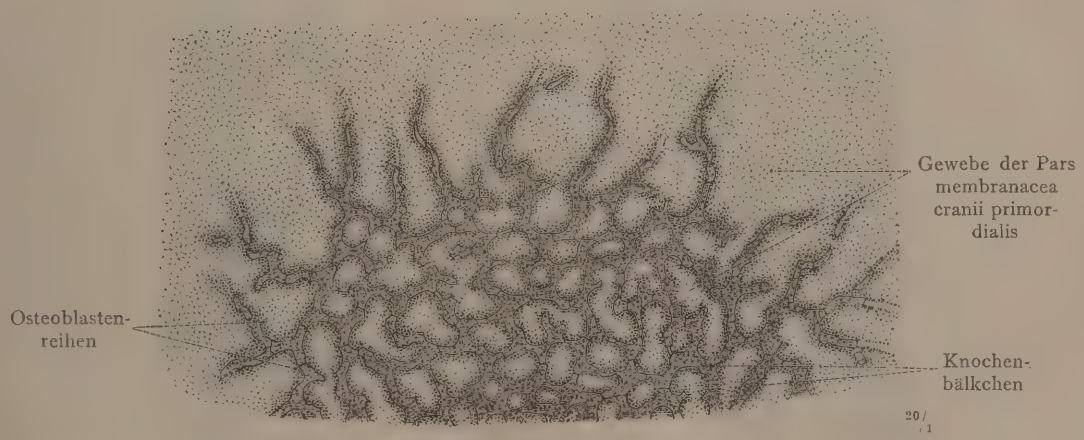

Fig. 34. Entwicklung der Knochen des Schädeldaches in häutiger Grundlage (Belegknochen).
(Obere Hälfte des Os parietale eines menschlichen Embryo aus der 11. Woche.)

Entwicklung der Knochen.

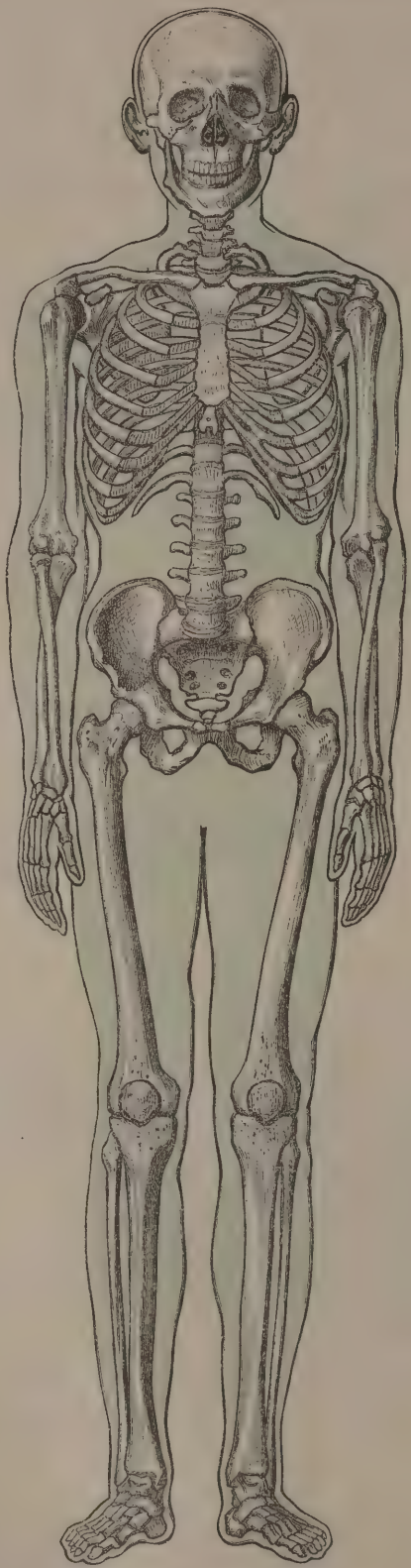

Fig. 35. Ansicht von vorn.

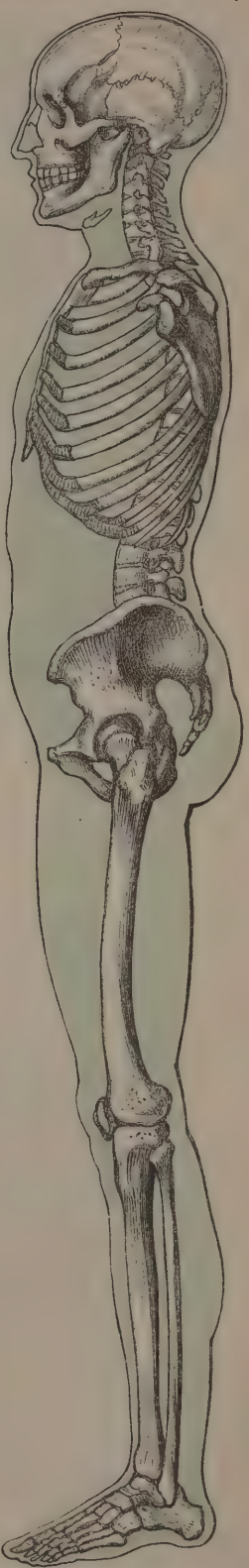

Fig. 36. Ansicht von der linken Seite (mit Hinweglassung des Armes).

Skeleton humanum, das menschliche Skelett.

SKELETON TRUNCI.

DAS SKELETT DES RUMPFES.

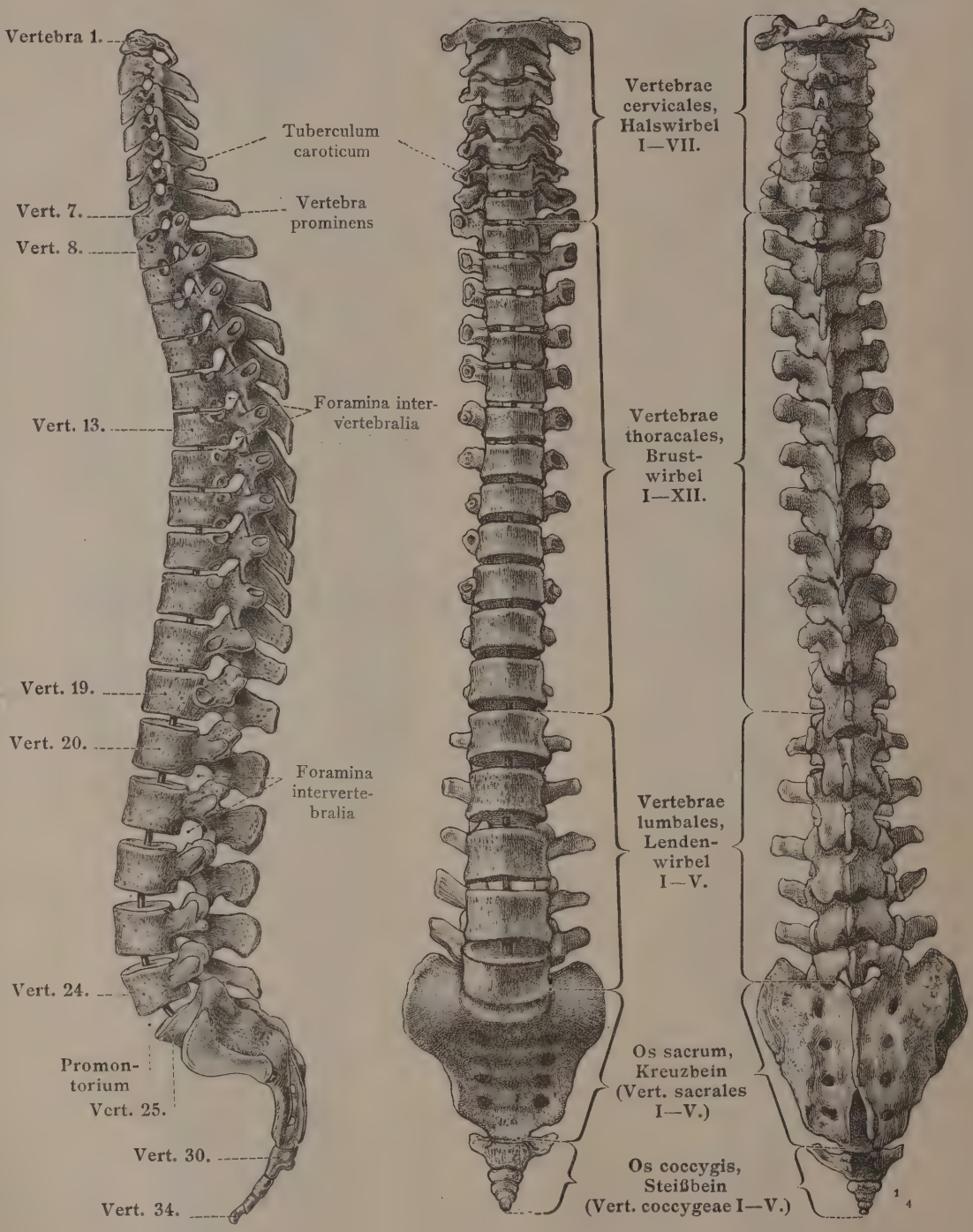

Fig. 37. Die Zusammensetzung der Wirbelsäule; Einteilung und Benennung der Wirbel.

Columna vertebralis, Wirbelsäule.

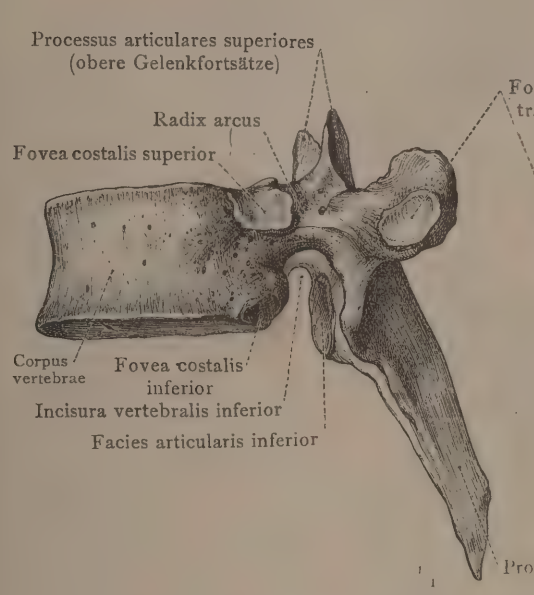

Fig. 38. Ansicht von der linken Seite.

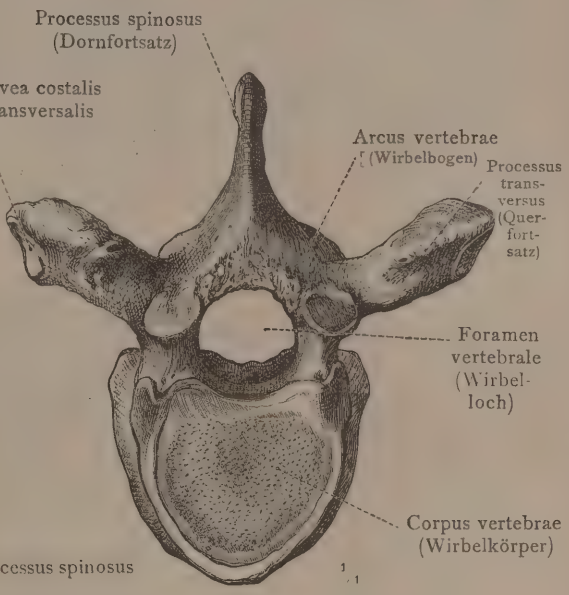

Fig. 39. Ansicht von oben.

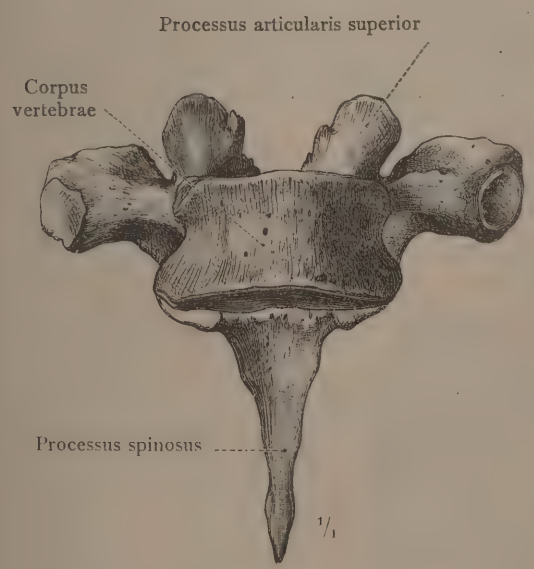

Fig. 40. Ansicht von vorn.

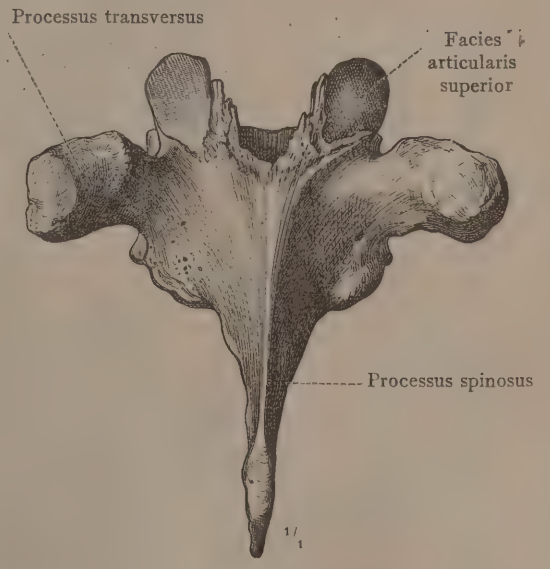

Fig. 41. Ansicht von hinten.

Vertebra thoracalis VI., sechster Brustwirbel.

Vertebrae, Wirbel.

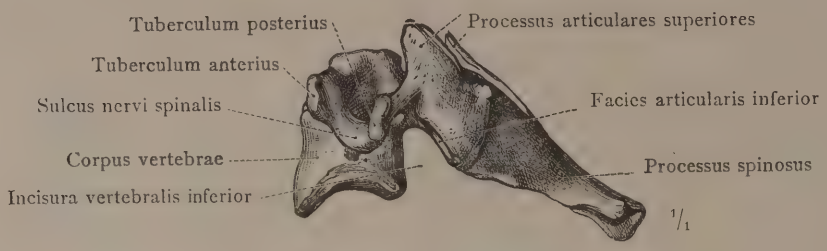

Fig. 42. Ansicht von der linken Seite.

Fig. 43. Ansicht von vorn.

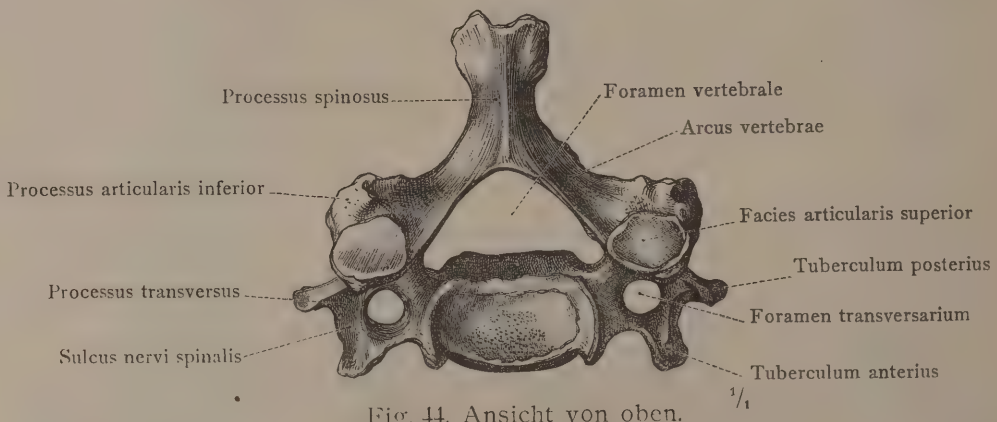

Fig. 44. Ansicht von oben.

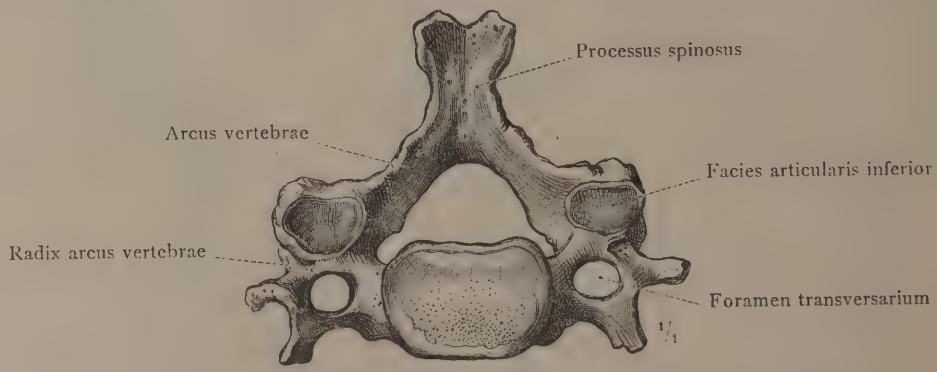

Fig. 45. Ansicht von unten.

Vertebra cervicalis V., fünfter Halswirbel.

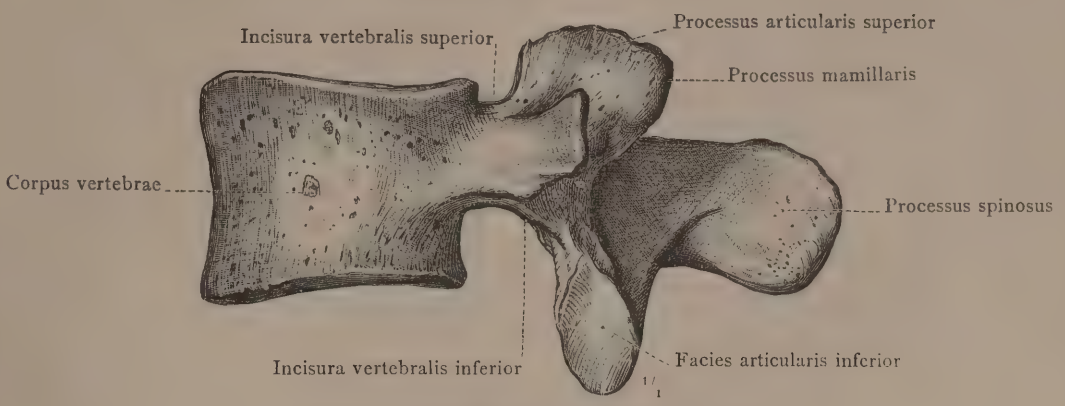

Fig. 46. Ansicht von der linken Seite.

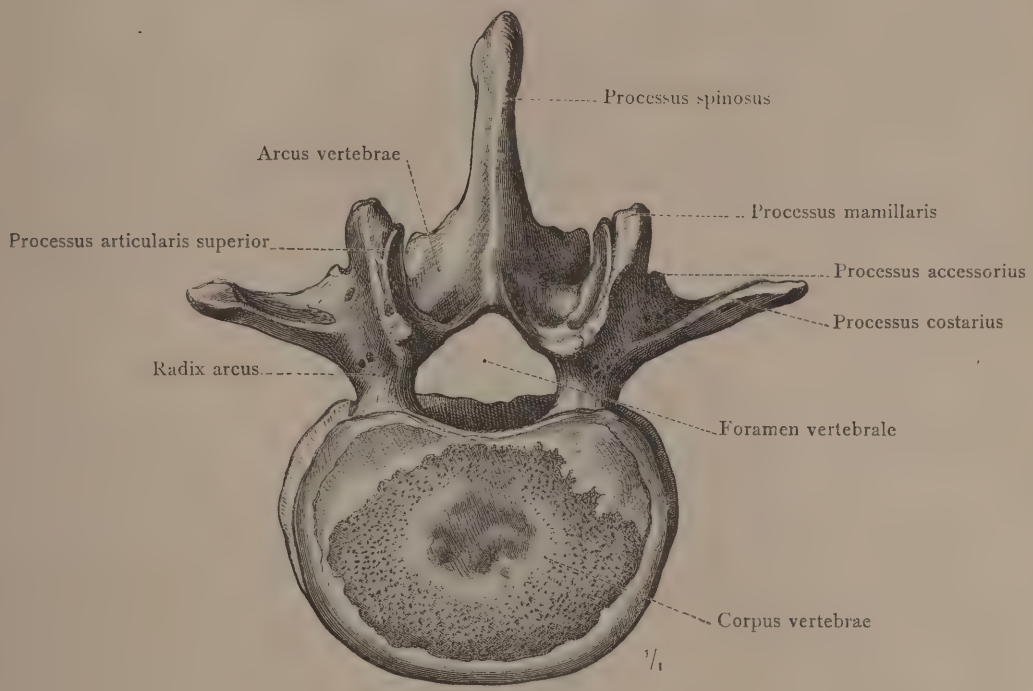

Fig. 47. Ansicht von oben.

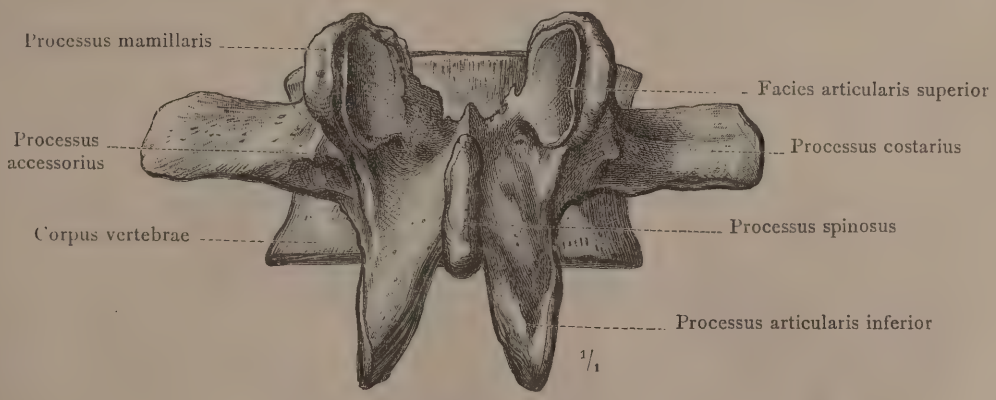

Fig. 48. Ansicht von hinten.

Vertebra lumbalis II., zweiter Lendenwirbel.

Vertebrae, Wirbel.

Fig. 49. Vertebra thoracalis I., erster Brustwirbel. Ansicht von vorn.

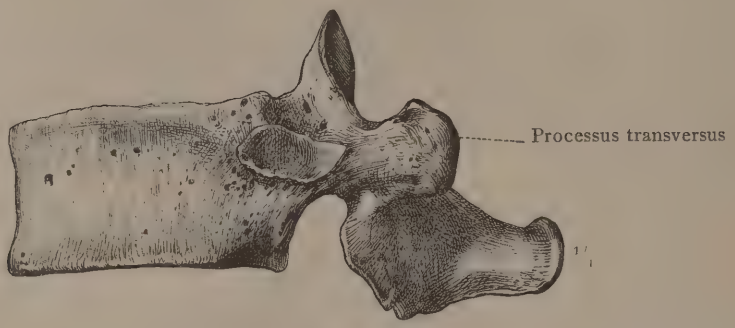

Fig. 50. Vertebra thoracalis IX., elfter Brustwirbel. Ansicht von der linken Seite.

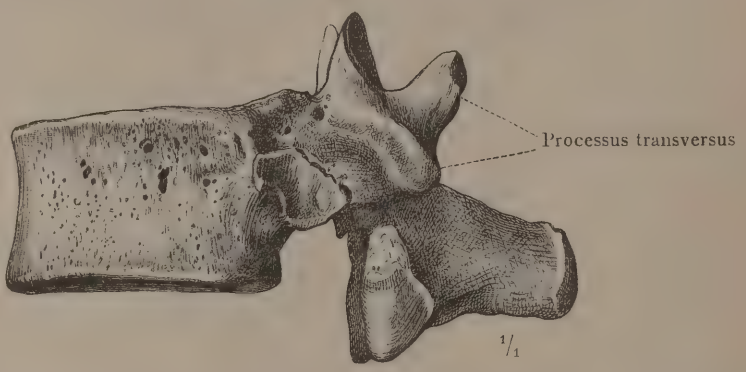

Fig. 51. Vertebra thoracalis XII., zwölfter Brustwirbel. Ansicht von der linken Seite.

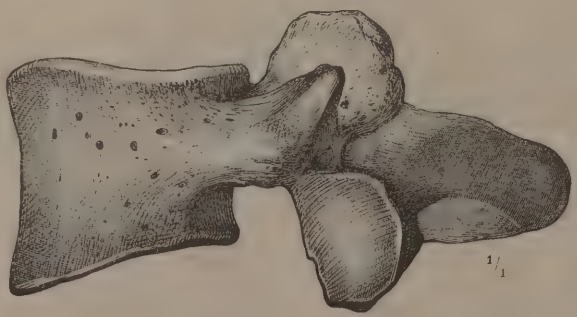

Fig. 52. Vertebra lumbalis V., fünfter Lendenwirbel. Ansicht von der linken Seite.
Übergangswirbel der Brust- und Lendengegend.

Vertebrae, Wirbel.

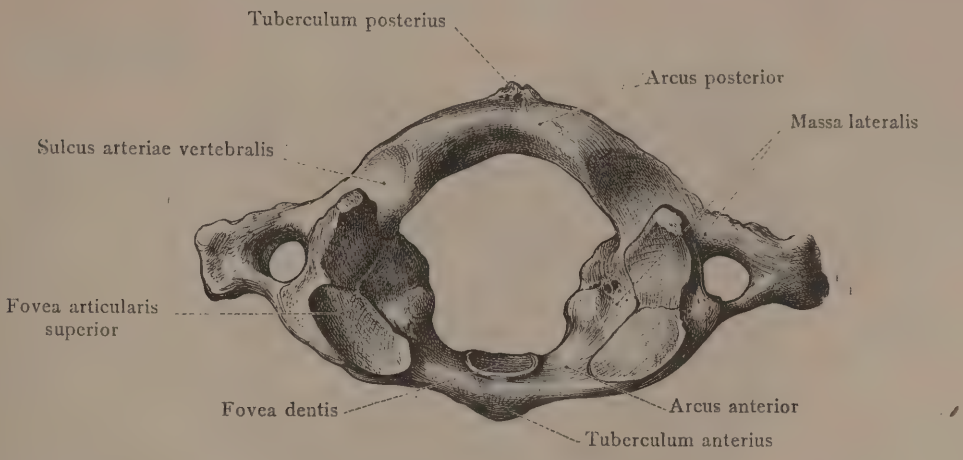

Fig. 53. Atlas, Träger. Erster Halswirbel. Ansicht von oben.

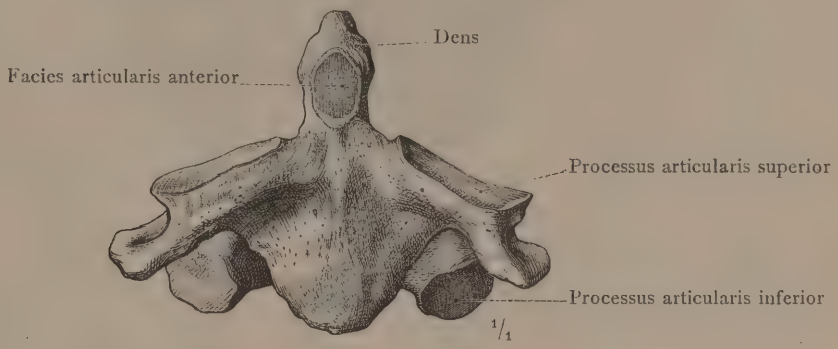

Fig. 54. Epistropheus, Dreher. Zweiter Halswirbel. Ansicht von vorn.

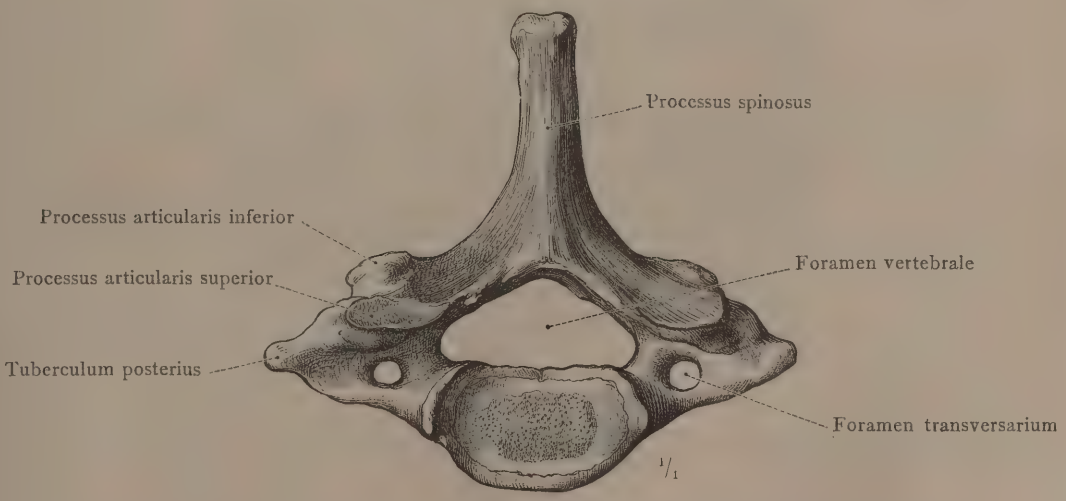

Fig. 55. Vertebra cervicalis VII., siebenter Halswirbel. Ansicht von oben.

Die atypischen Halswirbel.

Vertebrae, Wirbel.

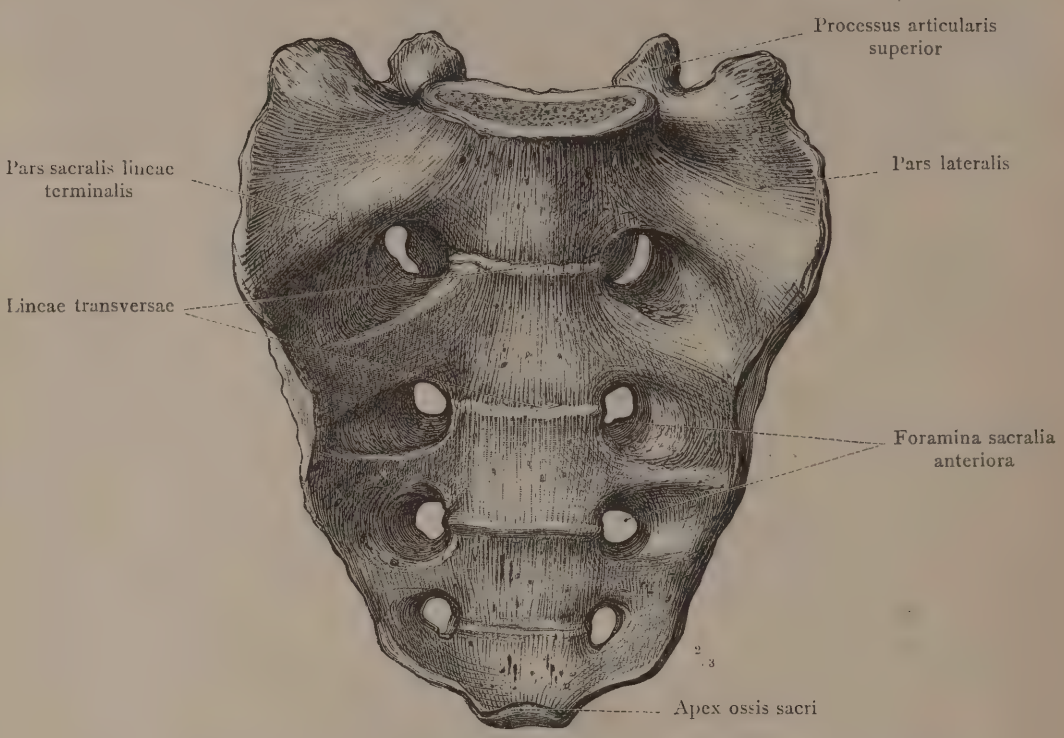

Fig. 56. Männliches Kreuzbein in der Ansicht von vorn (Facies pelvina).

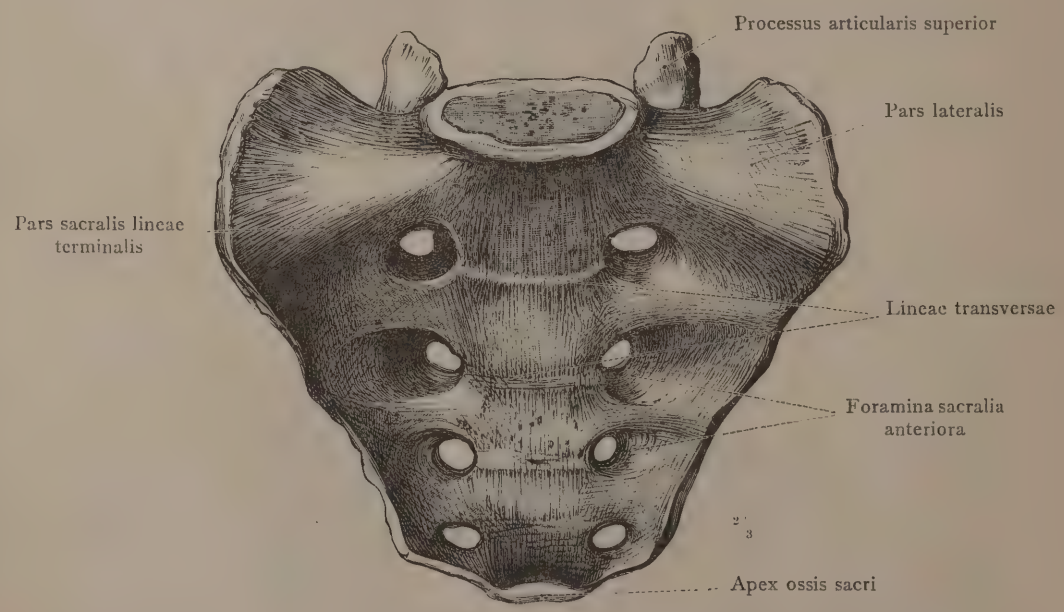

Fig. 57. Weibliches Kreuzbein in der Ansicht von vorn (Facies pelvina).

Os sacrum, Kreuzbein.

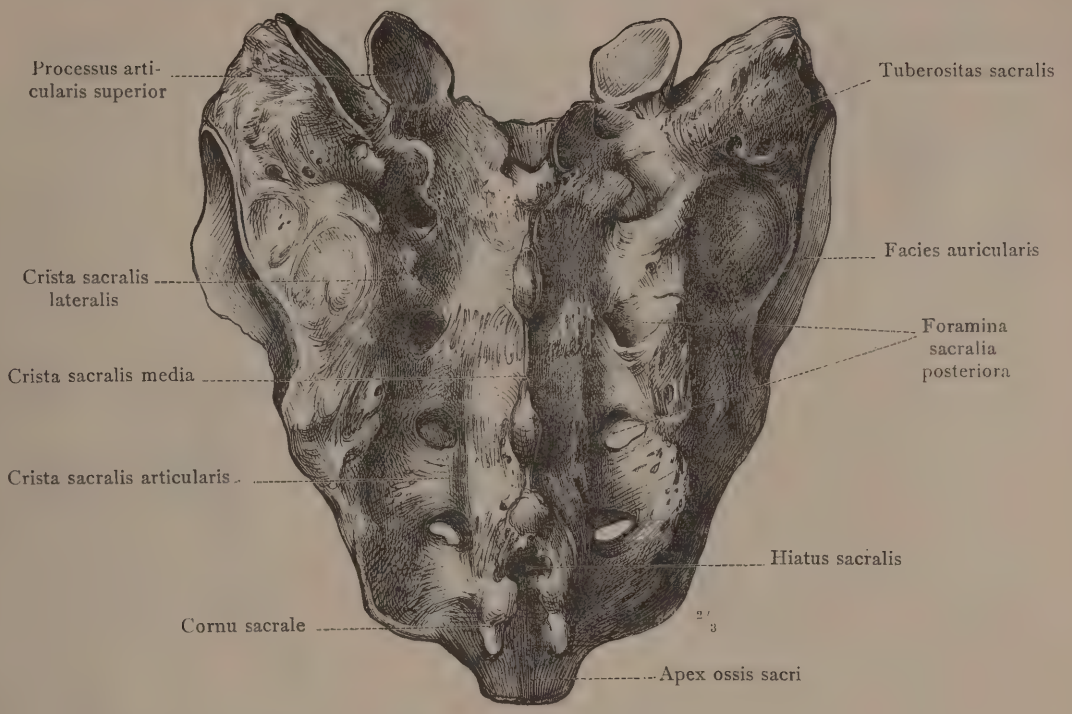

Fig. 58. Männliches Kreuzbein in der Ansicht von hinten (Facies dorsalis).

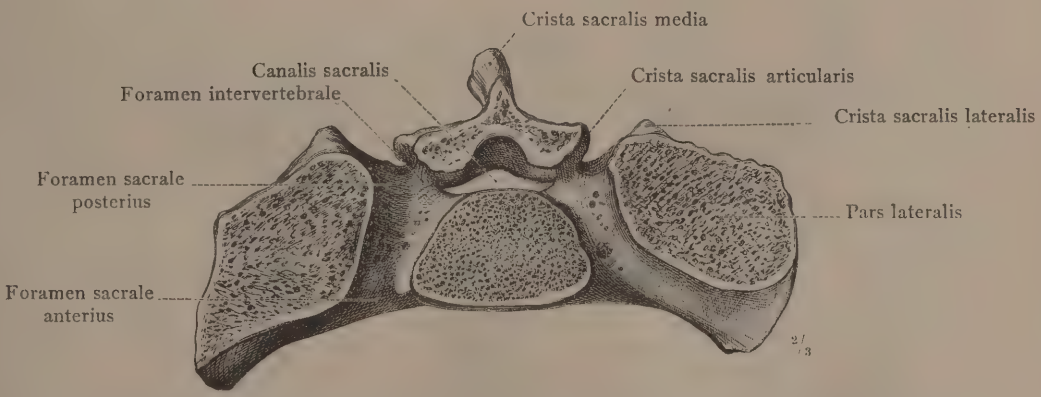

Fig. 59. Horizontaler Durchschnitt durch das Kreuzbein in der Höhe der Foramina sacralia I.

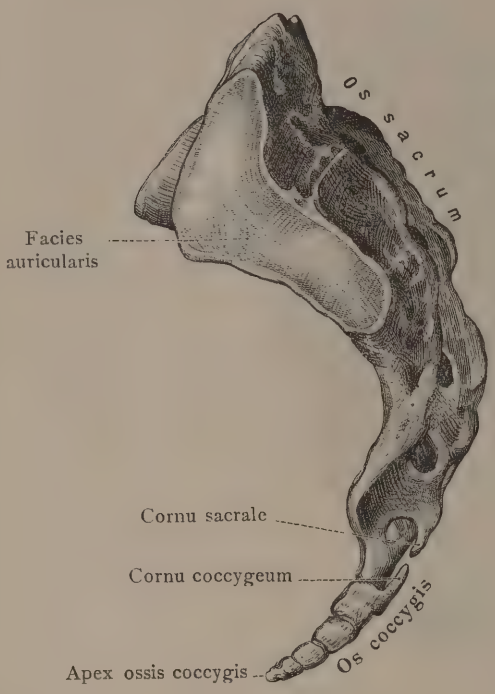

Fig. 60. Kreuz- und Steißbein in der Ansicht von der linken Seite.

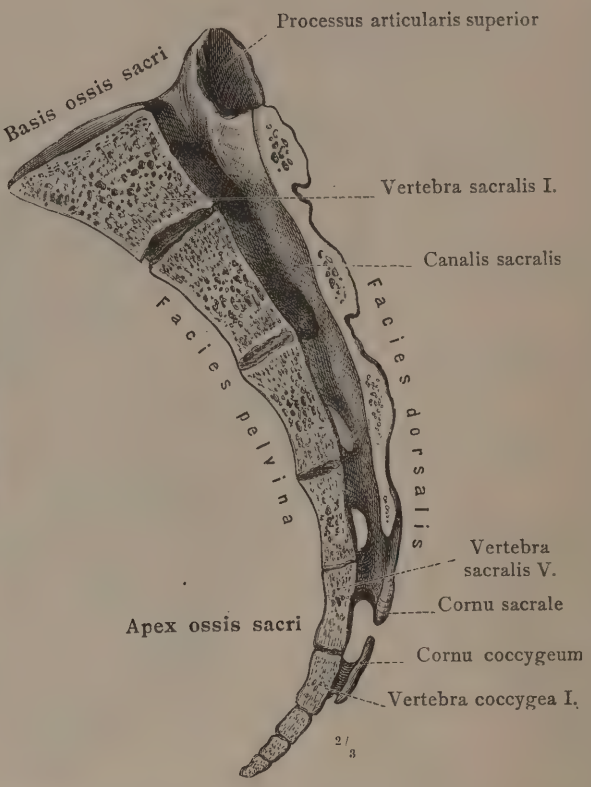

Fig. 61. Kreuz- und Steißbein in mediansagittalem Durchschnitt.

Fig. 62. Steißbein in der Ansicht von vorn.

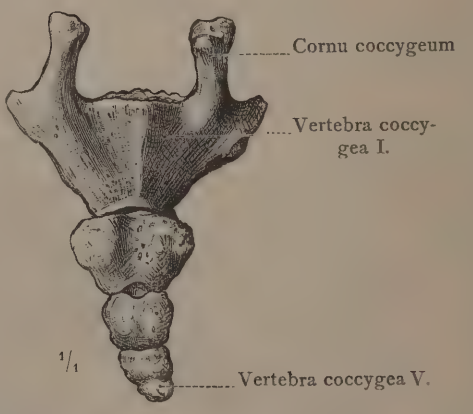

Fig. 63. Steißbein in der Ansicht von hinten.

Os sacrum und Os coccygis, Kreuzbein und Steißbein.

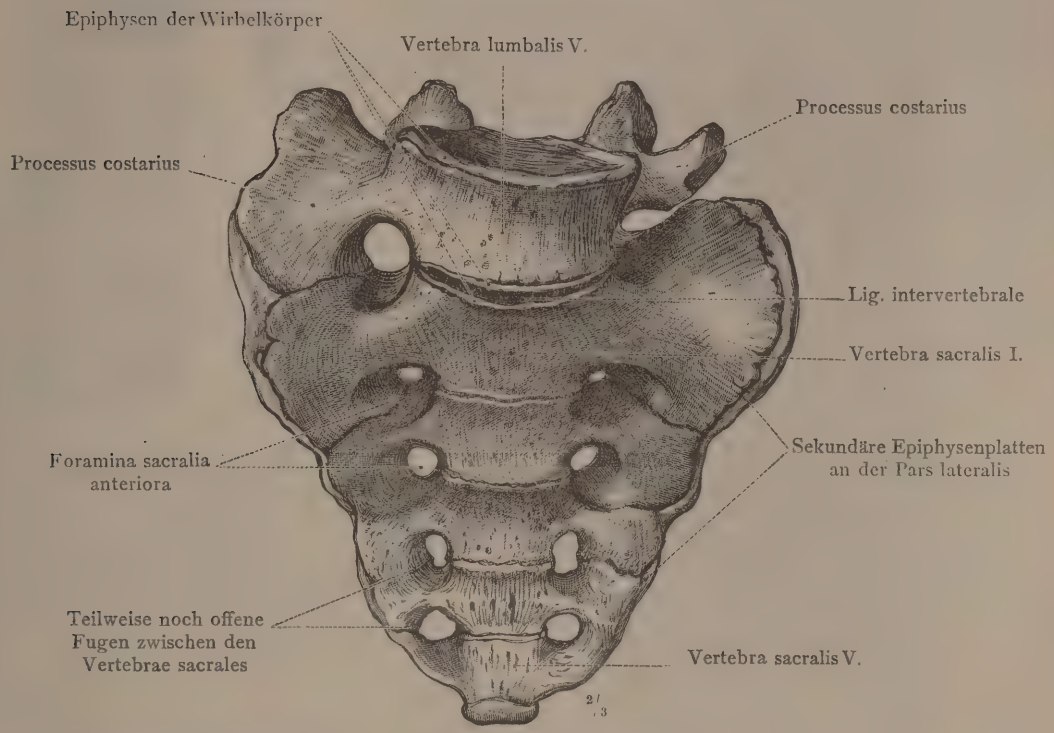

Fig. 64. Einseitige Assimilation und beginnende Verschmelzung des 5. Lendenwirbels mit dem Kreuzbein. Von einem 17 Jahre alten Knaben. Epiphysen an den Kreuzwirbelkörpern und an dem Seitenrand des Kreuzbeins. Ansicht von vorn.

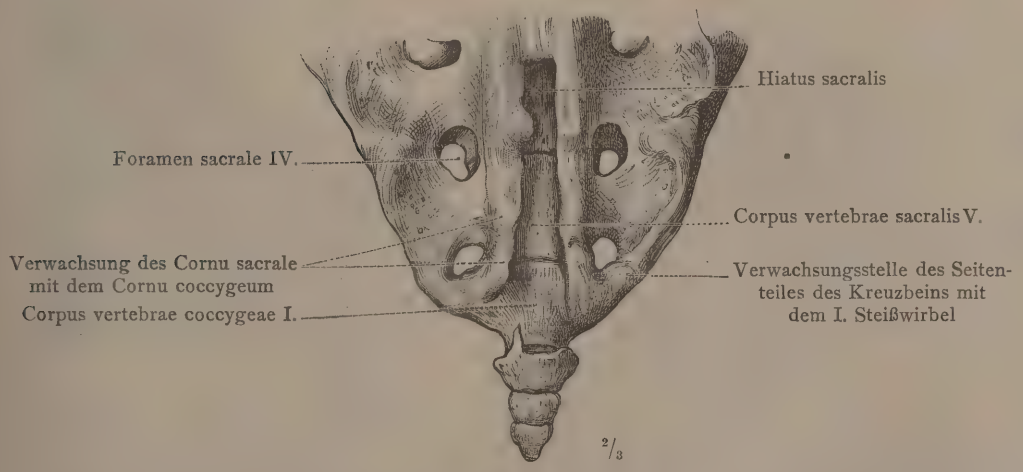

Fig. 65. Verschmelzung des Kreuzbeins mit dem Steißbein. Von einem 40 Jahre alten Mann. Ansicht von hinten.

Anomale Verbindungen des Kreuzbeins.

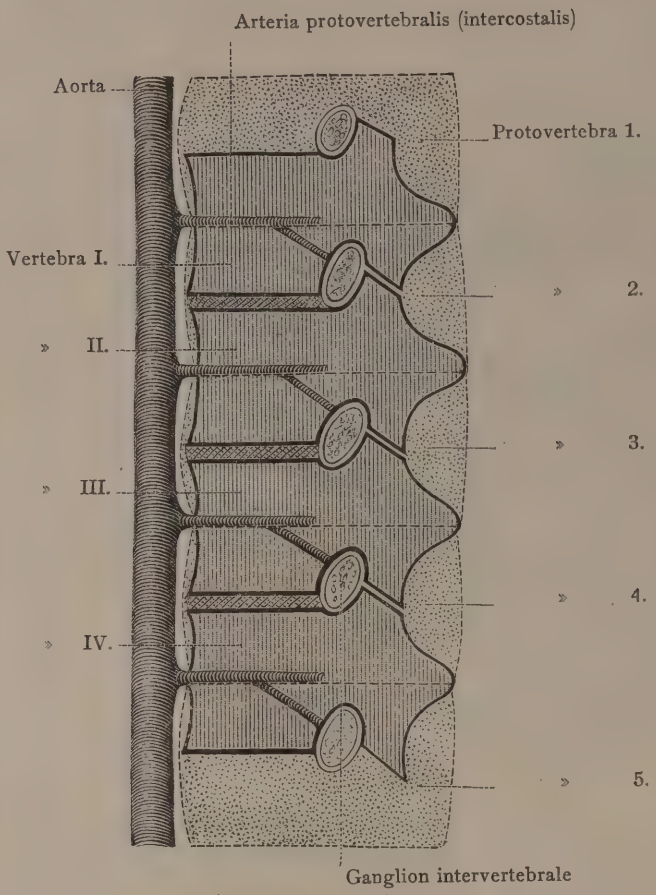

Fig. 66. Schema für die Beziehungen der Urwirbel (Protovertebrae) zu den Wirbeln *(V. v. Ebner).*

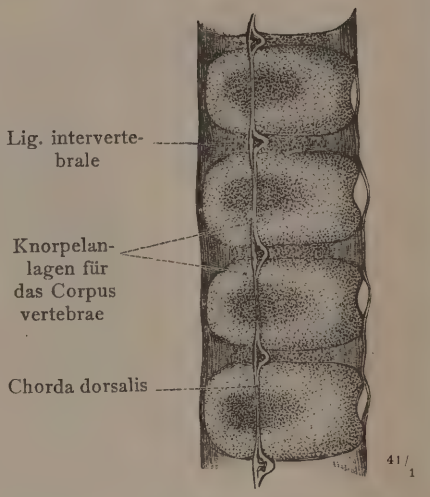

Fig. 67. Knorpelanlagen der Wirbelkörper mit der Rückensaite, Chorda dorsalis. Aus einem sagittalen Durchschnitt durch die Wirbelsäule eines menschlichen Embryo aus der 10. Woche. (5·6 *cm* Körperlänge.)

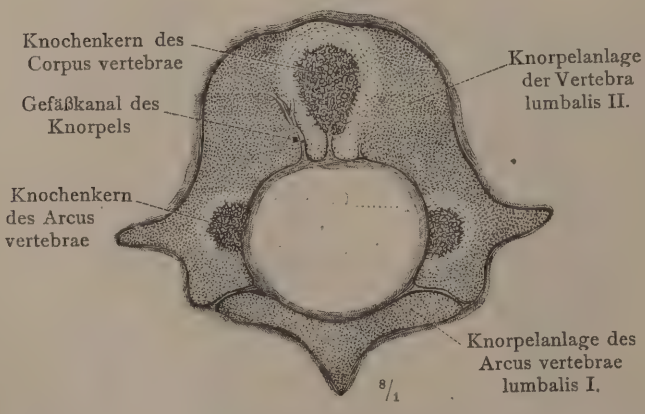

Fig. 69. Die drei Verknöcherungspunkte des Wirbels. Horizontaler Durchschnitt durch den zweiten und einen Teil des ersten Lendenwirbels eines menschlichen Embryo aus dem Anfang des 5. Monats. (13·8 *cm* Körperlänge.)

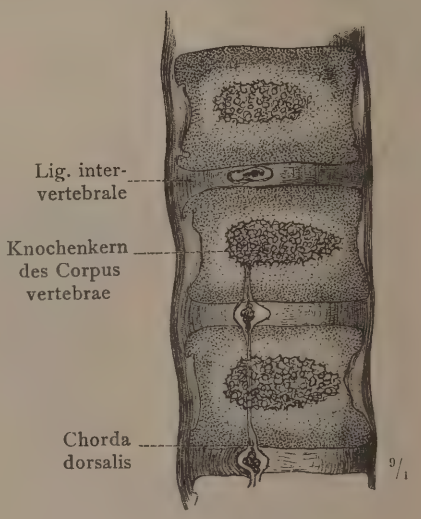

Fig. 68. Verknöcherungspunkte der Wirbelkörper. Aus einem sagittalen Durchschnitt durch die Wirbelsäule eines menschlichen Embryo aus dem 4. Monat. (10·5 *cm* Körperlänge.)

Entwicklung der Wirbel.

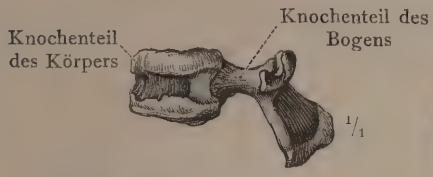

Fig. 70. Vertebra lumbalis I. des neugeborenen Kindes.

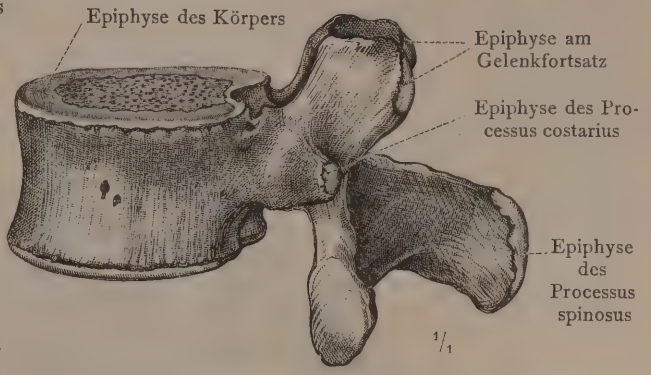

Fig. 71. Vertebra lumbalis I. im 18. Lebensjahre.

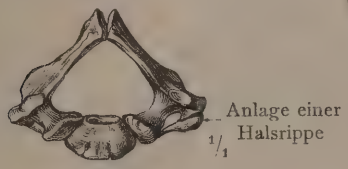

Fig. 72. Vertebra cervicalis VII. des neugeborenen Kindes.

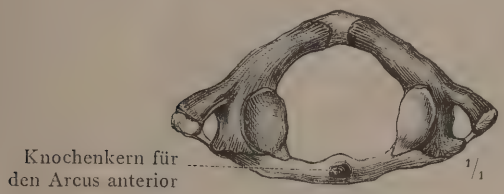

Fig. 73. Atlas am Ende des 1. Lebensjahres.

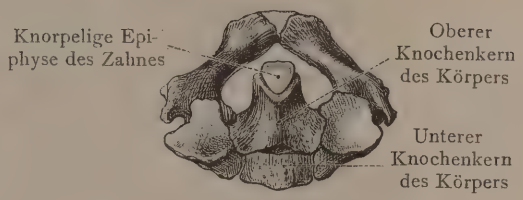

Fig. 74. Epistropheus

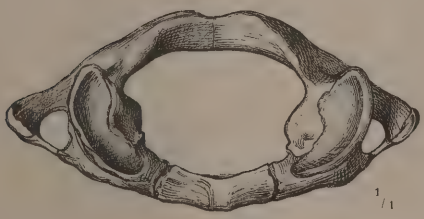

Fig. 75. Atlas

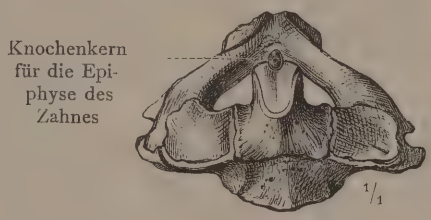

Fig. 76. Epistropheus im 4. Lebensjahre.

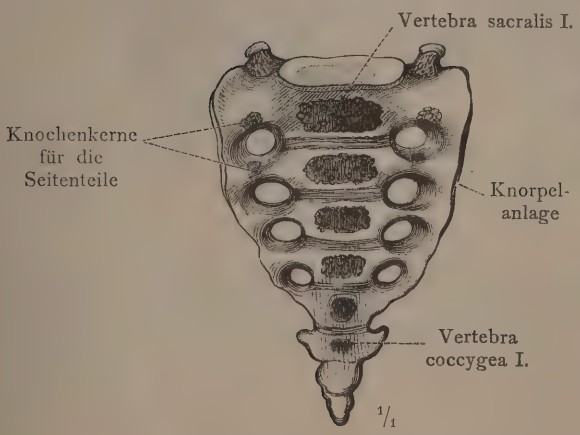

Fig. 77. Ansicht von vorn.

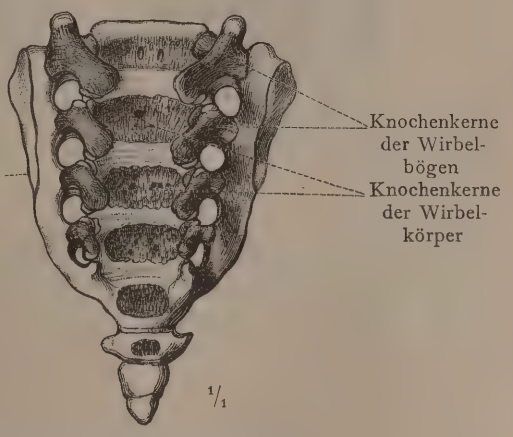

Fig. 78. Ansicht von hinten.

Verknöcherungspunkte im Kreuzbein und Steißbein eines 2 Monate alten Kindes.

Entwicklung der Wirbel.

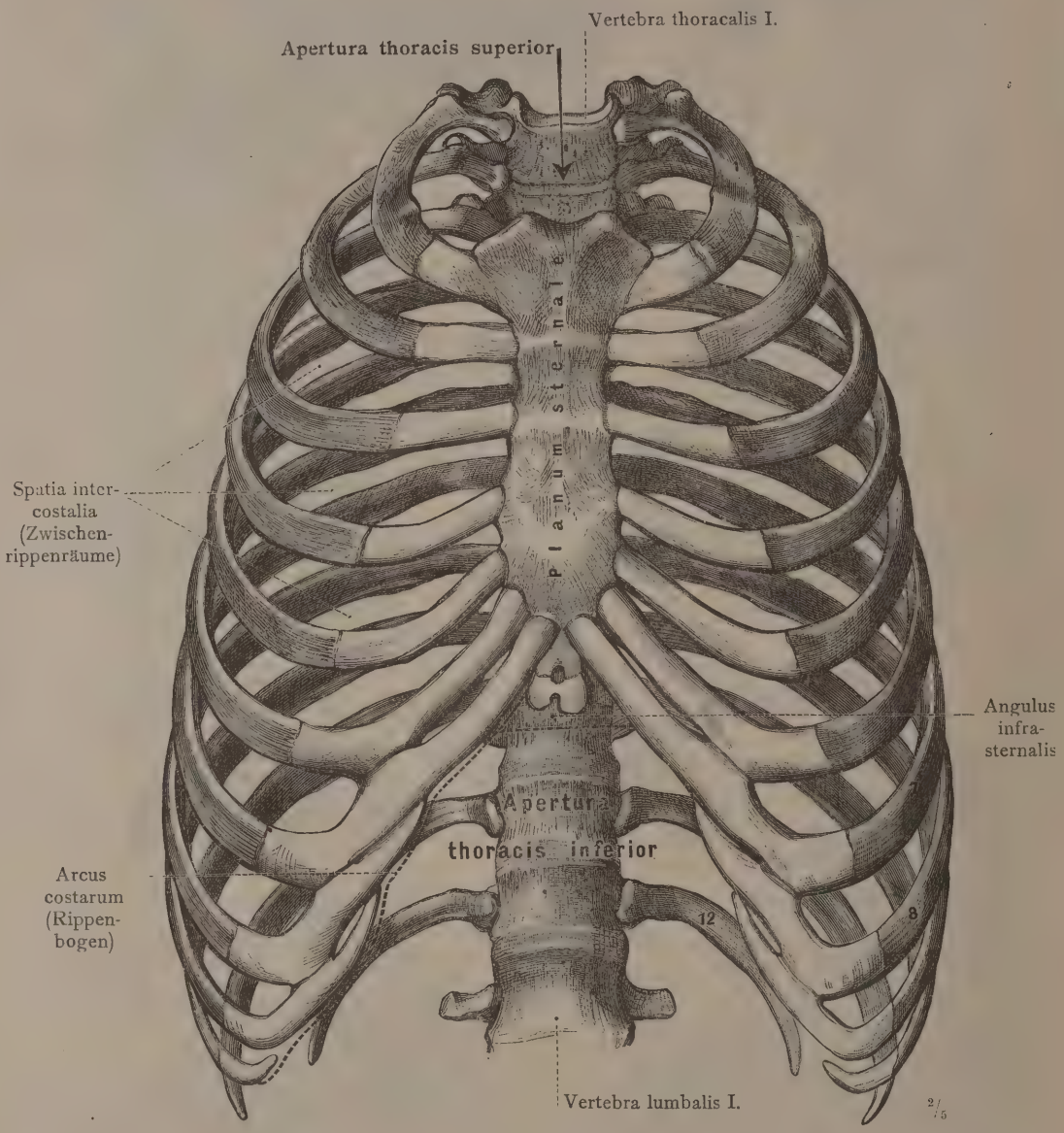

Fig. 79. Der Brustkorb in der Ansicht von vorn.

Apertura thoracis superior, der Brusteingang (obere Brustöffnung); Apertura thoracis inferior, der Brustausgang (untere Brustöffnung); Planum sternale, die Brustbeinebene.

(1—7 Costae verae, wahre Rippen; 8—12 Costae spuriae, falsche Rippen; 11 und 12 Costae fluctuantes, fliegende Rippen.)

Thorax, Brustkorb.

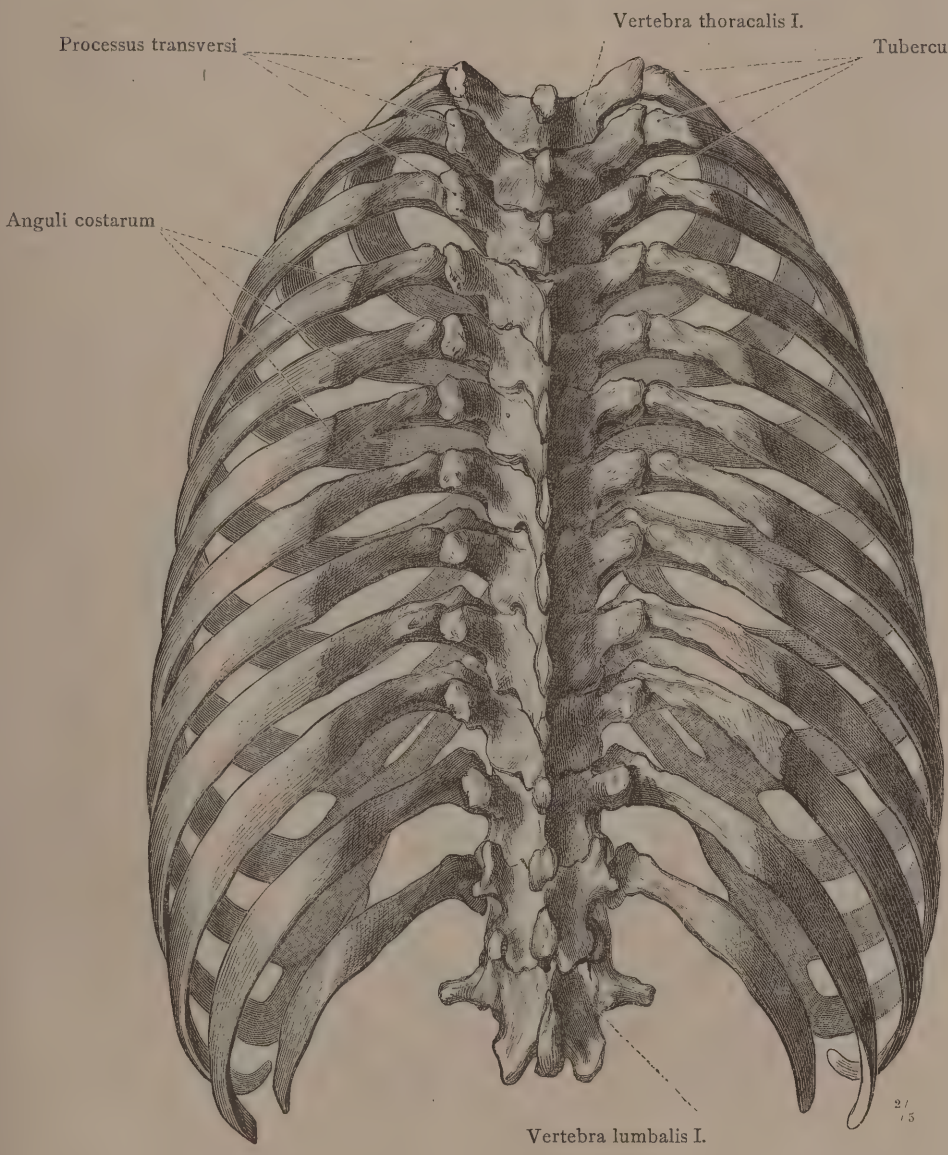

Fig. 80. Der Brustkorb in der Ansicht von der Rückseite.

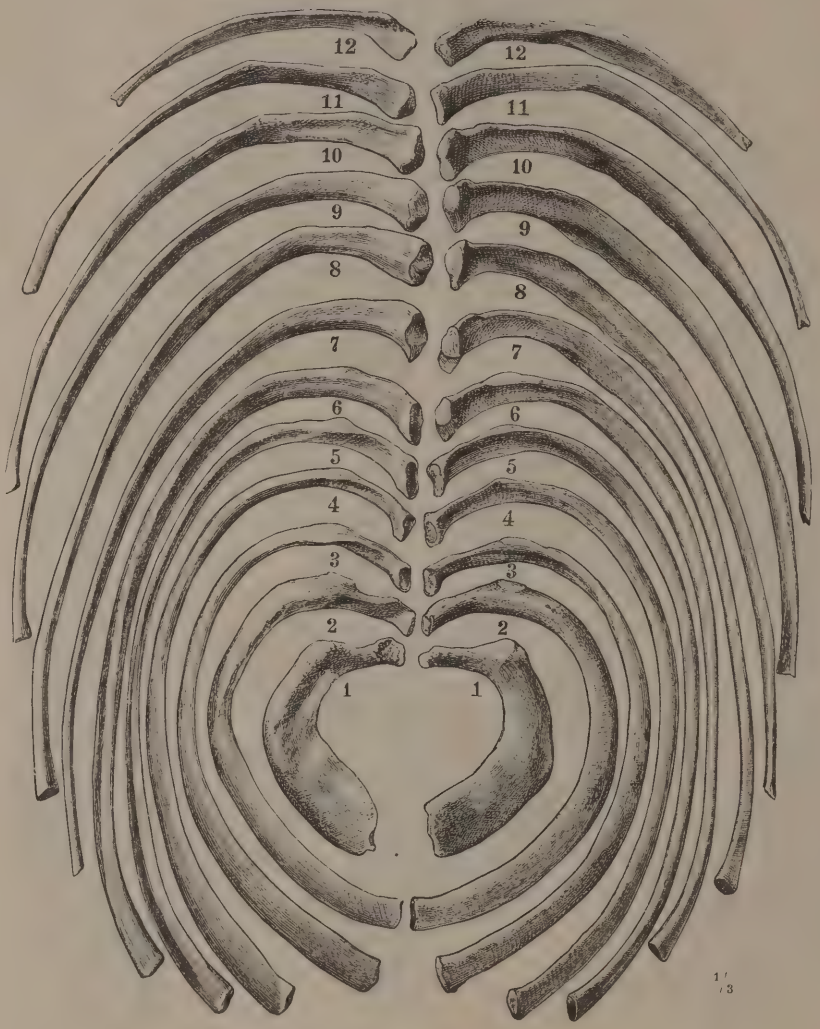

Fig. 81. Die zwölf Paare der Rippenknochen.

Ossa costalia, Rippenknochen.

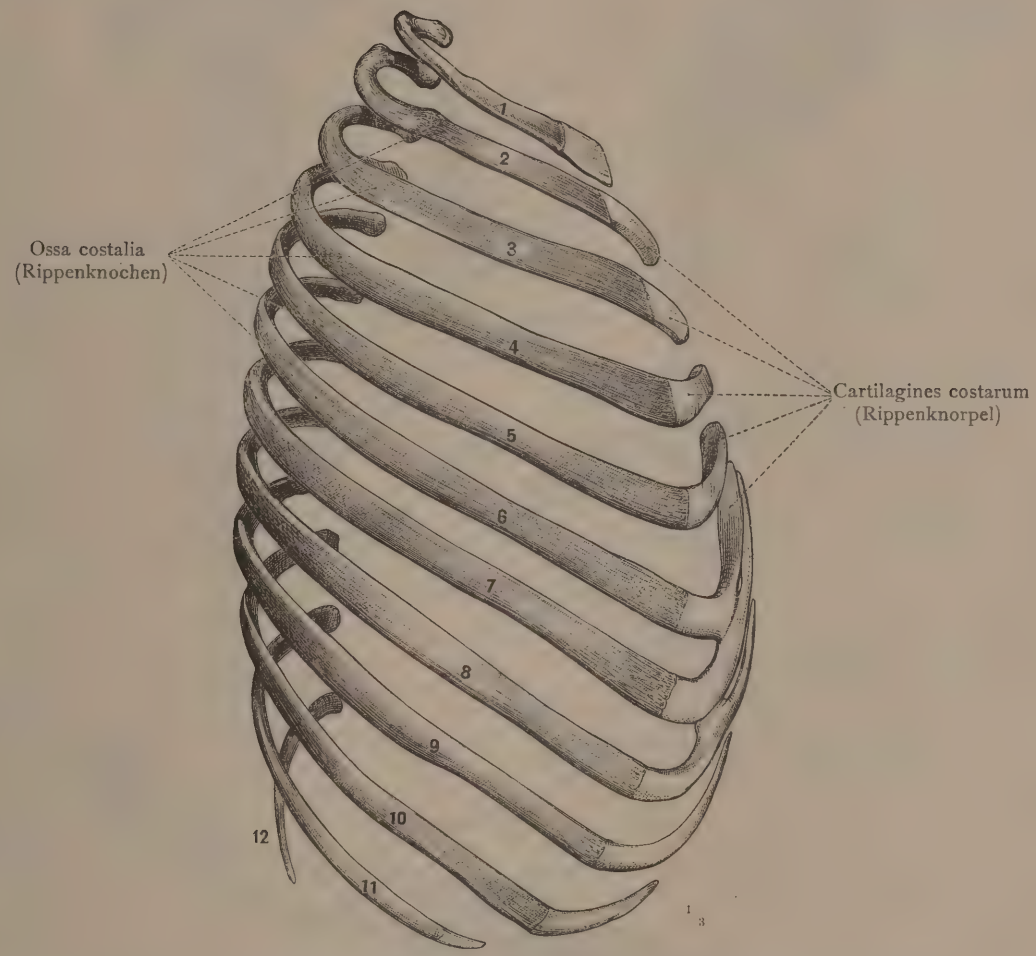

Fig. 82. Die zwölf Rippen der rechten Seite in ihrer natürlichen Lage. Ansicht von rechts.

Costae, Rippen.

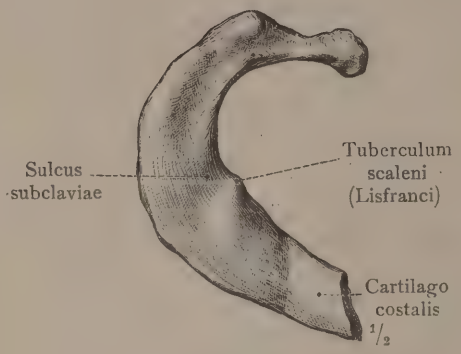

Fig. 83. Erste (rechte) Rippe in der Ansicht von oben.

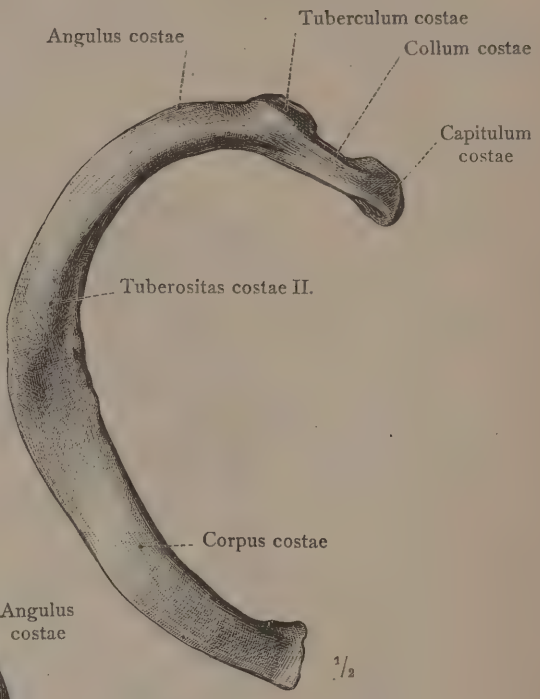

Fig. 84. Zweite (rechte) Rippe in der Ansicht von oben.

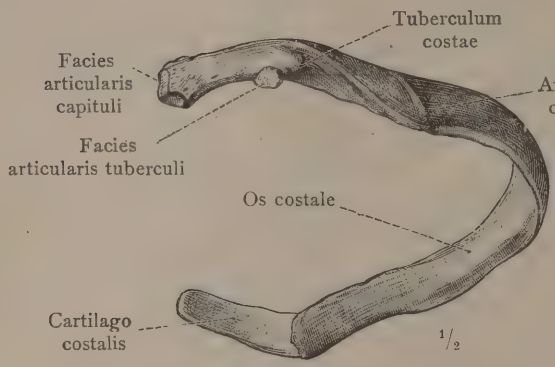

Fig. 85. Vierte (rechte) Rippe in der Ansicht von hinten.

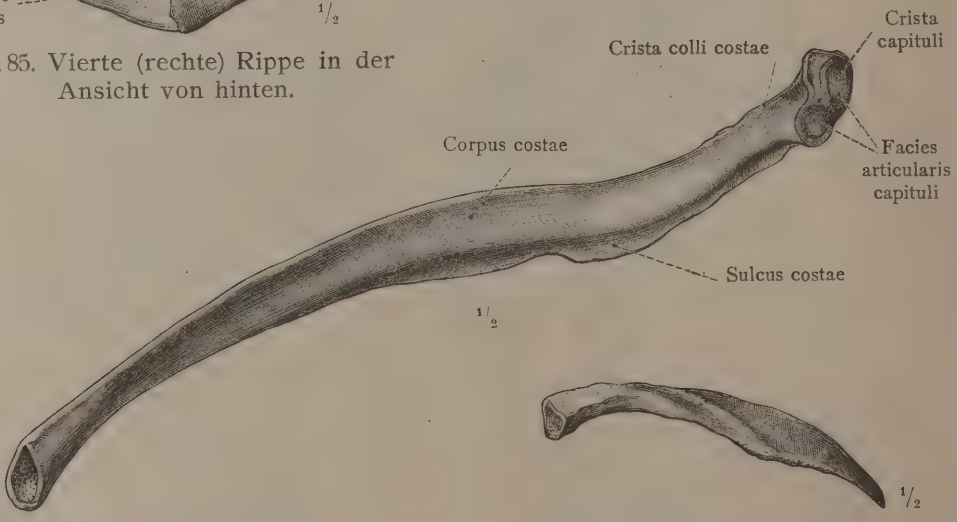

Fig. 86. Siebente (rechte) Rippe in der Ansicht von innen.

Fig. 87. Zwölfte (rechte) Rippe in der Ansicht von hinten.

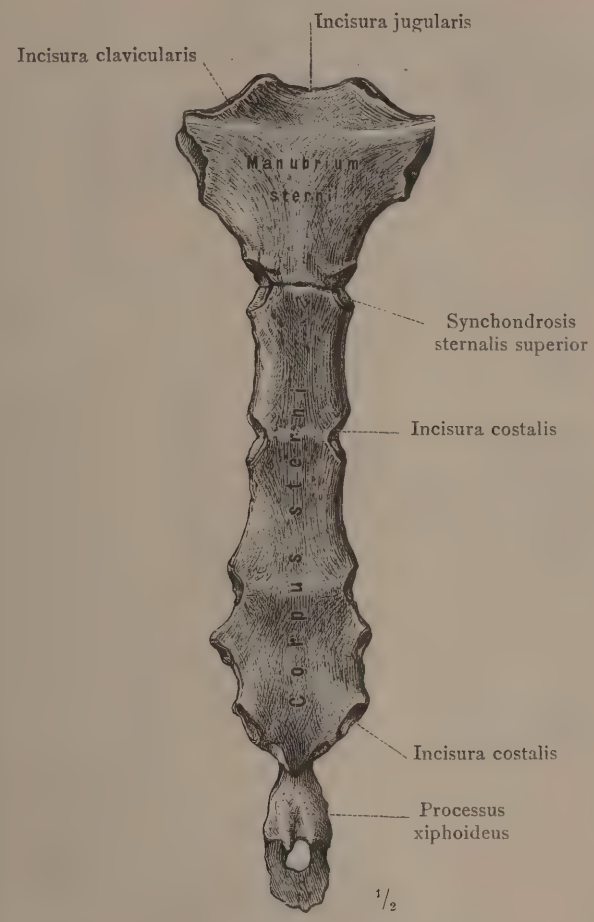

Fig. 88. Das Brustbein in der Ansicht von vorn.

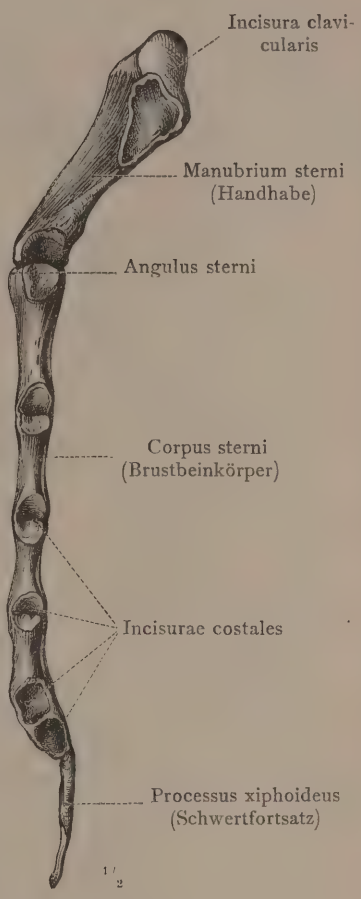

Fig. 89. Das Brustbein in der Ansicht von der linken Seite.

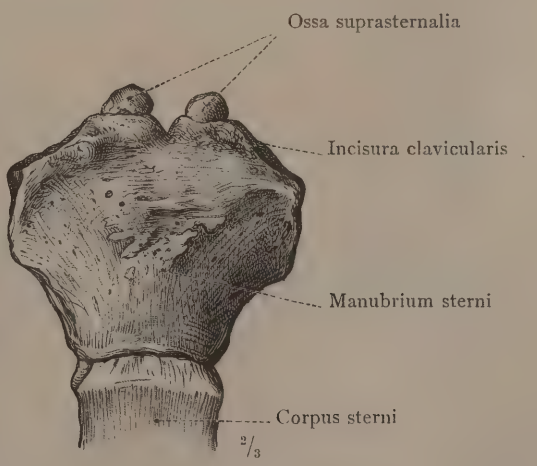

Fig. 90. Oberer Teil des Brustbeins mit Ossa suprasternalia (Var.). Ansicht von vorn.

Sternum, Brustbein.

Fig. 91. Hinterer Teil der 6. Rippe. Aus dem 15. Lebensjahre.

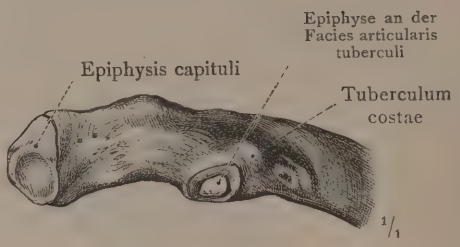

Fig. 92. Hinterer Teil der 6. Rippe. Aus dem 18. Lebensjahre.

Fig. 93. Geteilte knorpelige Anlage des Brustbeins; von einem 2 Monate alten menschlichen Embryo.

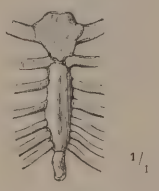

Fig. 94. Knorpelige Anlage des Brustbeins; von einem 4 Monate alten menschlichen Embryo.

Fig. 95. Knorpelige Anlage des Brustbeins mit dem ersten Knochenkern im Manubrium; von einem menschlichen Embryo aus der 2. Hälfte des 6. Monates.

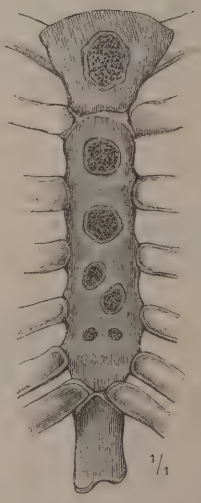

Fig. 96. Knochenkerne des Brustbeins eines neugeborenen Knaben.

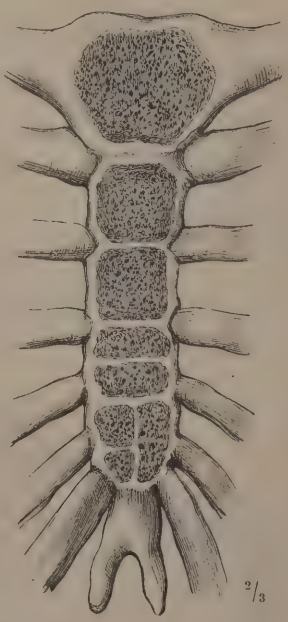

Fig. 97. Brustbein eines 11 Jahre alten Knaben.

Entwicklung der Rippen und des Brustbeins.

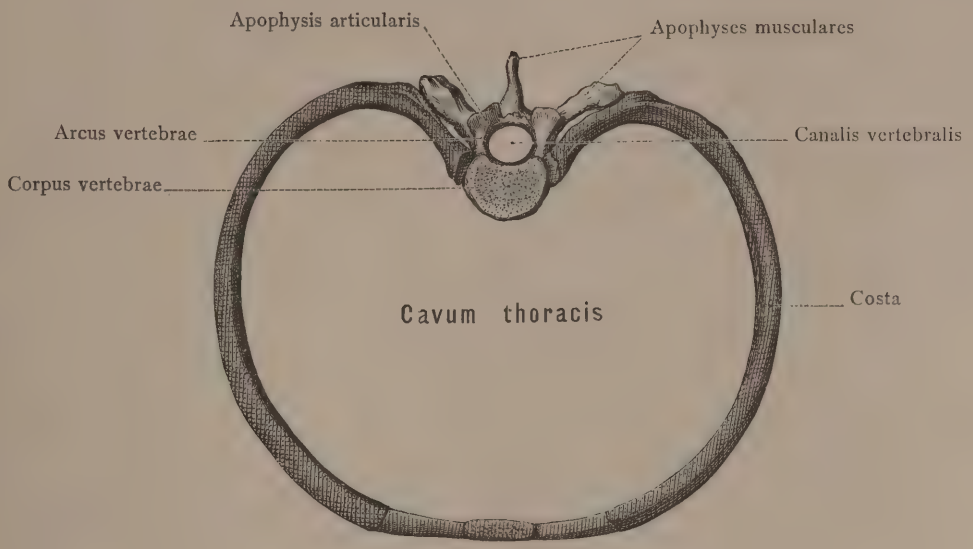

Fig. 98. Skelett eines Brustsegmentes.

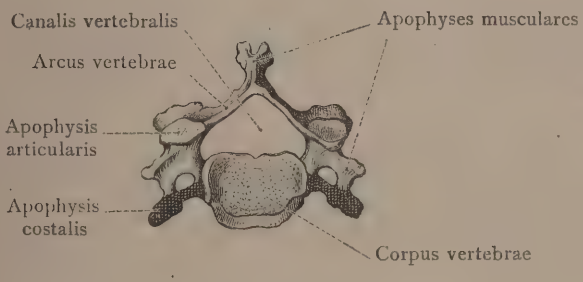

Fig. 99. Skelett eines Halssegmentes.

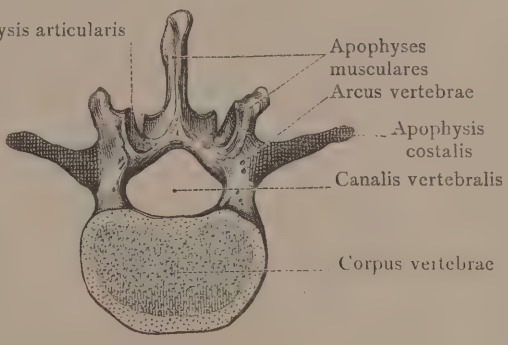

Fig. 100. Skelett eines Lendensegmentes.

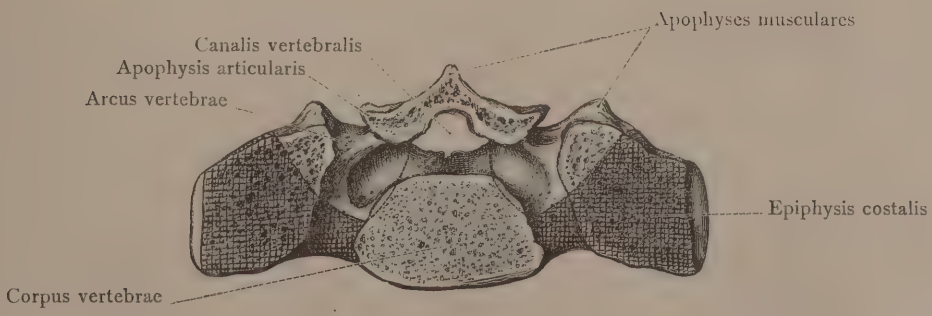

Fig. 101. Skelett eines Kreuzsegmentes.

Die homologen Skeletteile der Segmente des Rumpfes.

CRANIUM ET OSSA CRANII.

DER SCHÄDEL
UND DIE SCHÄDELKNOCHEN.

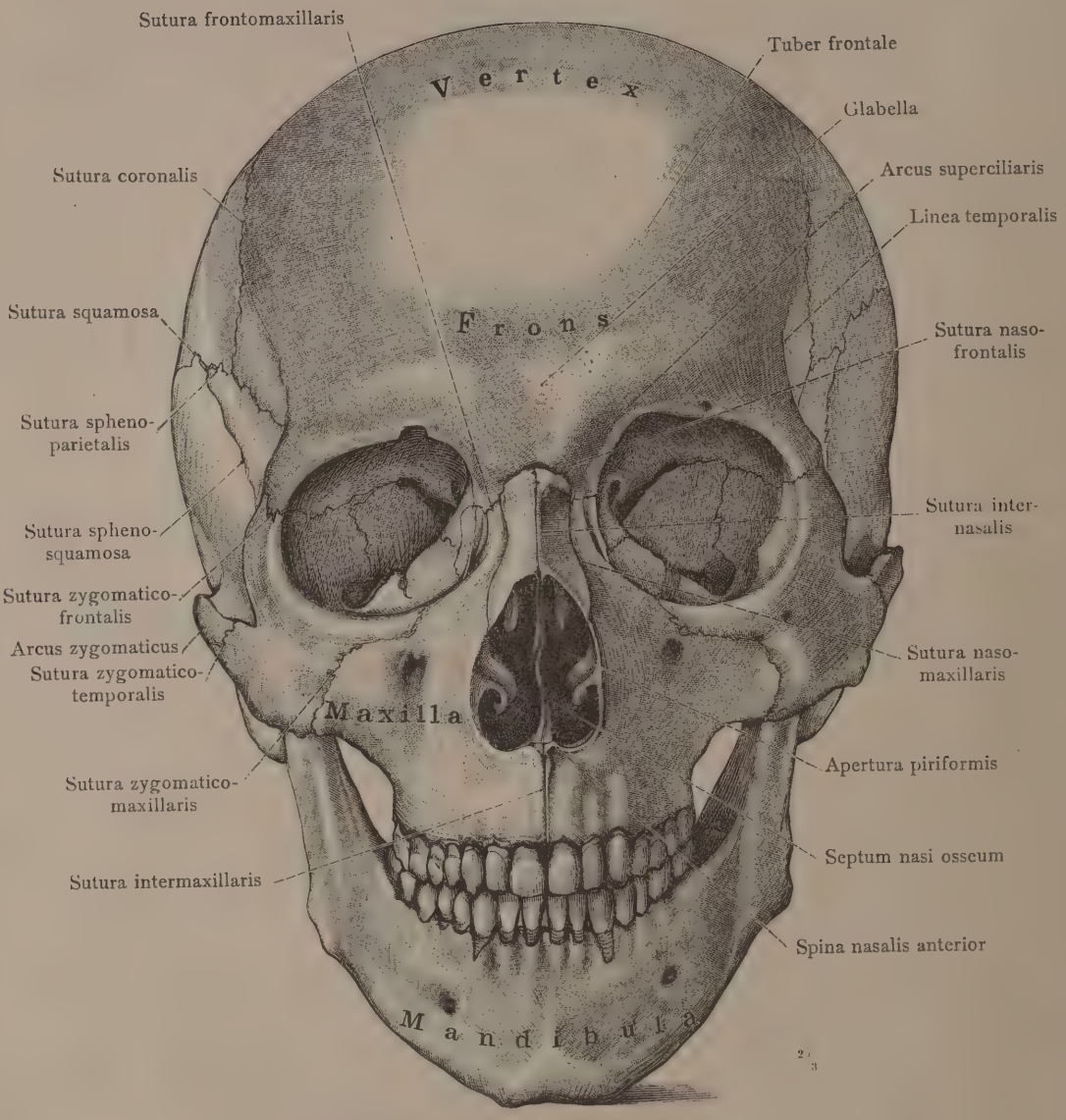

Fig. 102. Der Schädel in der Ansicht von vorn: Norma frontalis.
Schädelnähte, Suturae cranii.

Vertex, der Scheitel; Frons, die Stirn; Maxilla, der Oberkiefer; Mandibula, der Unterkiefer.

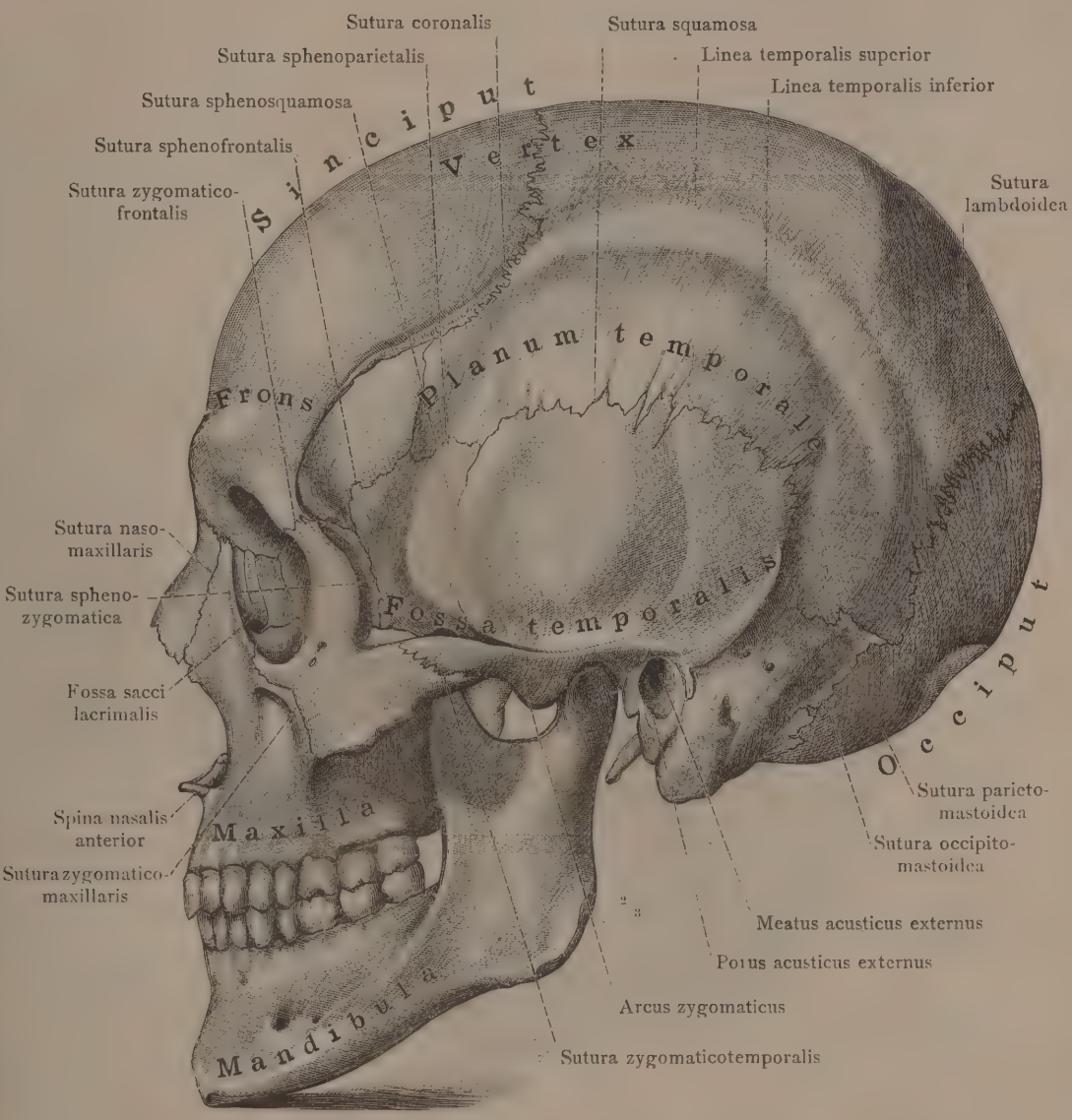

Fig. 103. Der Schädel in der Ansicht von der linken Seite: Norma lateralis. Schädelnähte, Suturae cranii.

Sinciput, das Vorderhaupt; Occiput, das Hinterhaupt; Vertex, der Scheitel; Frons, die Stirn; Planum temporale, die Schläfenfläche; Fossa temporalis, die Schläfengrube; Maxilla, der Oberkiefer; Mandibula, der Unterkiefer.

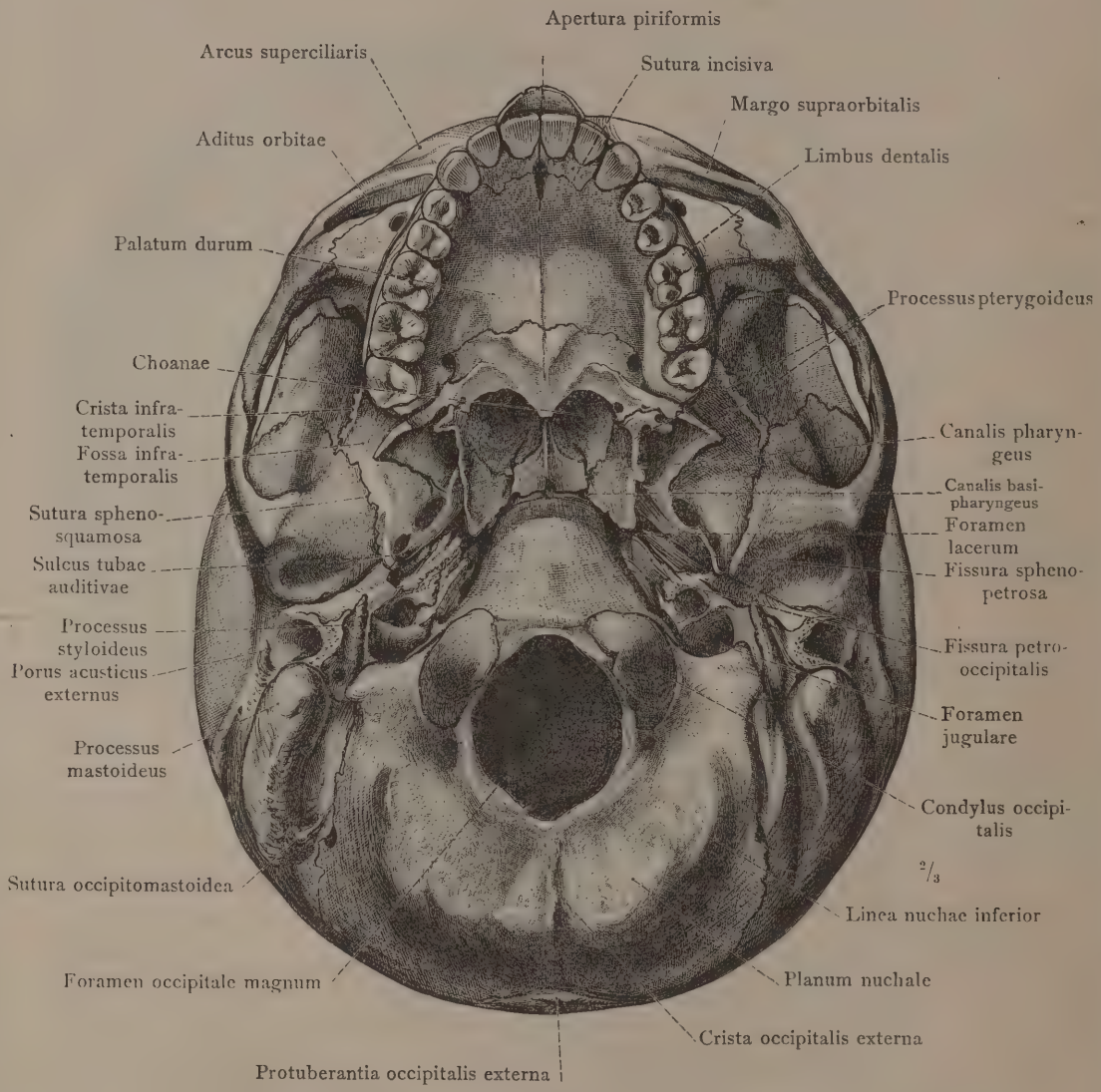

Fig. 104. Der Schädel in der Ansicht von unten.
Basis cranii externa, äußerer Schädelgrund.
Schädelnähte, Suturae cranii.

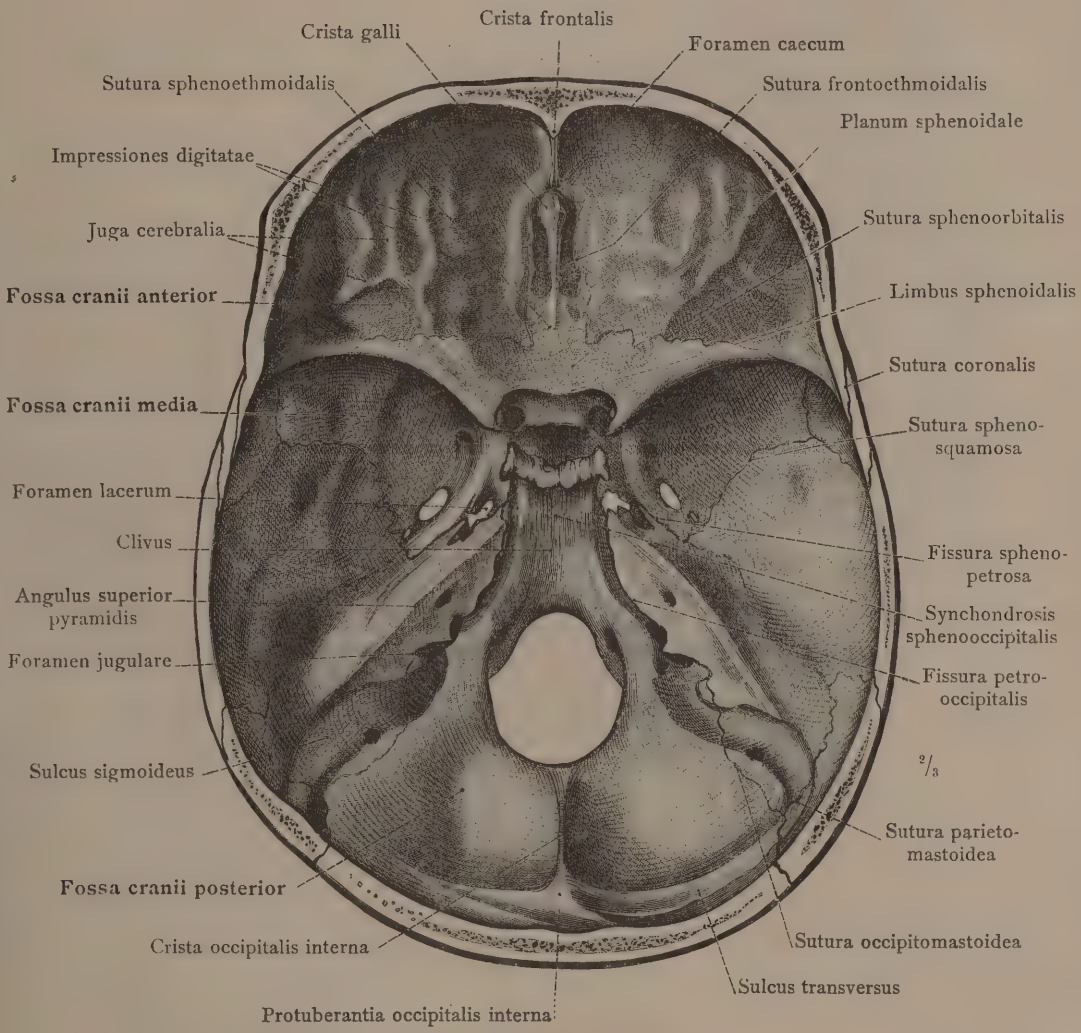

Fig. 105. Basis cranii interna, innerer Schädelgrund.
Die vordere, mittlere und hintere Schädelgrube, Fossae cranii, anterior, media und posterior, in der Ansicht von oben. Schädelnähte, Suturae cranii.

Cranium, Schädel.

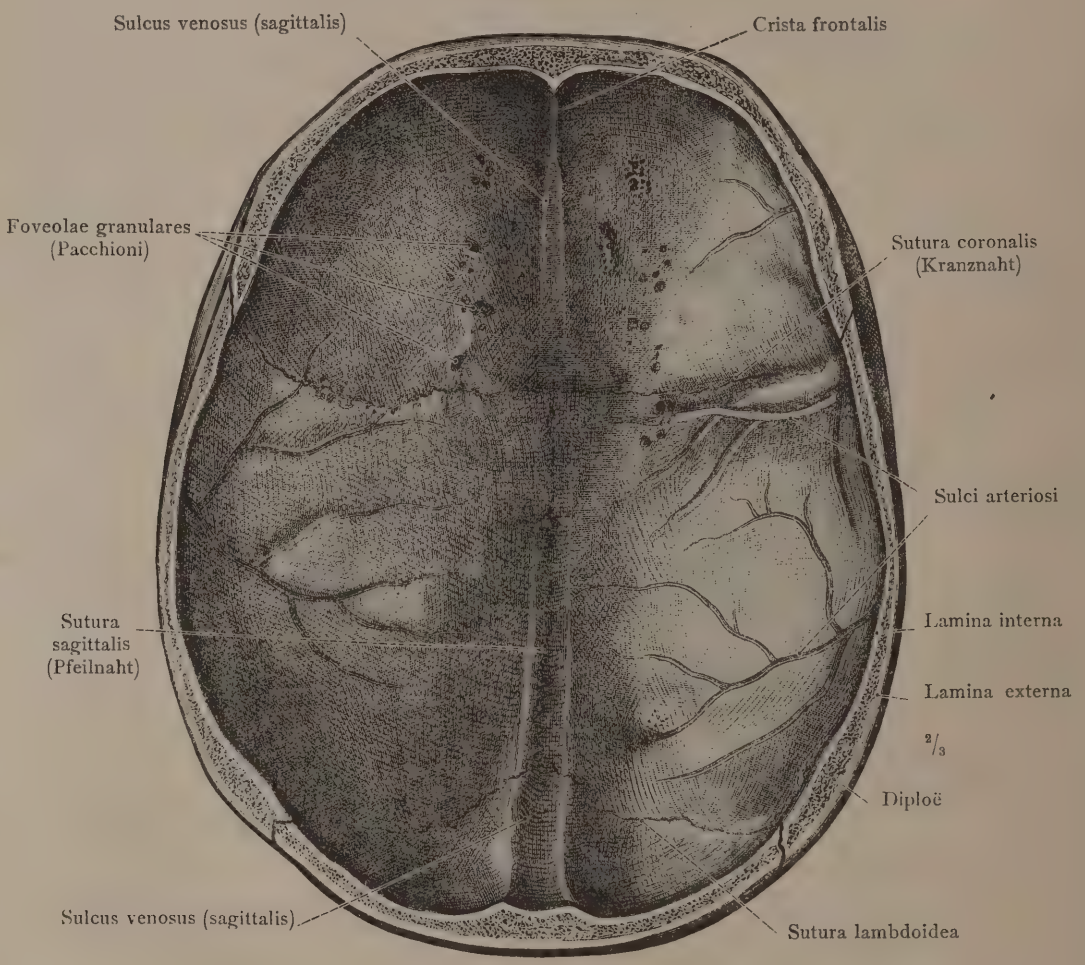

Fig. 106. Calvaria, das Schädeldach. Innere Seite.
Schädelnähte, Suturae cranii.

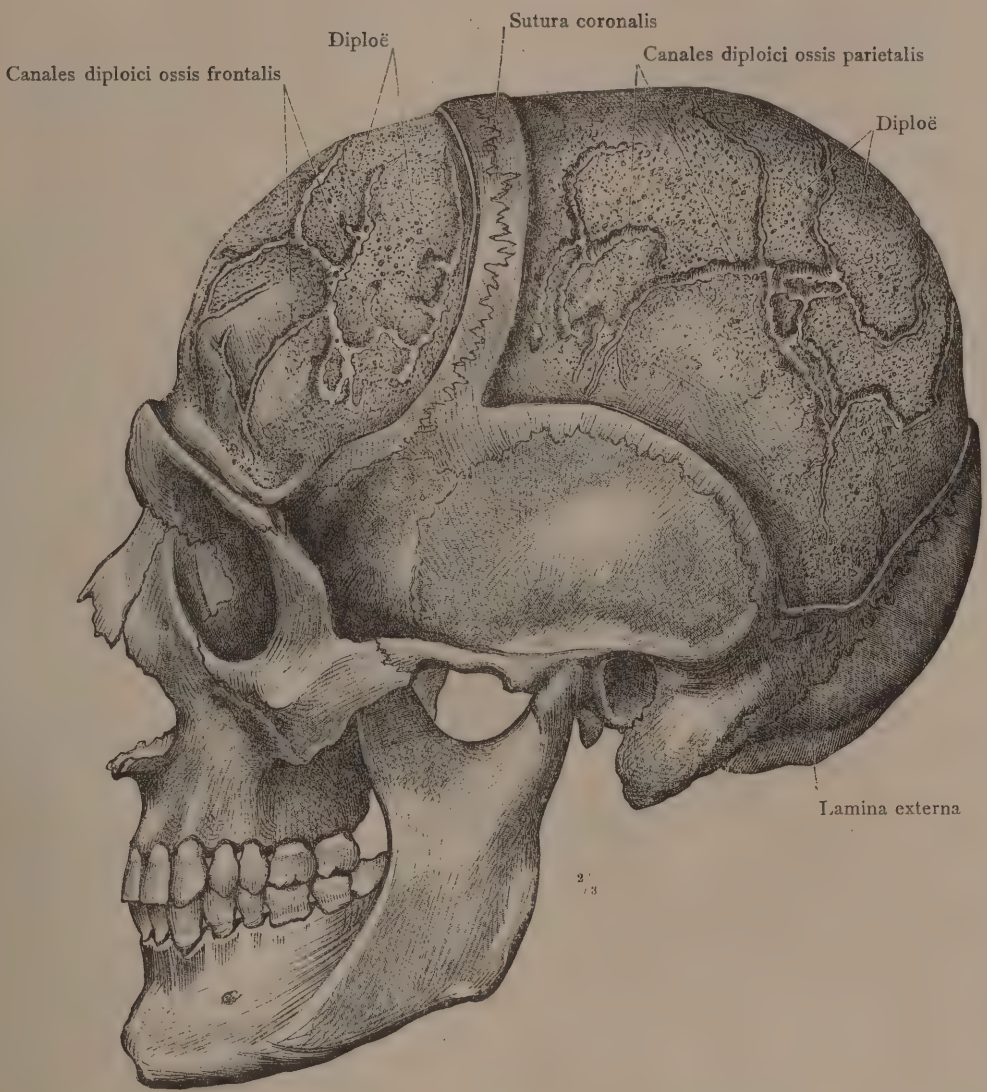

Fig. 107. Canales diploici (Brescheti), Gefäßkanäle des Schädeldaches, durch Abtragung der äußeren kompakten Knochentafel am Stirnbein und Scheitelbein dargestellt. Ansicht von der linken Seite.

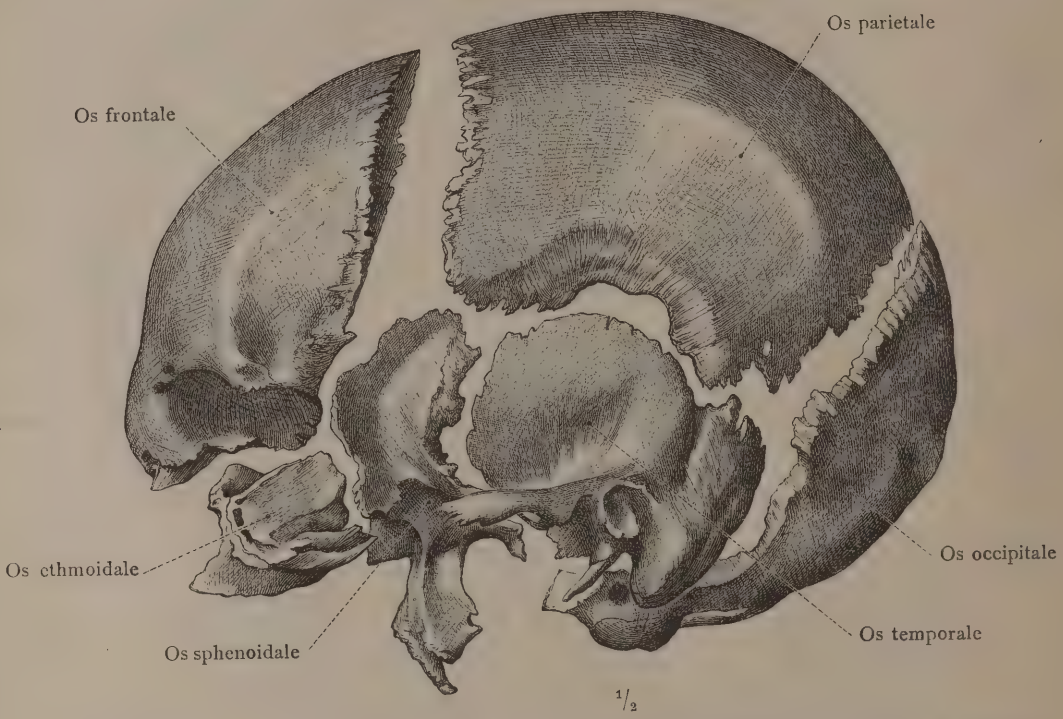

Fig. 108. Die einzelnen Knochen, aus welchen der Hirnschädel, Cranium cerebrale, zusammengesetzt ist.

Ossa cranii cerebralis, Knochen des Hirnschädels.

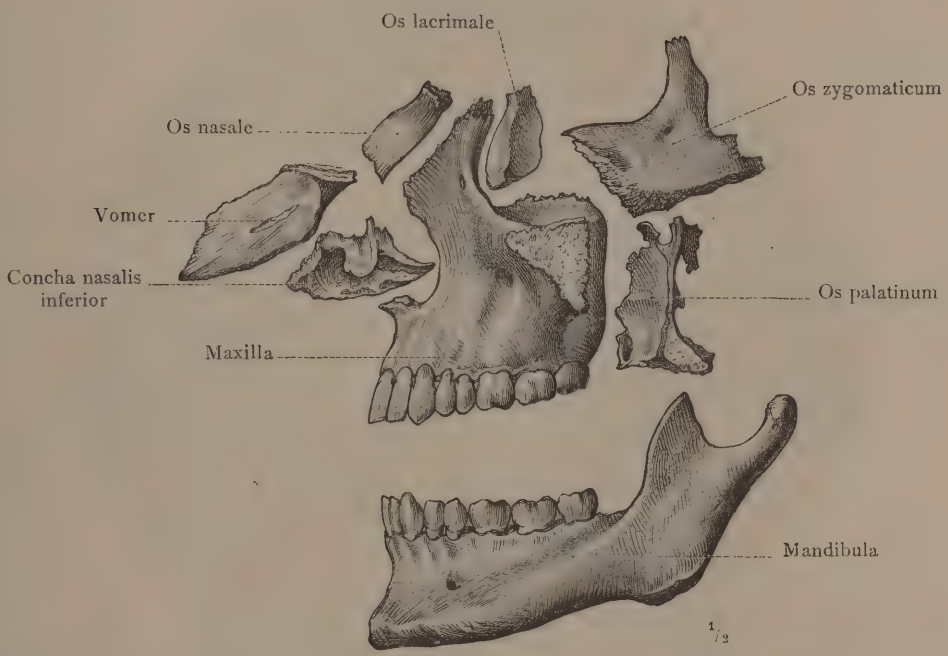

Fig. 109. Die einzelnen Knochen, aus welchen der Gesichtsschädel, Cranium viscerale (Facies ossea), zusammengesetzt ist.

Ossa faciei, Gesichtsknochen.

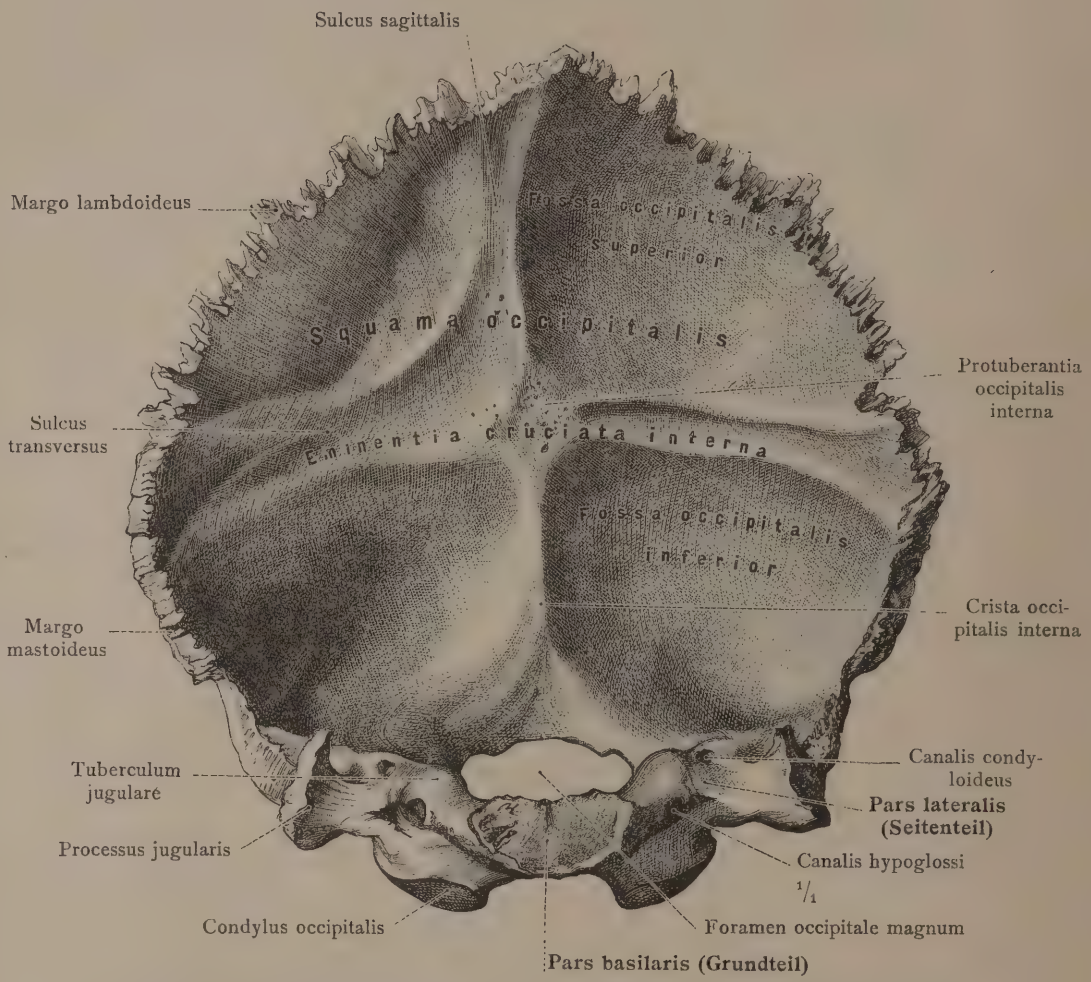

Fig. 110. Das Hinterhauptbein in der Ansicht von vorn (innere Seite).

Os occipitale, Hinterhauptbein.

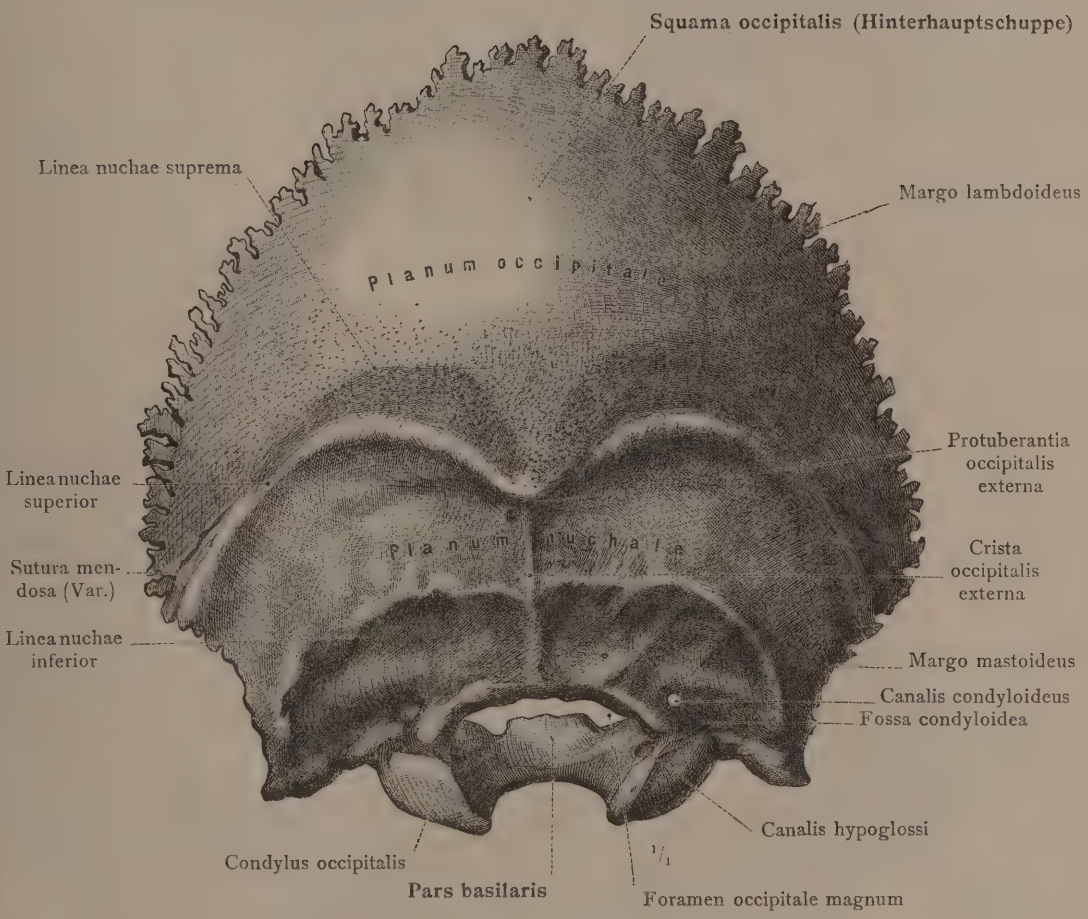

Fig. 111. Das Hinterhauptbein in der Ansicht von hinten (äußere Seite).

Os occipitale, Hinterhauptbein.

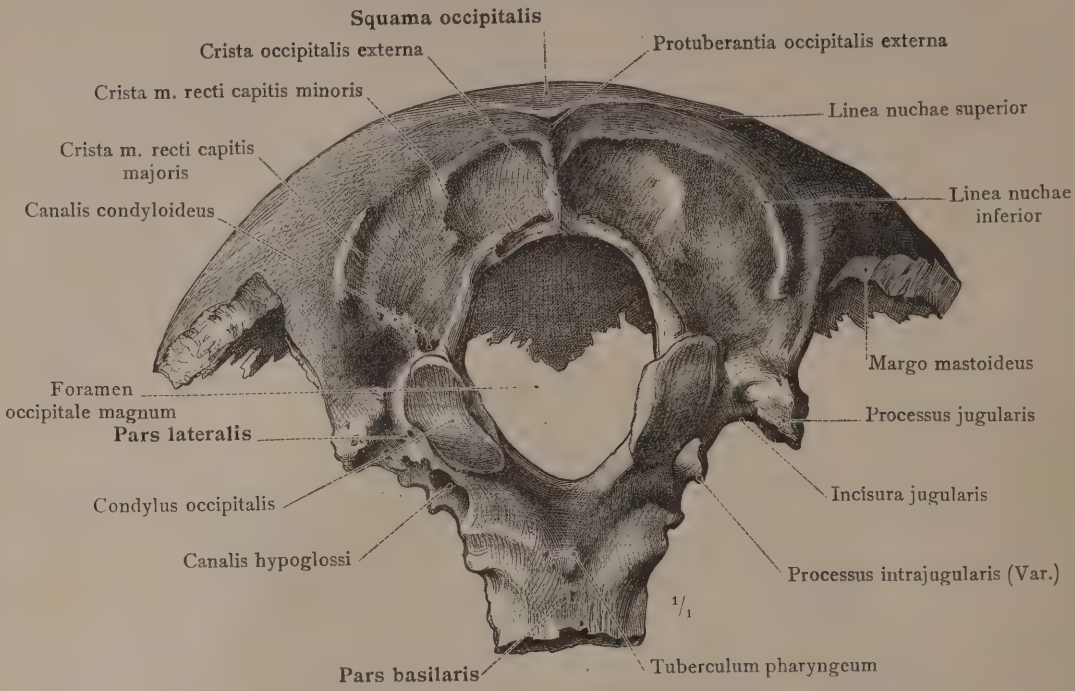

Fig. 112. Das Hinterhauptbein in der Ansicht von unten (äußere basale Seite).

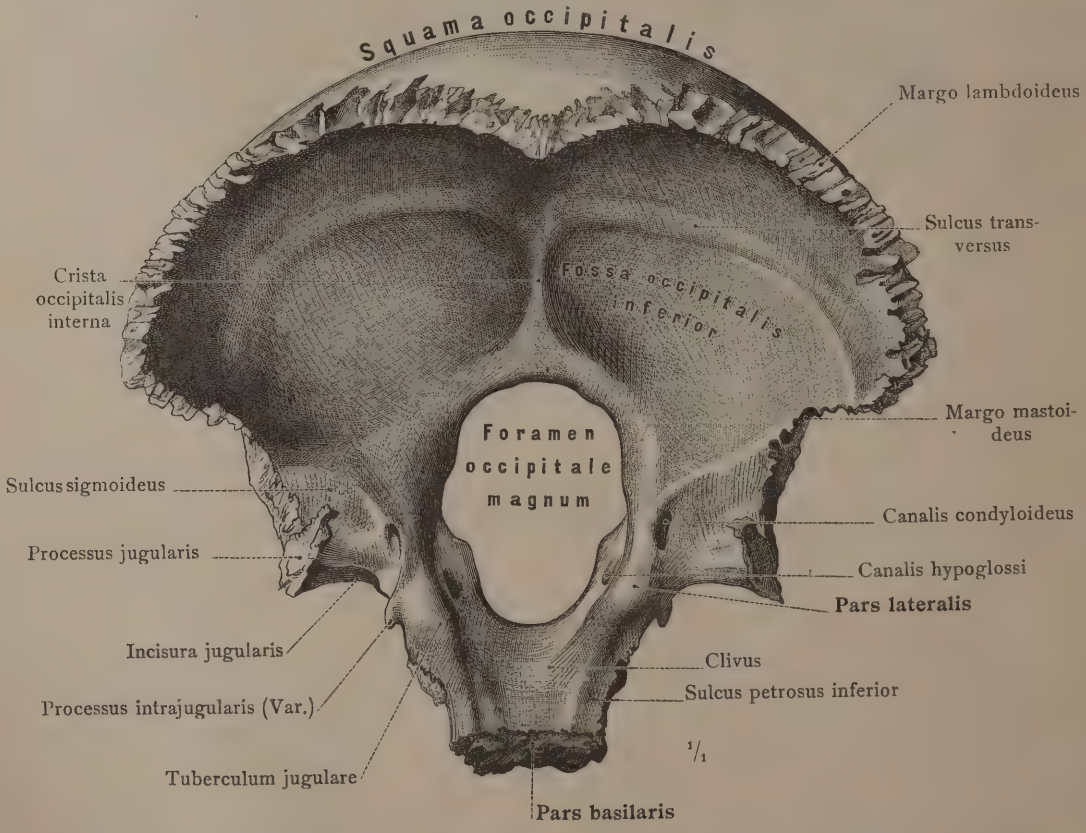

Fig. 113. Das Hinterhauptbein in der Ansicht von oben (innere basale Seite).

Os occipitale, Hinterhauptbein.

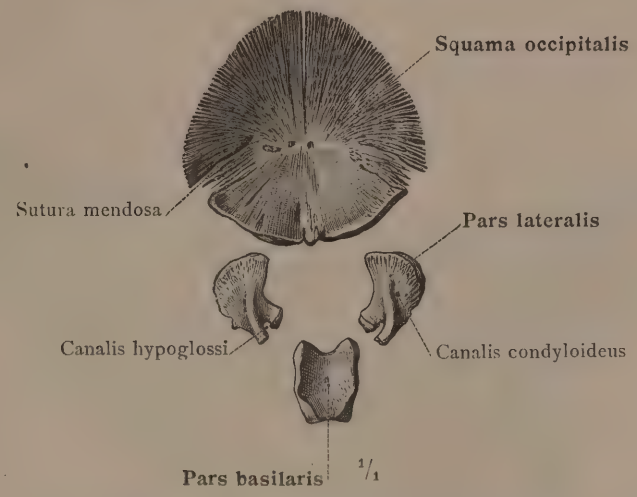

Fig. 114. Die Teile des Hinterhauptbeins von einem menschlichen Embryo aus dem Ende des 6. Monats (30 *cm* Körperlänge). Ansicht von der Innenseite.

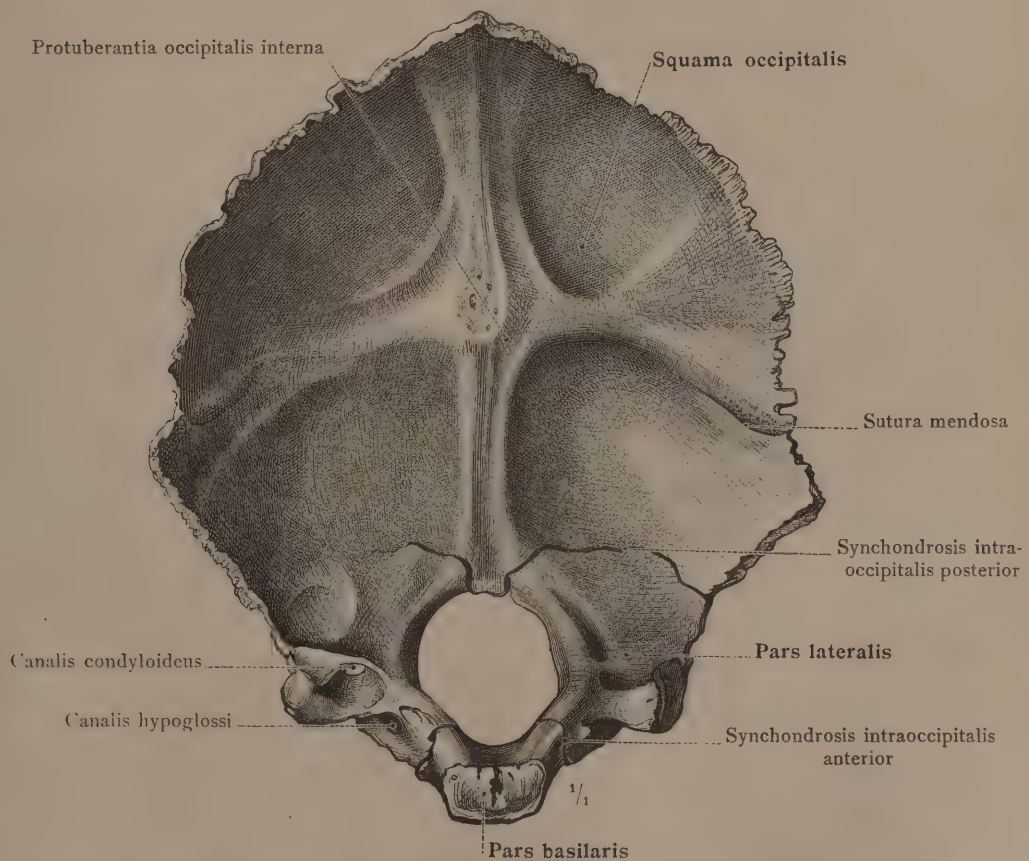

Fig. 115. Das Hinterhauptbein eines 15 Monate alten Knaben. Ansicht von der Innenseite.

Entwicklung des Hinterhauptbeins.

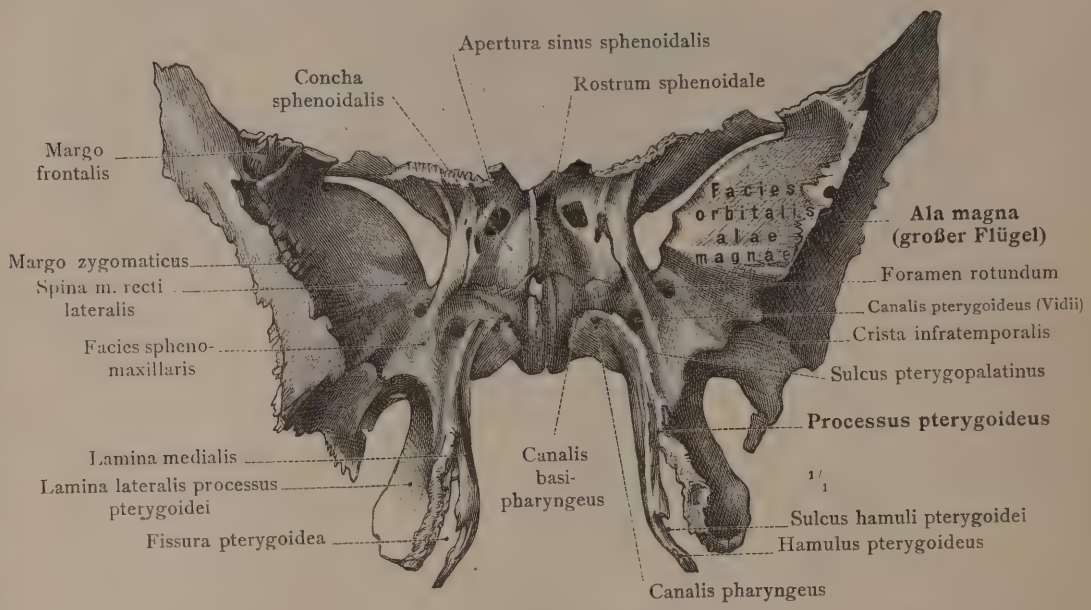

Fig. 116. Das Keilbein in der Ansicht von vorn.

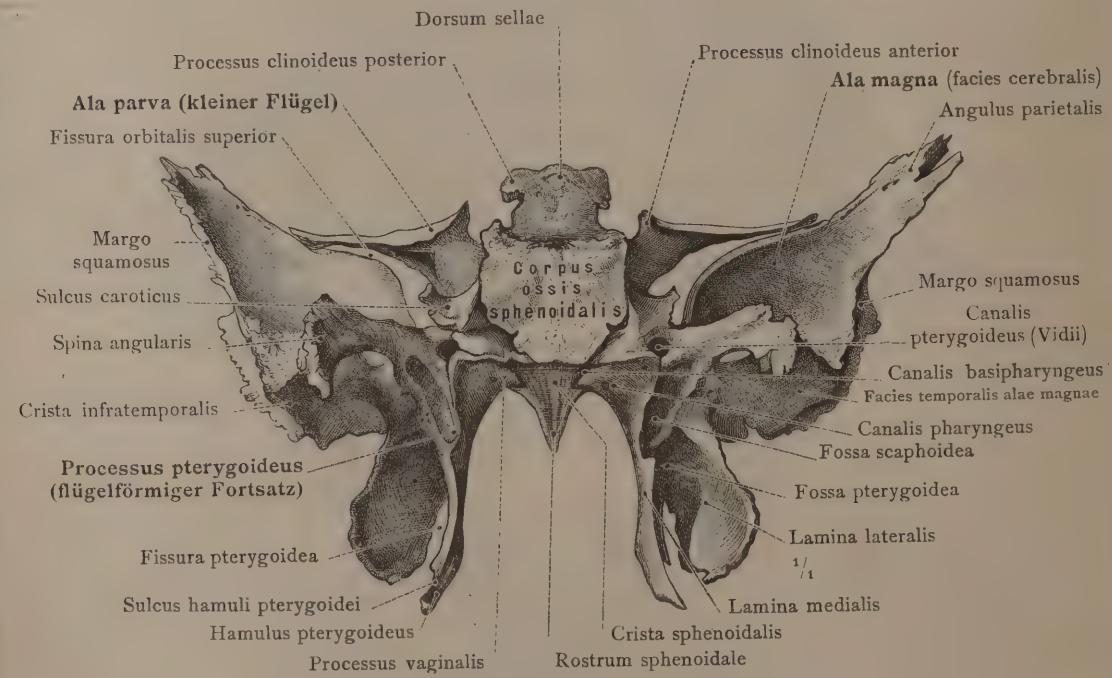

Fig. 117. Das Keilbein in der Ansicht von hinten.

Os sphenoidale, Keilbein.

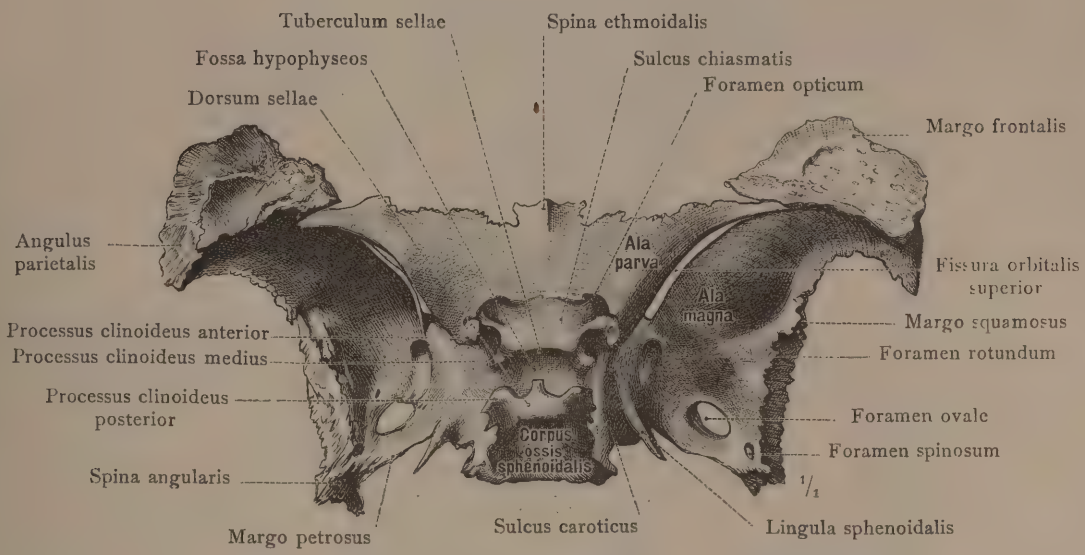

Fig. 118. Das Keilbein in der Ansicht von oben (innere Seite).

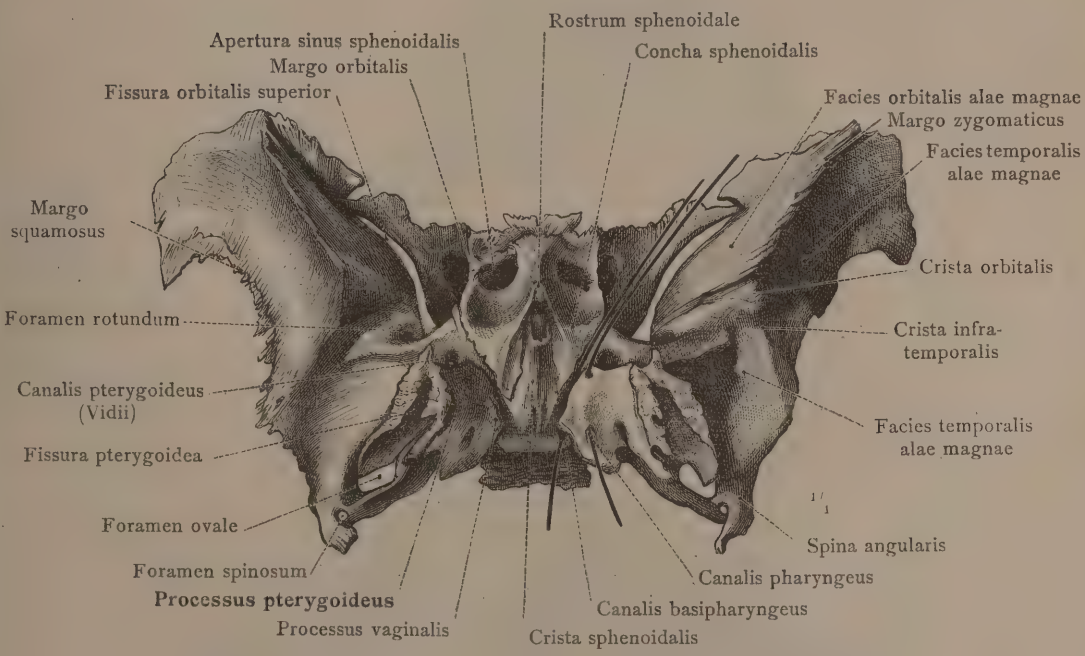

Fig. 119. Das Keilbein in der Ansicht von unten (äußere Seite).
Die Canales pharyngeus und basipharyngeus sind durch eingeführte Sonden gekennzeichnet.

Os sphenoidale, Keilbein.

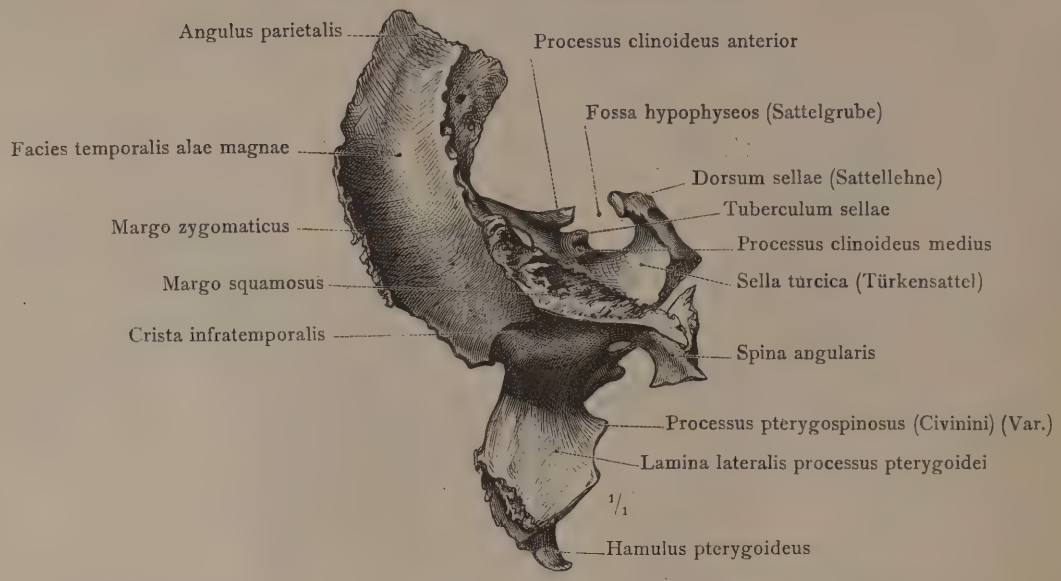

Fig. 120. Das Keilbein in der Ansicht von der linken Seite (Schläfenfläche).

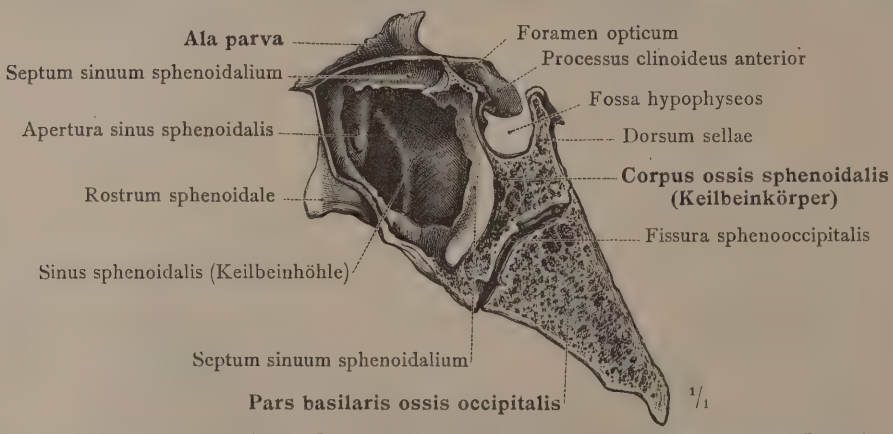

Fig. 121. Die Keilbeinhöhlen, Sinus sphenoidales, in mediansagittalem Durchschnitt (das Septum ist zum größten Teil abgetragen). Ansicht von der linken Seite her.

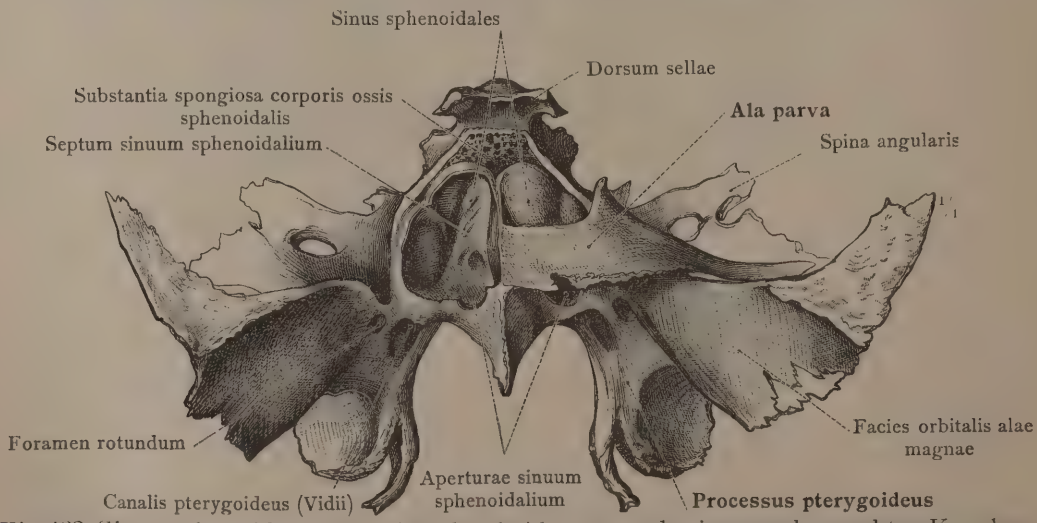

Fig. 122. Sinus sphenoidales, von oben durch Abtragung der inneren kompakten Knochenlamelle bloßgelegt; der rechte Sinus ist von oben eröffnet, der linke geschlossen.

Os sphenoidale, Keilbein.

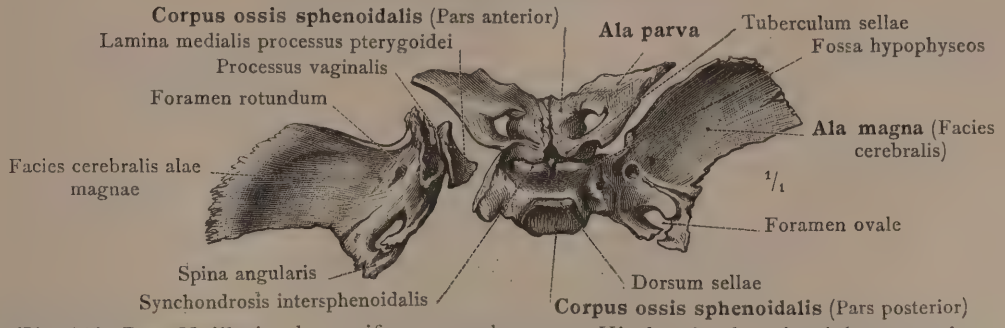

Fig. 123. Das Keilbein des reifen neugeborenen Kindes in der Ansicht von oben.
♂ Embryo im 10. Monat (47·5 *cm* Körperlänge).

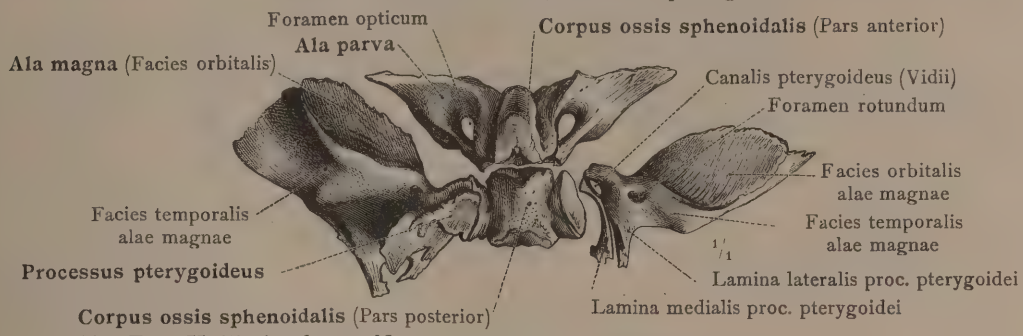

Fig. 124. Das Keilbein des reifen neugeborenen Kindes in der Ansicht von unten.
♂ Embryo im 10. Monat (47·5 *cm* Körperlänge).

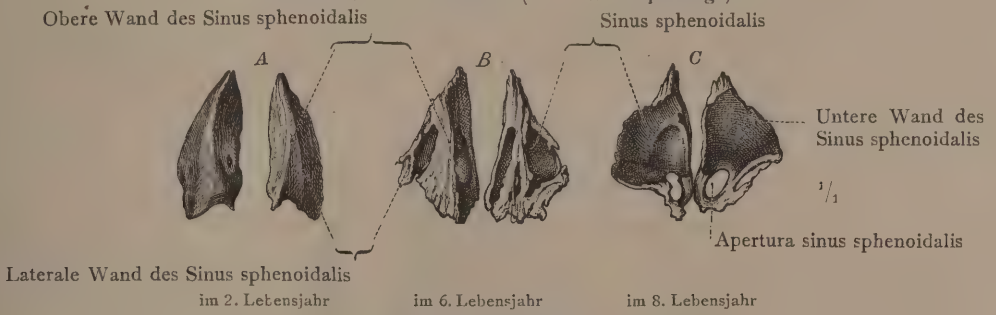

Fig. 125. Conchae sphenoidales, die Keilbeinmuscheln. Ansicht von oben.

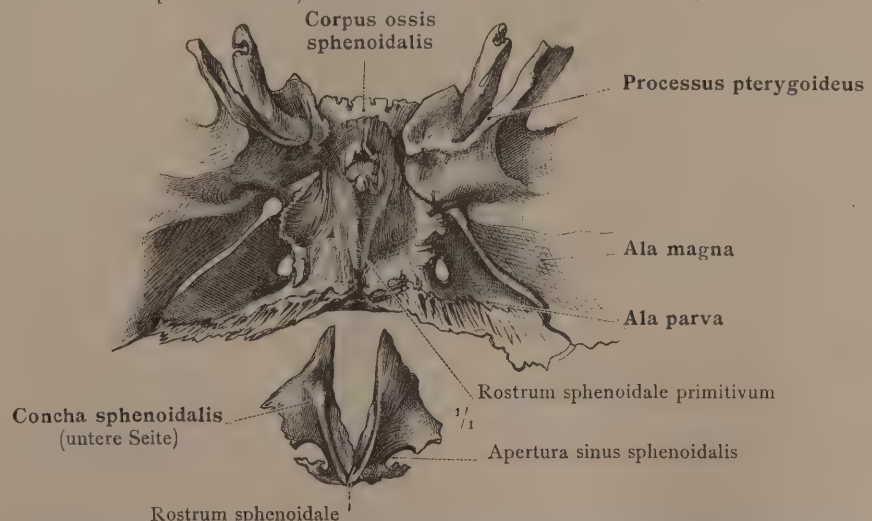

Fig. 126. Das Verhältnis der Conchae sphenoidales zur unteren Fläche des Keilbeinkörpers vor ihrer Verwachsung mit demselben (6. Lebensjahr).

Entwicklung des Keilbeins.

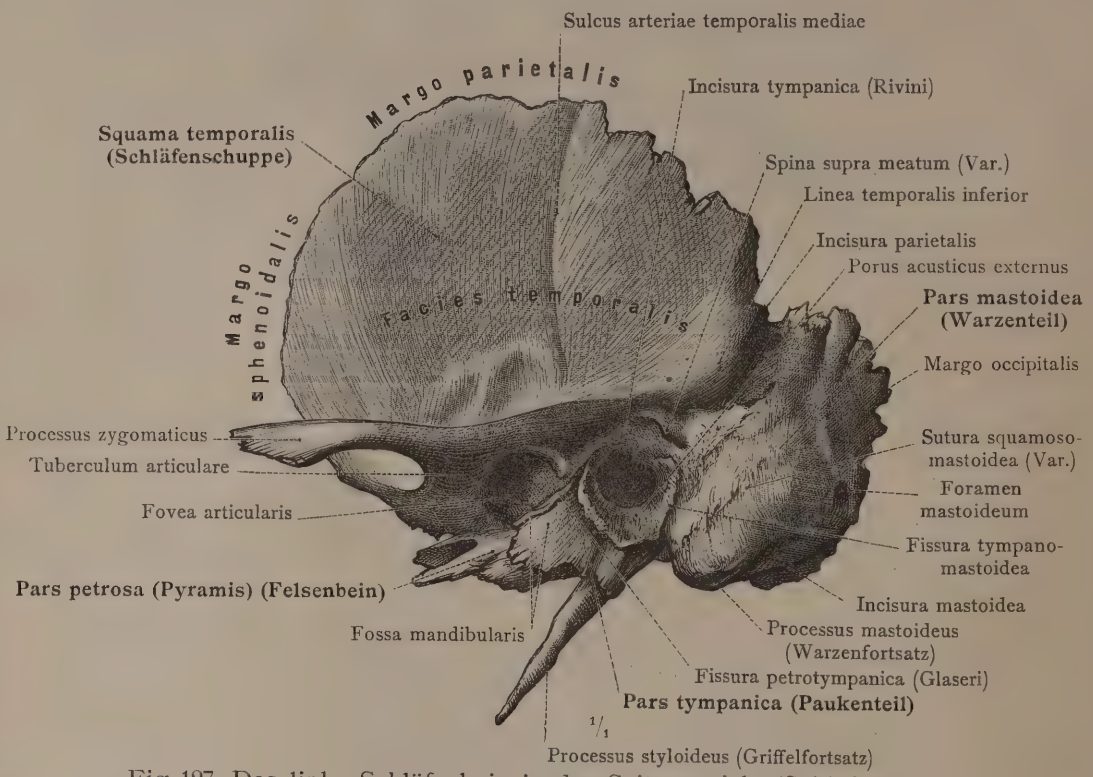

Fig. 127. Das linke Schläfenbein in der Seitenansicht (Schläfenfläche).

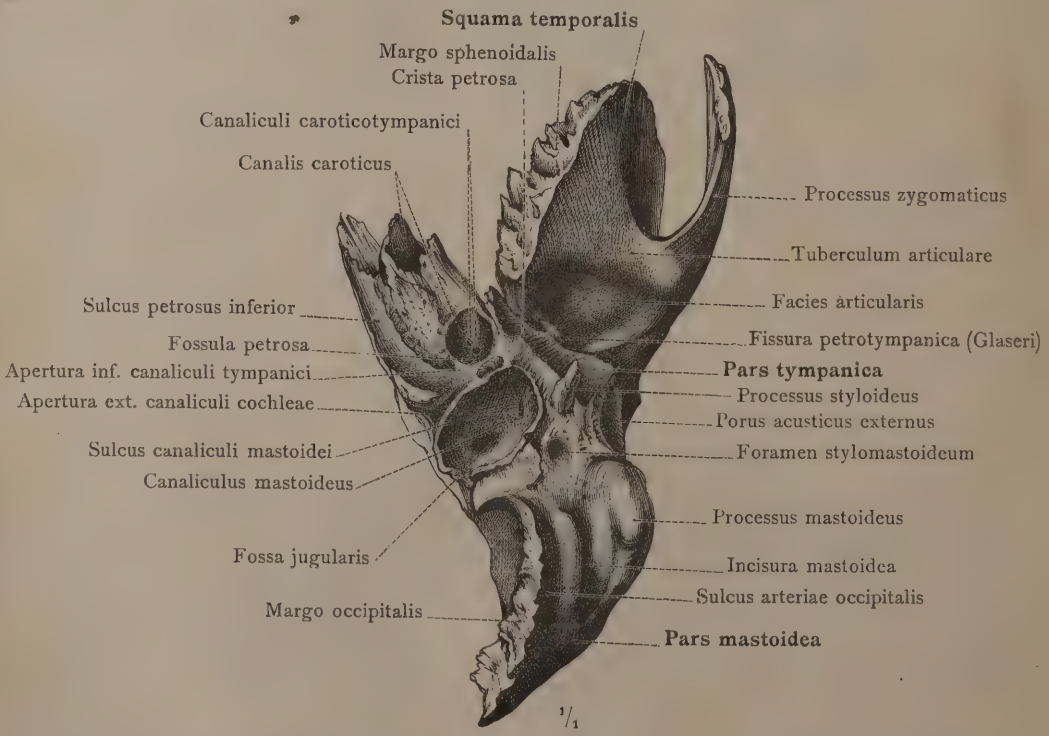

Fig. 128. Das linke Schläfenbein in der Ansicht von unten (äußere basale Fläche).

Os temporale, Schläfenbein.

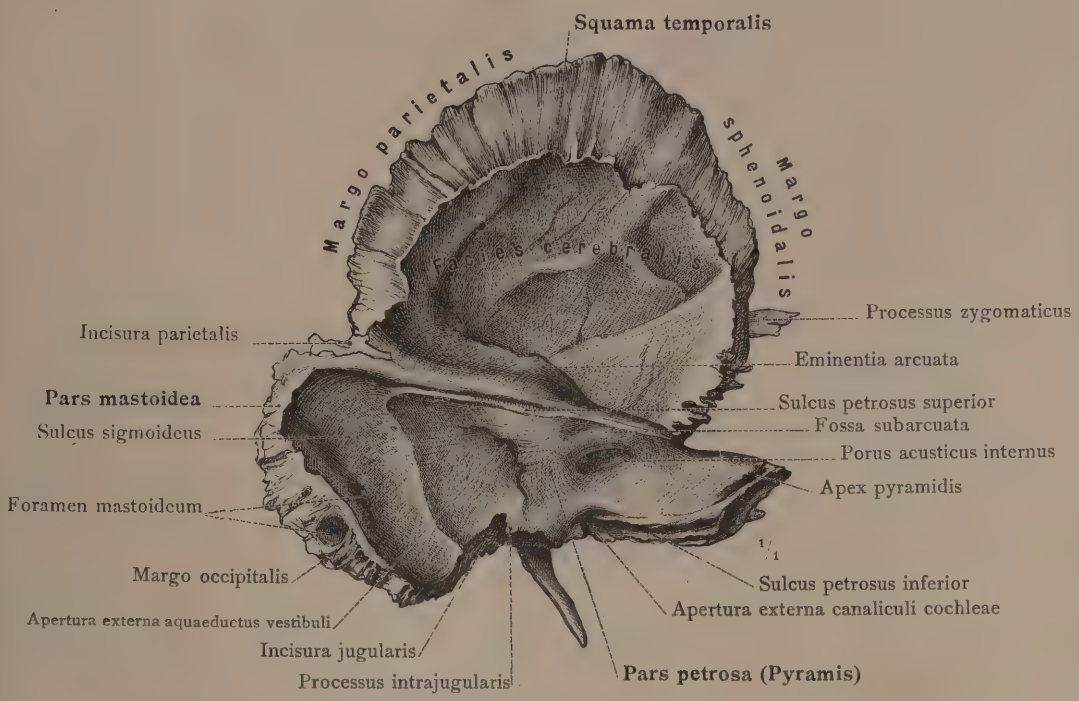

Fig. 129. Das linke Schläfenbein in der Ansicht von der inneren Seite (Schädelhöhlenfläche).

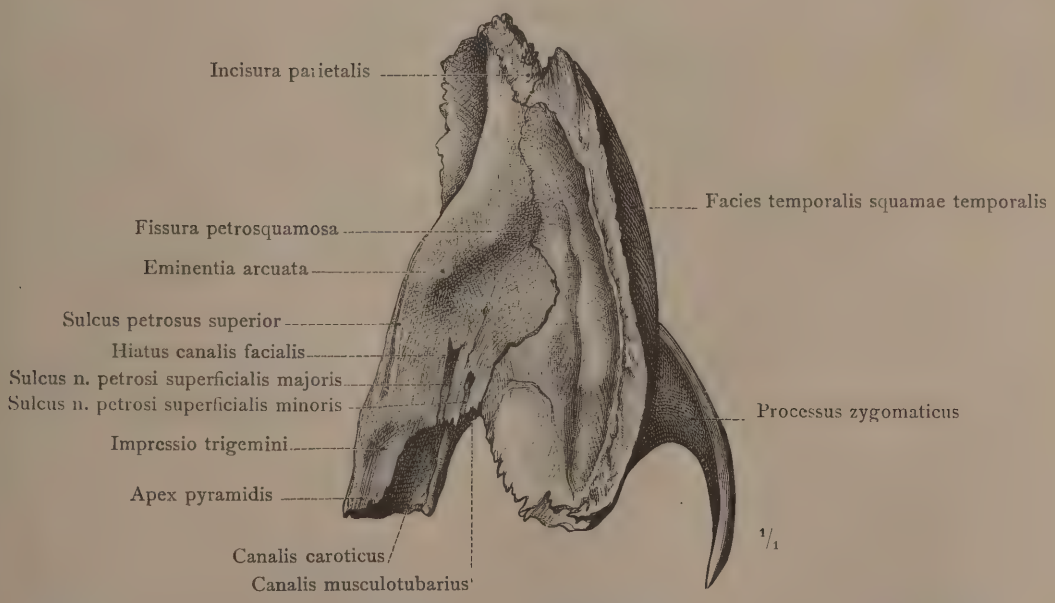

Fig. 130. Das linke Schläfenbein in der Ansicht von oben (innere basale Fläche).

Os temporale, Schläfenbein.

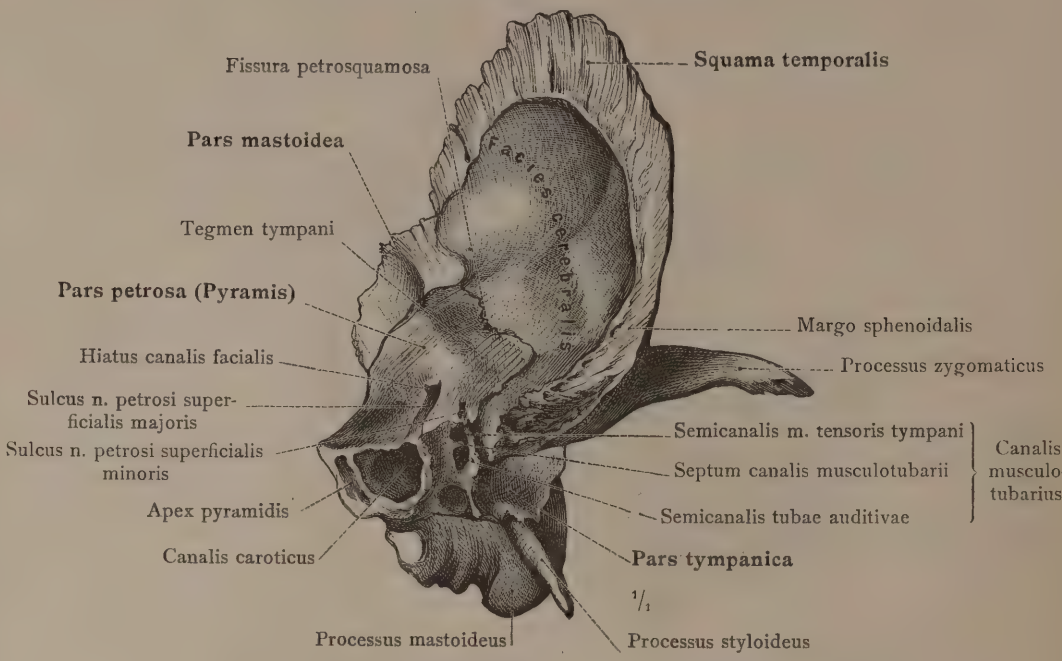

Fig. 131. Das linke Schläfenbein in der Ansicht von vorn.

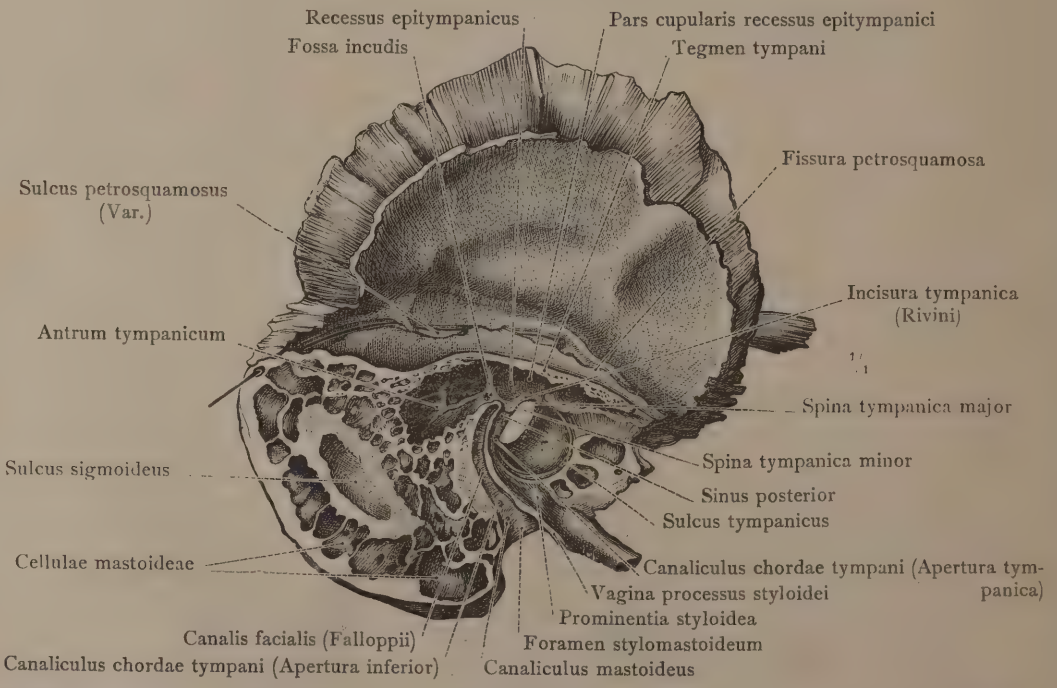

Fig. 132. Die laterale Wand der Trommelhöhle und die Zellen des Warzenfortsatzes, durch einen parallel der Schuppe geführten Sägeschnitt an dem linken Schläfenbein dargestellt. Der Schnitt geht durch den absteigenden Teil des Canalis facialis. Der in diesem Falle teilweise durch Knochensubstanz überbrückte Sulcus petrosquamosus (durch eine eingelegte Sonde bezeichnet) mündet vorn mittelst eines Foramen jugulare spurium (Var.) nach außen.

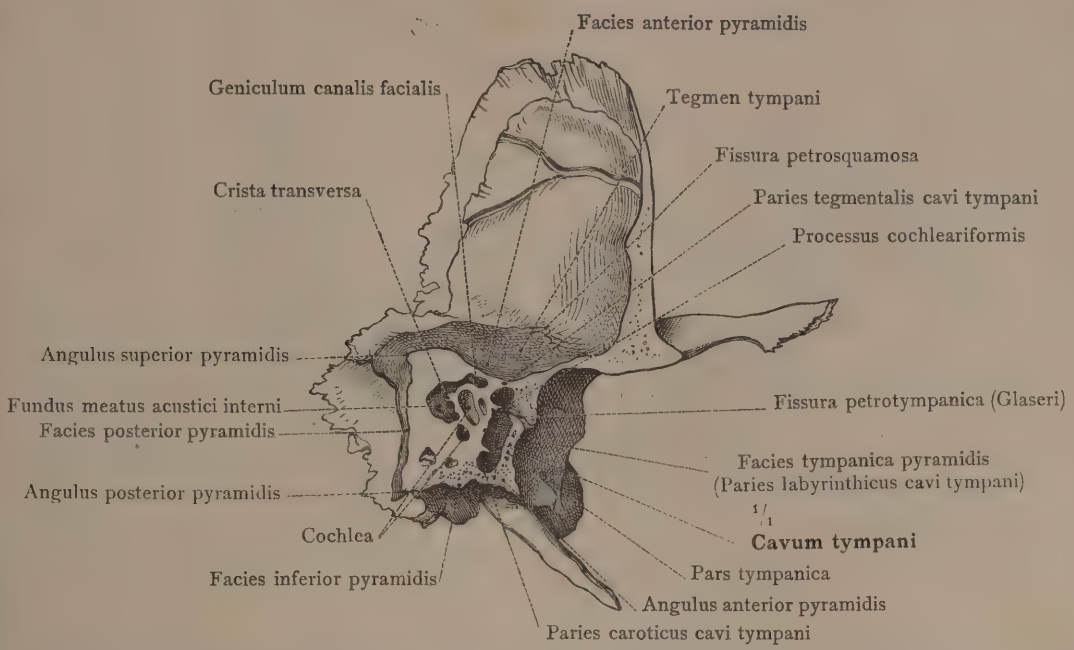

Fig. 133. Senkrechter Durchschnitt durch die Pyramide des linken Schläfenbeins und durch den vorderen Teil der Schuppe (Bezeichnung der Flächen und Kanten der Pyramide).

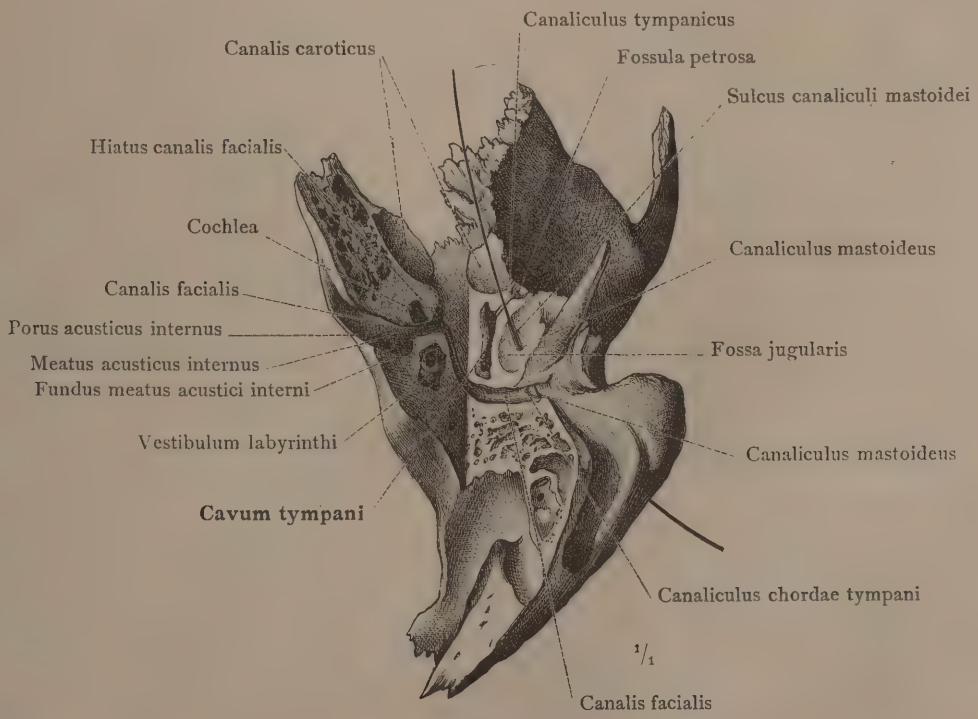

Fig. 134. Canalis facialis (Falloppii), durch Aussägen eines keilförmigen Stückes aus der Pyramide des linken Schläfenbeins von unten her dargestellt. Auch der Canaliculus tympanicus ist durch den Sägeschnitt der ganzen Länge nach eröffnet worden. In den Canaliculus mastoideus ist eine Sonde eingeführt.

Os temporale, Schläfenbein.

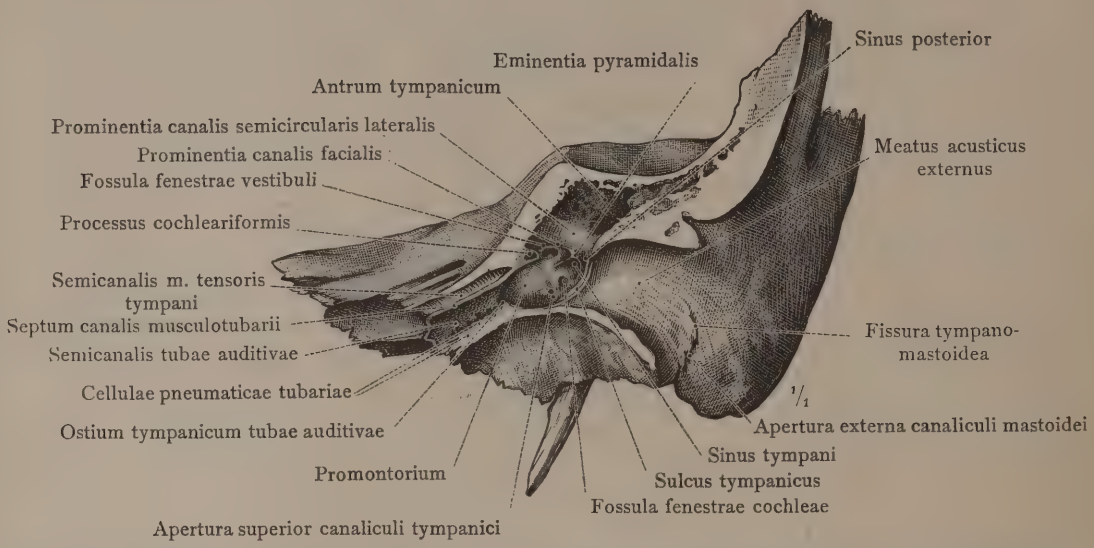

Fig. 135. Senkrechter Durchschnitt durch das linke Schläfenbein in der Richtung der oberen Kante der Pyramide und durch die Mitte des äußeren Gehörganges, zur Darstellung der Trommelhöhle, Cavum tympani, und der angrenzenden Teile.

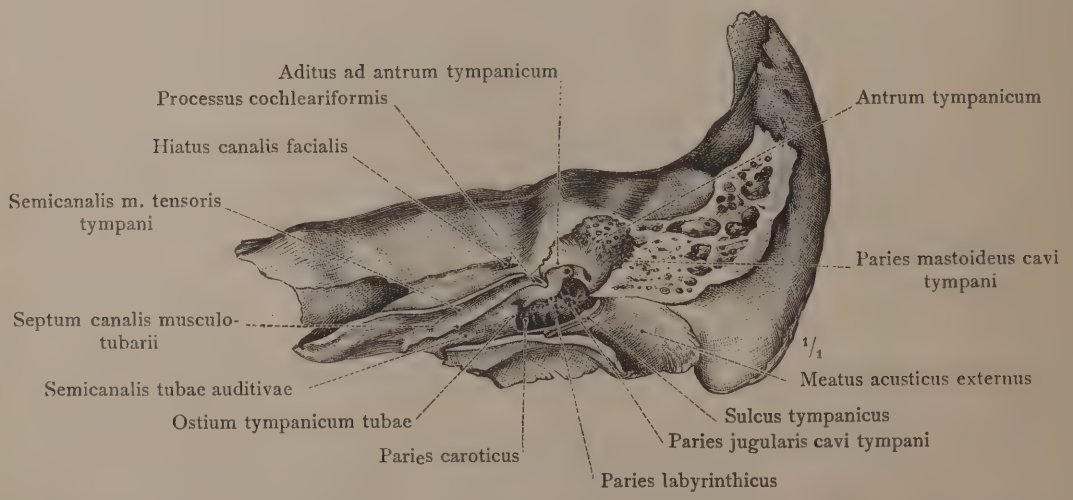

Fig. 136. Senkrechter Durchschnitt durch das linke Schläfenbein in der Richtung der oberen Kante der Pyramide und entlang der hinteren Wand des äußeren Gehörganges, zur Darstellung der Trommelhöhle, Cavum tympani, und der angrenzenden Teile.

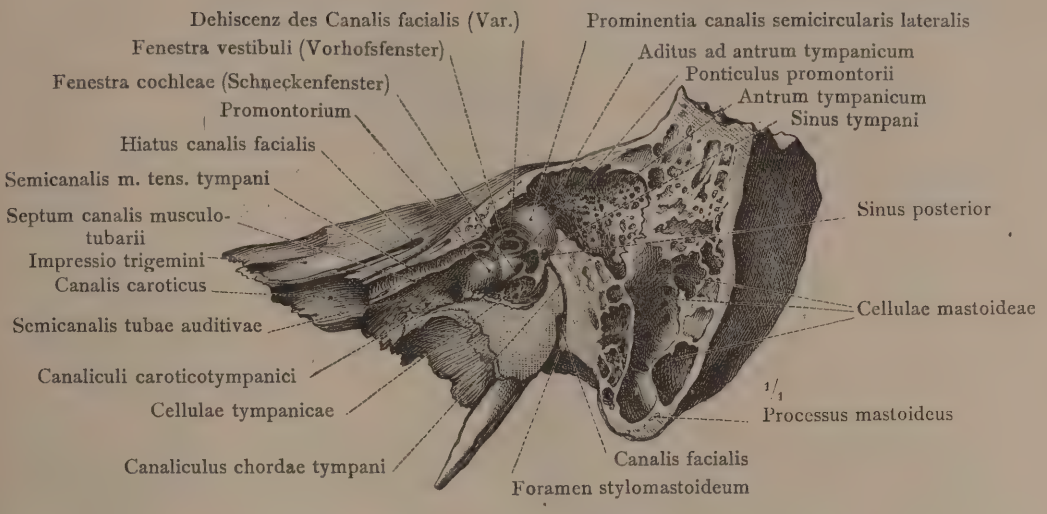

Fig. 137. Senkrechter Durchschnitt durch das linke Schläfenbein, schief zu der oberen Kante der Pyramide und durch den vorderen Teil des Warzenfortsatzes, zur Darstellung der Trommelhöhle (Paukenhöhle), Cavum tympani, und der angrenzenden Teile, namentlich auch der Zellen des Warzenfortsatzes.

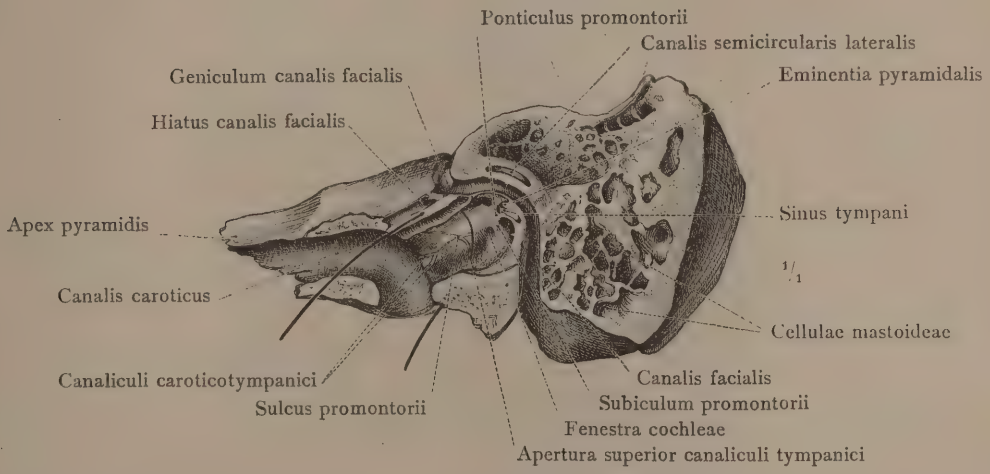

Fig. 138. Senkrechter Durchschnitt durch das linke Schläfenbein, schief zu der oberen Kante der Pyramide und durch den hinteren Teil des Warzenfortsatzes, zur Darstellung der Trommelhöhle, Cavum tympani, und der angrenzenden Teile. — Der Canalis facialis ist seiner ganzen Länge nach eröffnet worden. In den Canaliculus tympanicus ist eine Borste eingeführt und durch die Trommelhöhle hindurch, entlang einer Furche des Promontorium, in jenes Knochenkanälchen geleitet worden, welches in den Sulcus n. petrosi superficialis minoris ausmündet.

Os temporale, Schläfenbein.

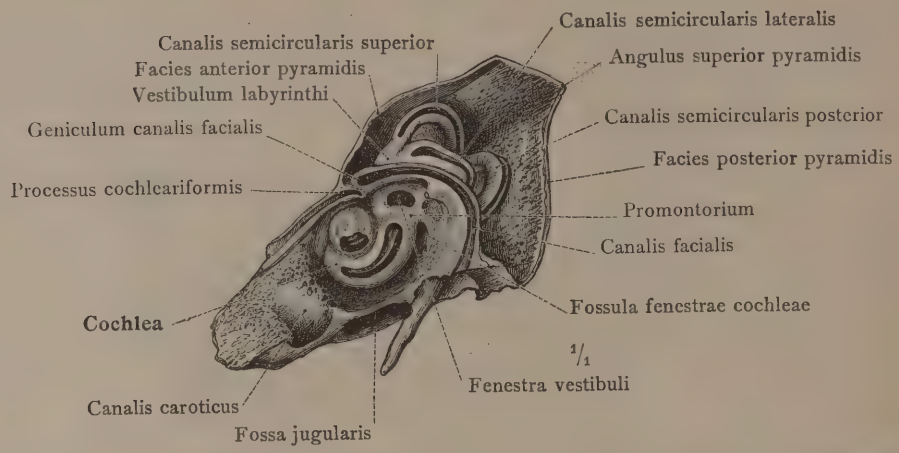

Fig. 139. Das knöcherne Labyrinth, Labyrinthus osseus, in seiner Lage in der Pyramide an dem linken Schläfenbein dargestellt. Die knöchernen Bogengänge, sowie der Kanal der Schnecke sind teilweise eröffnet. Der Verlauf des Canalis facialis im Verhältnis zum knöchernen Labyrinth. — Ansicht schief von vorn und unten.

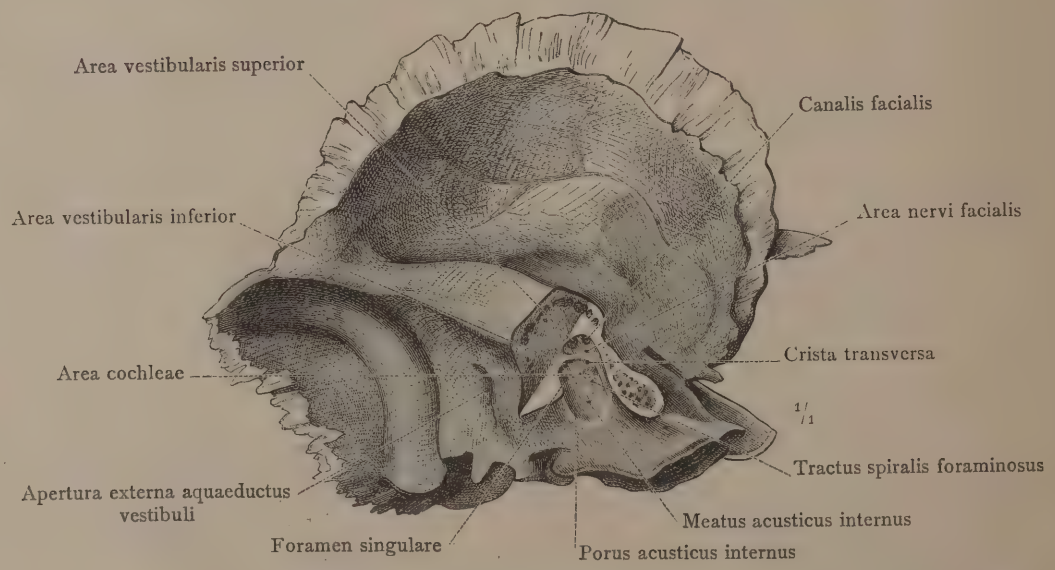

Fig. 140. Der innere Gehörgang, Meatus acusticus internus, durch Aussägen eines rechtwinkeligen Stückes der Pyramide an einem linken Schläfenbein von oben her bloßgelegt, so daß der Grund des inneren Gehörganges, Fundus meatus acustici interni, mit seinen beiden durch die Crista transversa getrennten Abteilungen überblickt werden kann. — Ansicht von hinten und oben.

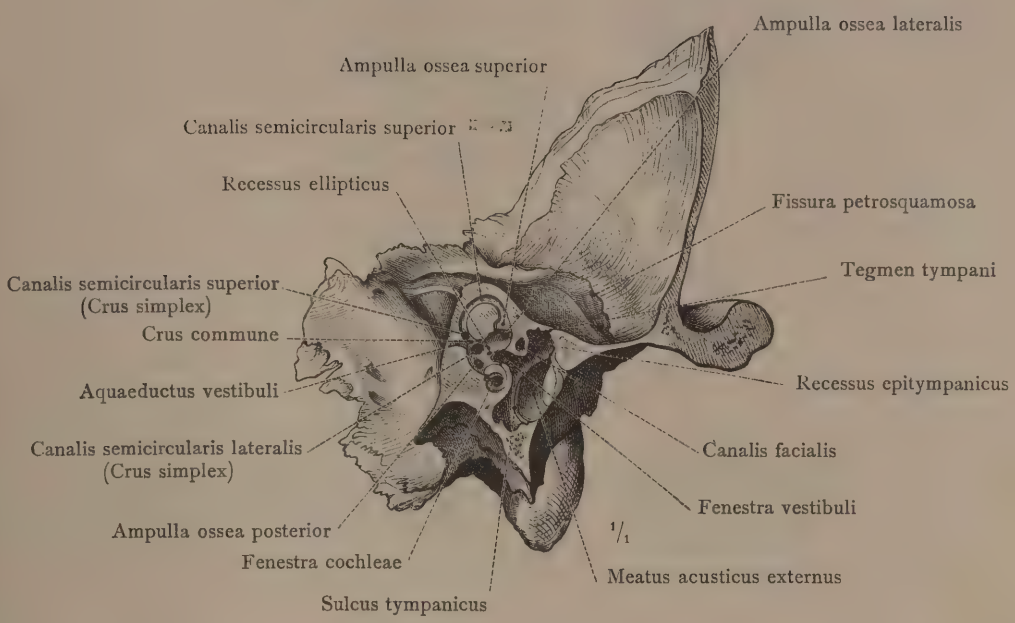

Fig. 141. Teile des knöchernen Labyrinthes und der Trommelhöhle, an dem linken Schläfenbein mittelst eines senkrechten, in der Richtung des oberen Bogenganges durch die Pyramide geführten Sägeschnittes dargestellt. Das Vorhofsfenster, Fenestra vestibuli, ist senkrecht durchgeschnitten. Ansicht schief von vorn und innen.

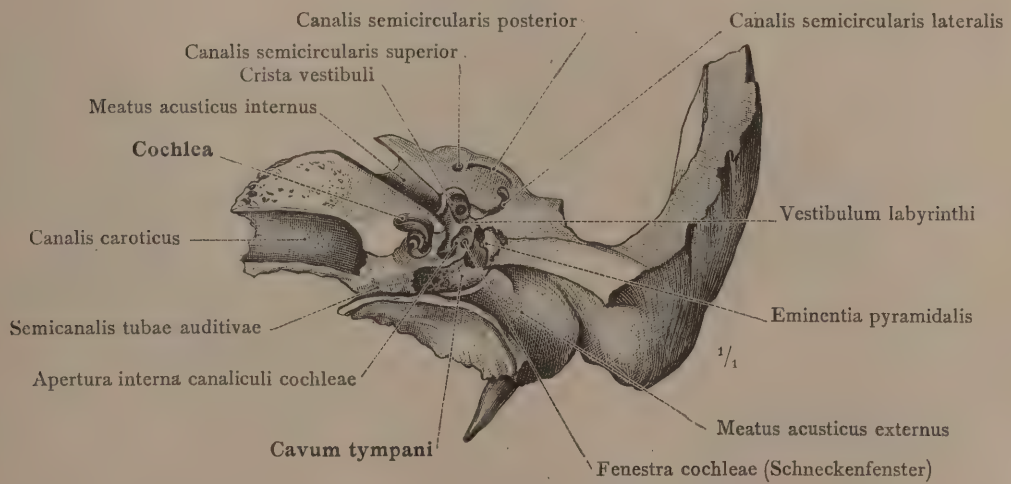

Fig. 142. Teile des knöchernen Labyrinthes und der Trommelhöhle, an dem linken Schläfenbein mittelst eines horizontalen, in der Richtung des inneren und äußeren Gehörganges durch die Pyramide geführten Sägeschnittes dargestellt. Ansicht von oben.

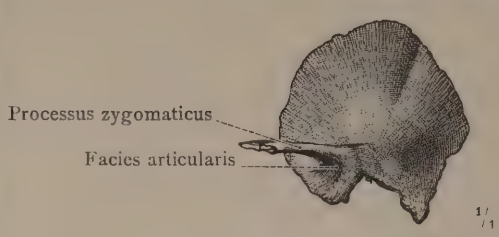

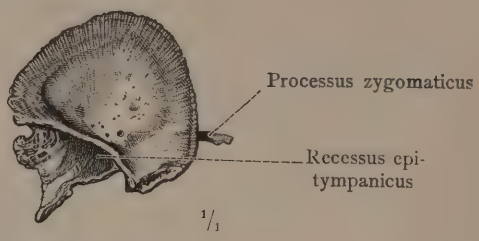

Squama temporalis, Schläfenschuppe.

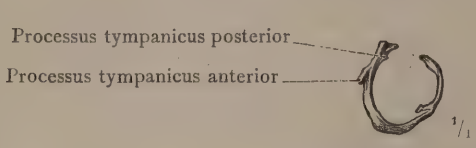

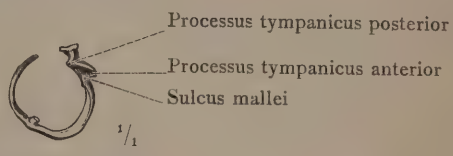

Annulus tympanicus, Trommelfellring.

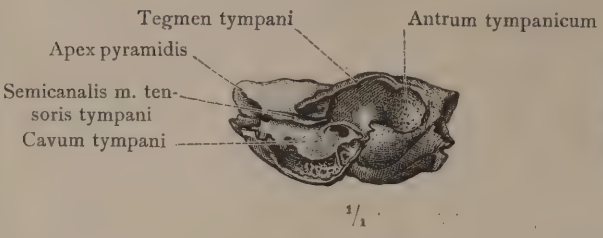

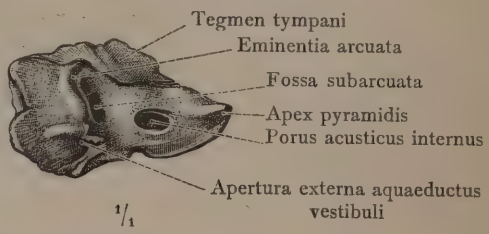

Pars petrosa (Pyramis), Felsenbein.

Fig. 143. Ansicht von außen. Fig. 144. Ansicht von innen.

Die drei Teile des linken Schläfenbeins von einem Embryo aus dem 8. Monate (39·2 cm Körperlänge).

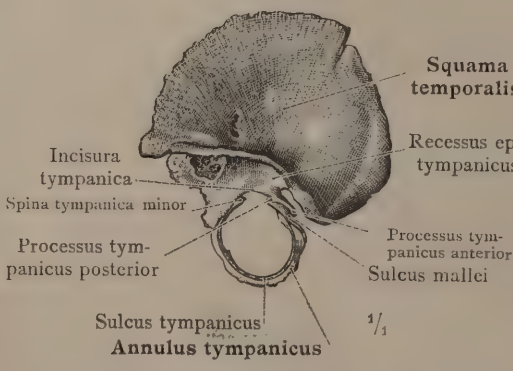

Fig. 145. Squama temporalis und Annulus tympanicus vereinigt. Ansicht von innen. Von einem Embryo aus dem 10. Monate (47·8 *cm* Körperlänge).

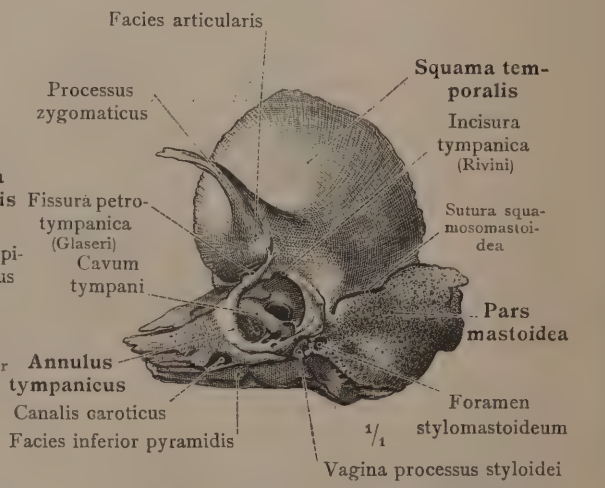

Fig. 146. Die drei Teile des linken Schläfenbeins vereinigt. Ansicht von außen und unten. Von einem reifen neugeborenen Knaben (52·4 *cm* Körperlänge).

Entwicklung des Schläfenbeins.

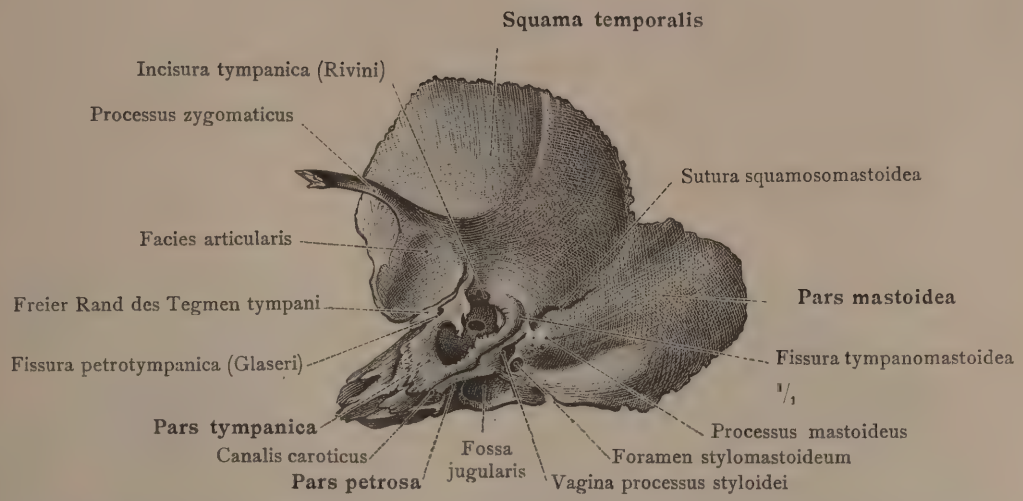

Fig. 147. Das linke Schläfenbein eines 8 Monate alten Knaben. Ansicht schief von außen und unten. Ausbildung des Paukenteiles, Pars tympanica, und des äußeren Gehörganges, Meatus acusticus externus.

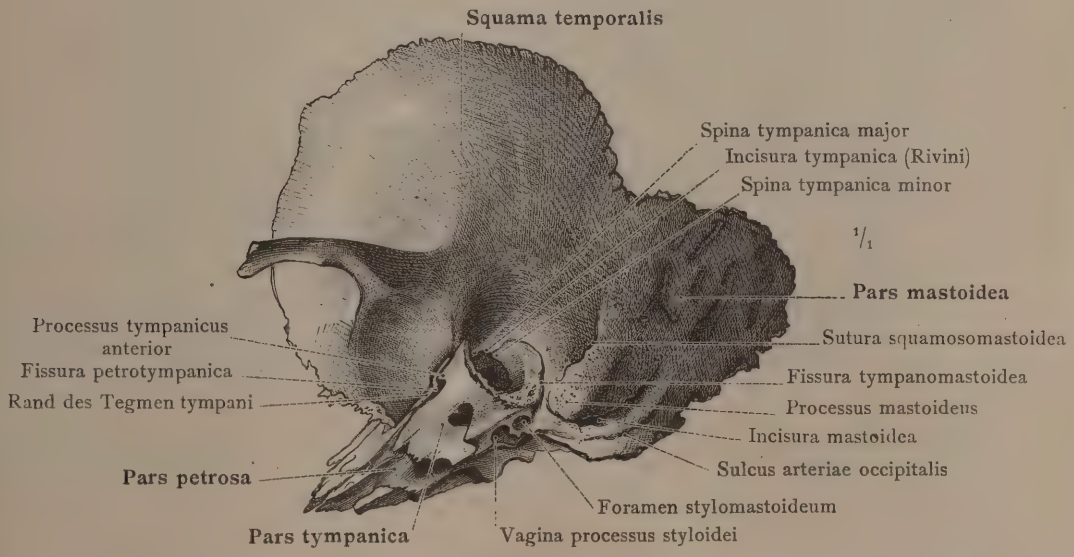

Fig. 148. Das linke Schläfenbein eines 3 Jahre alten Mädchens. — Ansicht schief von außen und unten. Ausbildung des Paukenteiles, Pars tympanica; und des äußeren Gehörganges, Meatus acusticus externus.

Entwicklung des Schläfenbeins.

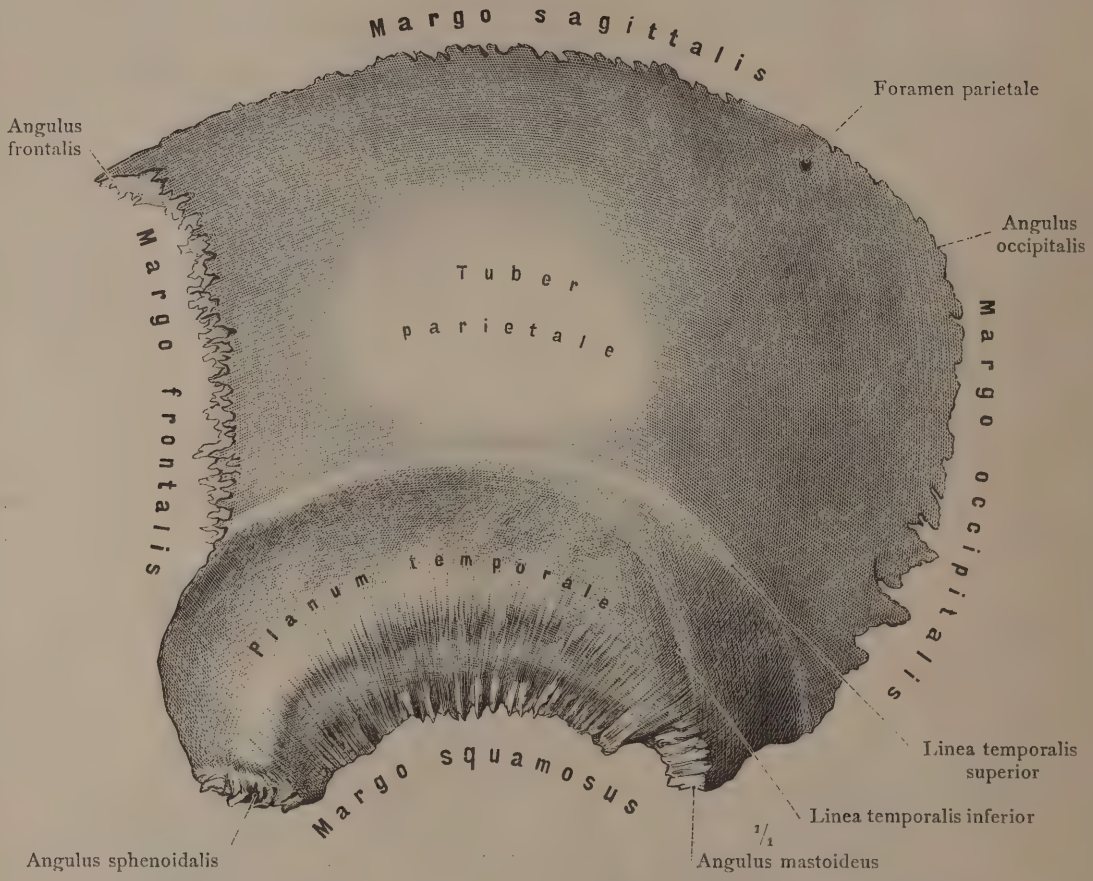

Fig. 149. Das linke Scheitelbein in der Ansicht von außen. Äußere Fläche, Facies parietalis.

Os parietale, Scheitelbein.

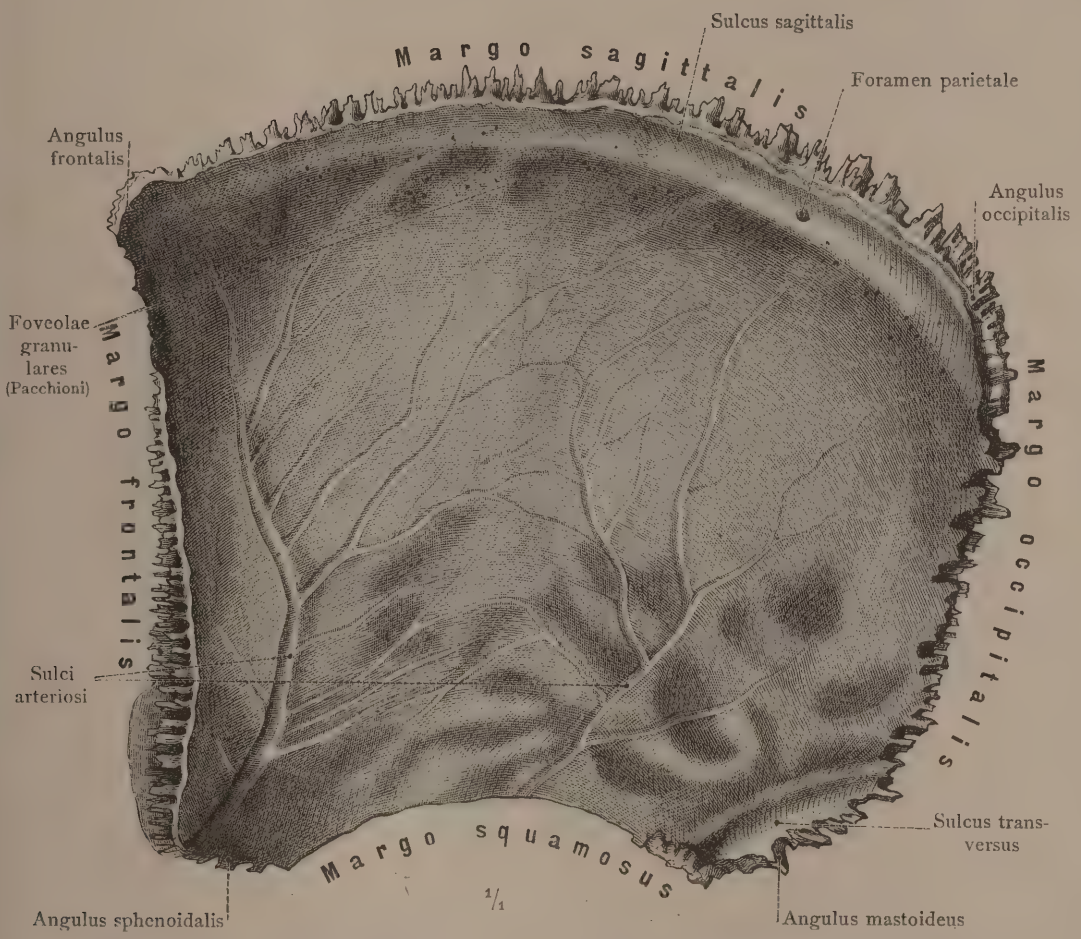

Fig. 150. Das rechte Scheitelbein in der Ansicht von innen. Innere Fläche, Facies cerebralis.

Os parietale, Scheitelbein.

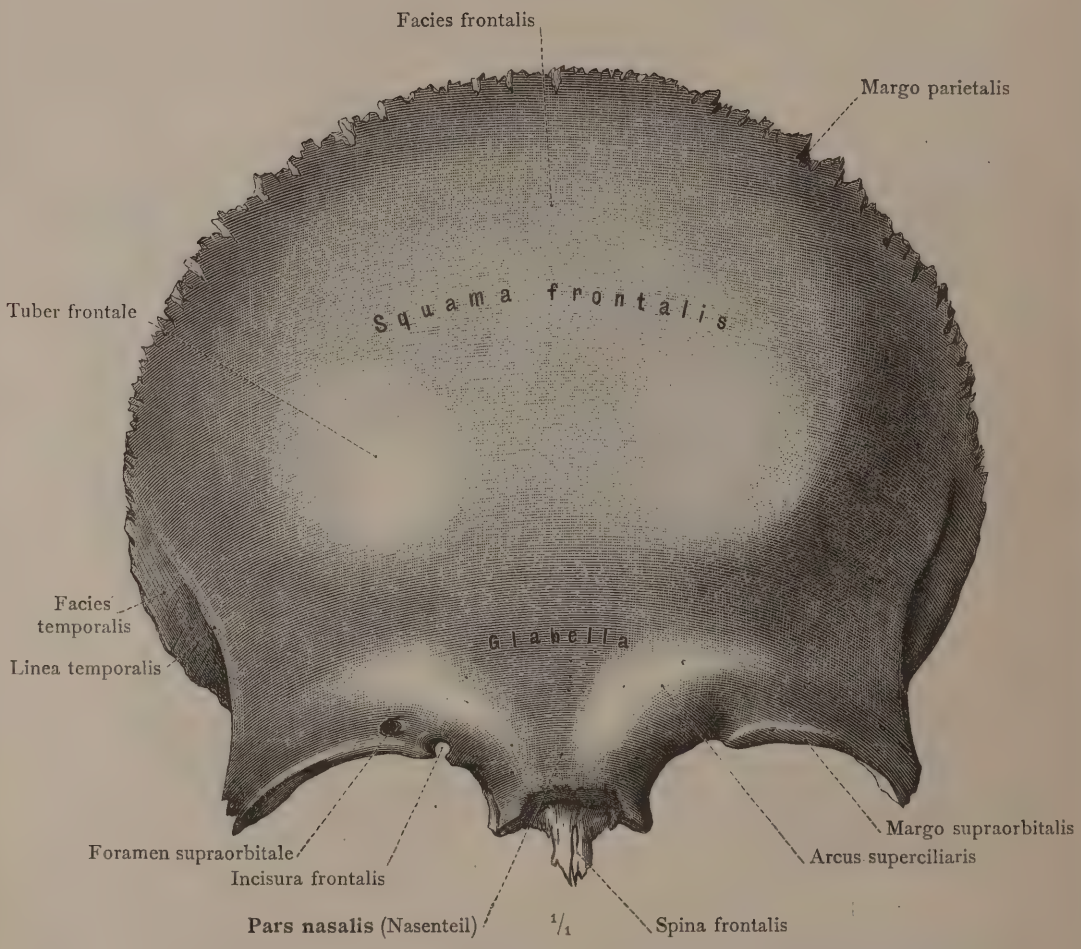

Fig. 151. Das Stirnbein in der Ansicht von vorn. Äußere Fläche, Facies frontalis.

Os frontale, Stirnbein.

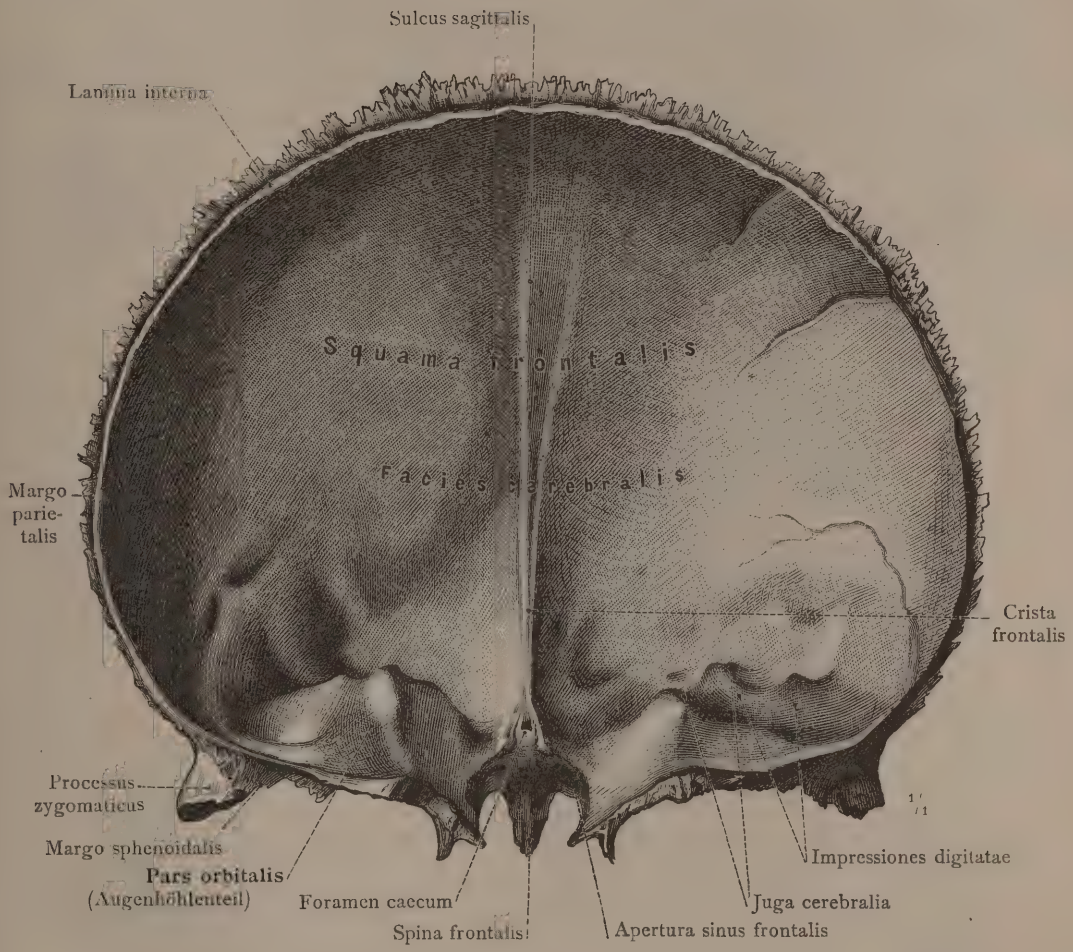

Fig. 152. Das Stirnbein in der Ansicht von hinten. Innere Fläche, Facies cerebralis.

Os frontale, Stirnbein.

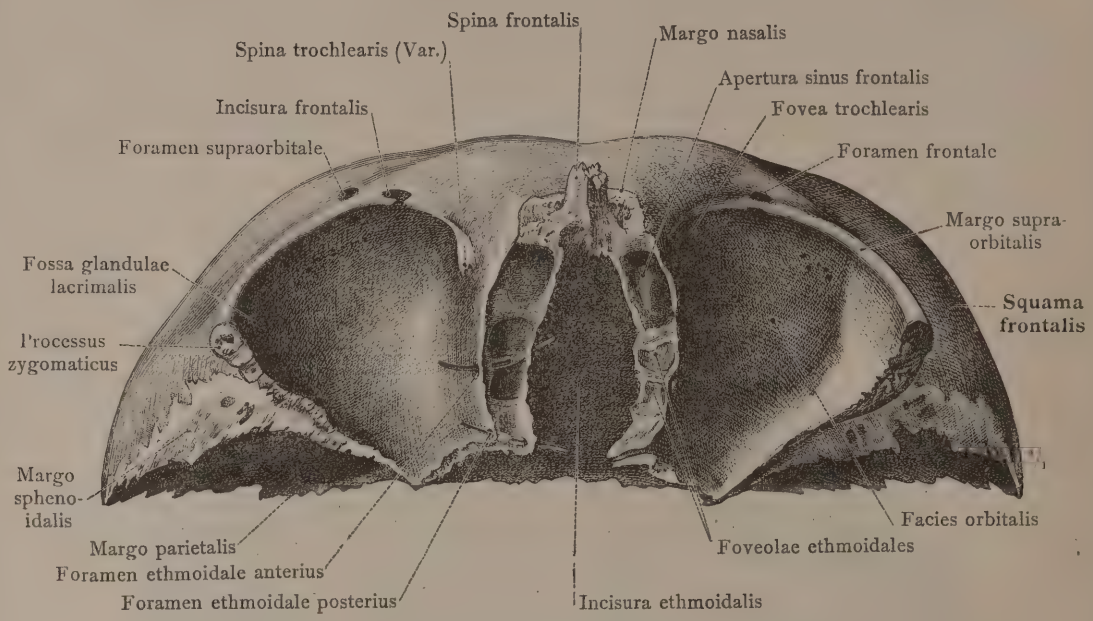

Fig. 153. Das Stirnbein in der Ansicht von unten.

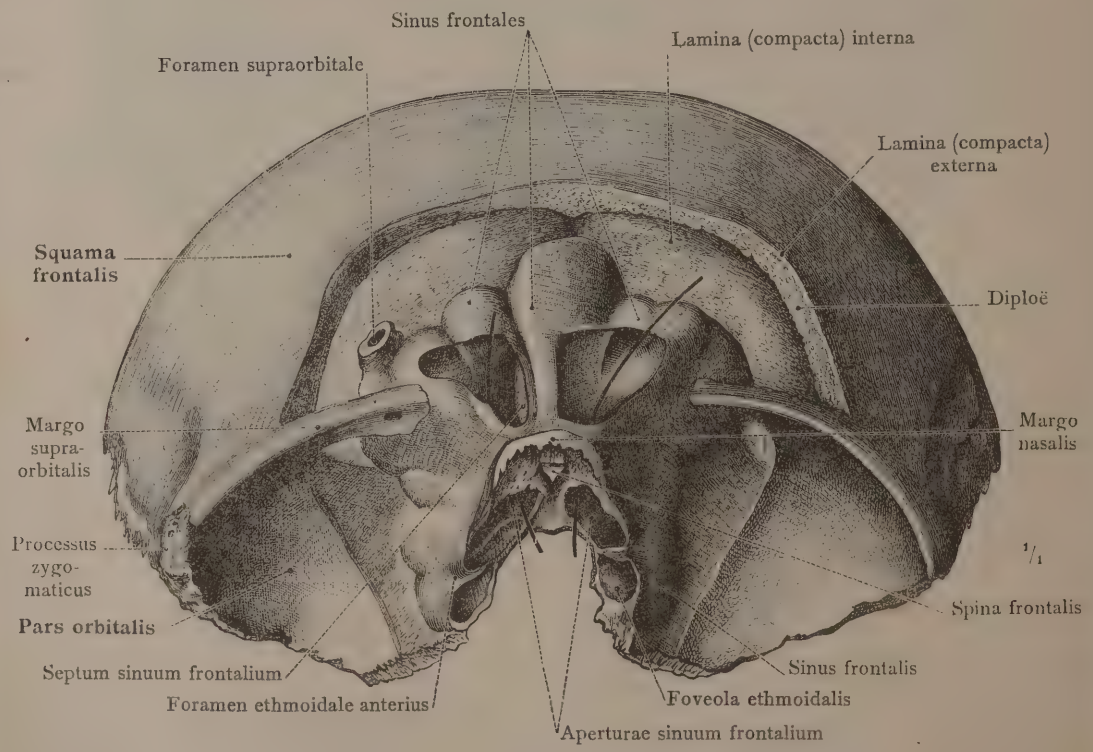

Fig. 154. Die Stirnhöhlen, Sinus frontales, durch Abtragung der äußeren Knochentafel und der Diploë dargestellt und teilweise eröffnet. Ansicht von vorn und unten.

Os frontale, Stirnbein.

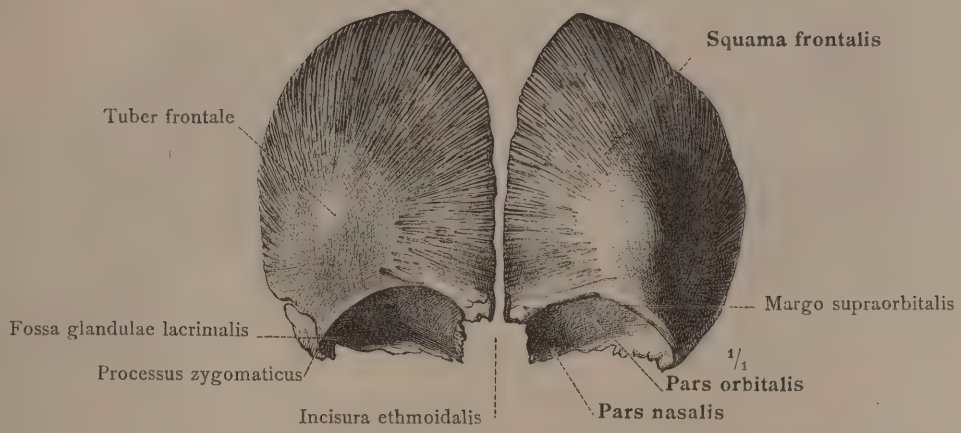

Fig. 155. Die zwei Hälften des Stirnbeins von einem menschlichen Embryo aus dem 8. Monate (37 *cm* Körperlänge) in der Ansicht von vorn.

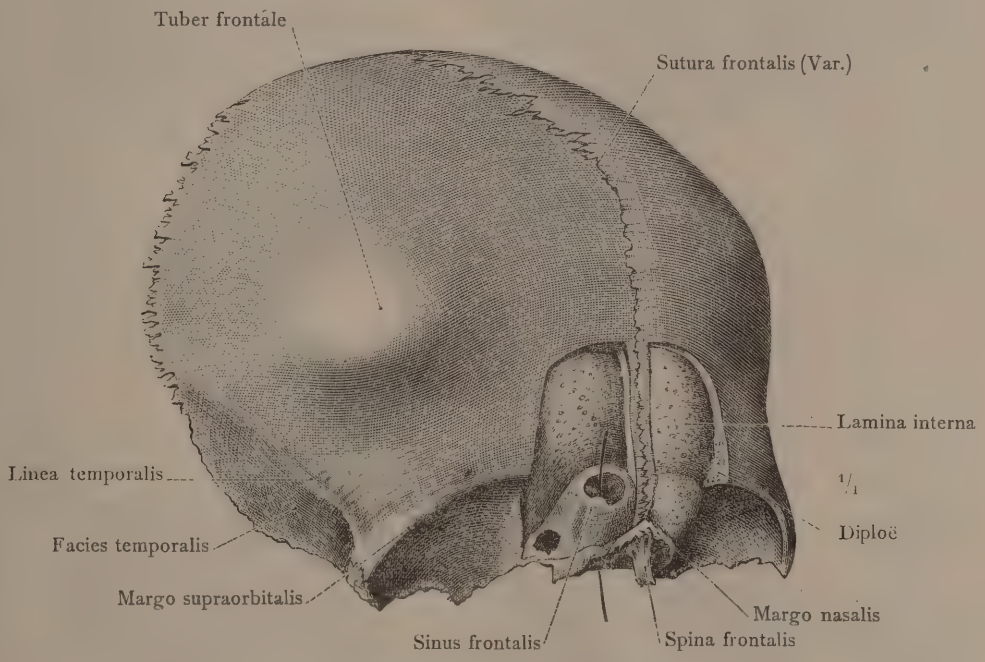

Fig. 156. Das Stirnbein eines 7 Jahre alten Mädchens mit bloßgelegten Stirnhöhlen, schief von vorn und rechts geschen. In die rechte, an zwei Stellen eröffnete Stirnhöhle ist eine Sonde eingelegt, welche unten durch die Apertura sinus frontalis hervorkommt. Stirnnaht, Sutura frontalis (Var.).

Entwicklung des Stirnbeins.

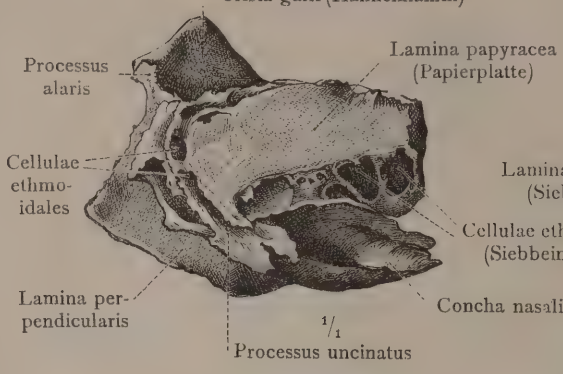

Fig. 157. Das Siebbein in der Ansicht von der linken Seite.

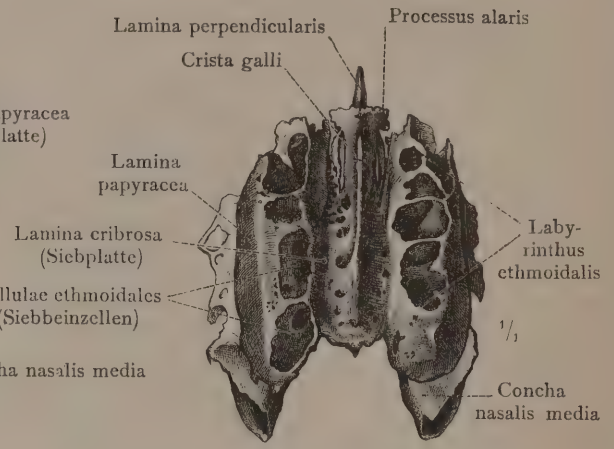

Fig. 158. Das Siebbein in der Ansicht von oben.

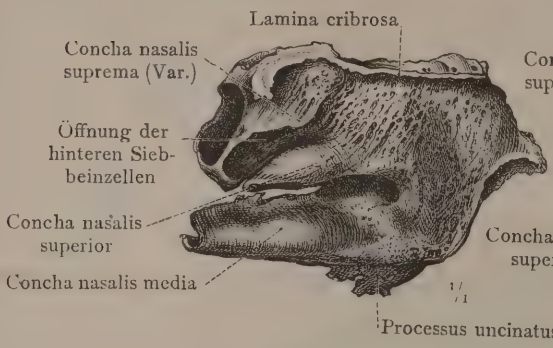

Fig. 159. Die linke Hälfte des Siebbeins in der Ansicht von innen. Die obere und die mittlere Nasenmuschel.

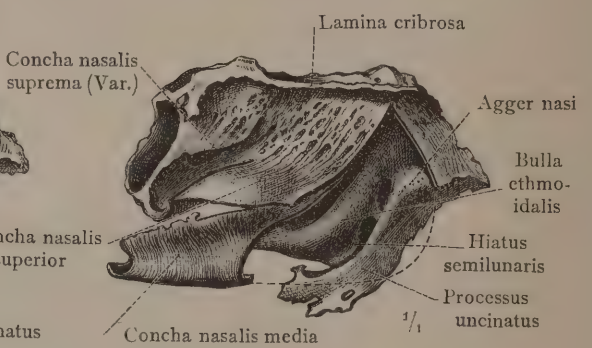

Fig. 160. Die linke Hälfte des Siebbeins in der Ansicht von innen. Der vordere Teil der mittleren Nasenmuschel, deren Bereich die punktierte Linie andeutet, ist abgetragen worden.

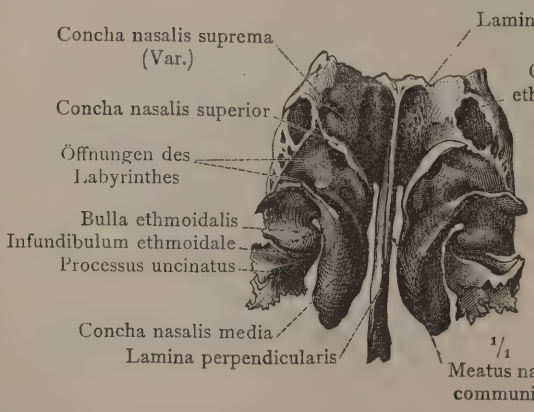

Fig. 161. Das Siebbein in der Ansicht von hinten und unten. Die senkrechte Platte desselben als oberer Teil der knöchernen Nasenscheidewand.

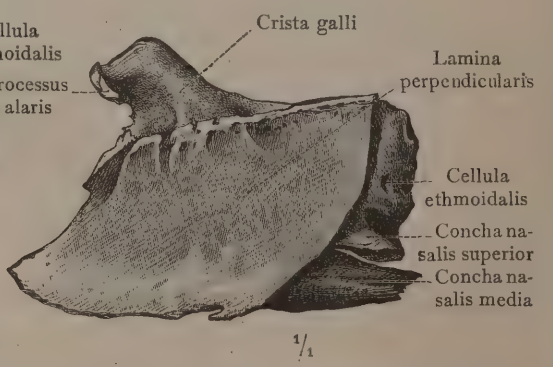

Fig. 162. Siebbein, dessen linke Hälfte abgetragen worden ist. Die senkrechte Platte liegt in ihrer ganzen Ausdehnung vor.

Os ethmoidale, Siebbein.

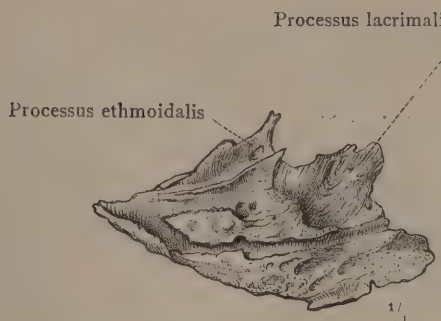

Fig. 163. Mediale Seite.

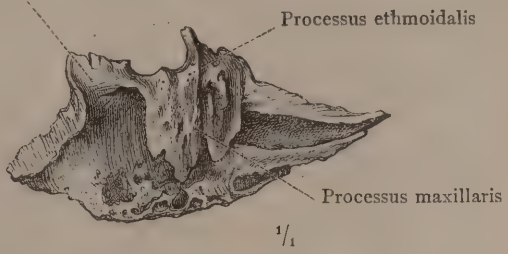

Fig. 164. Laterale Seite.

Concha nasalis inferior, untere Nasenmuschel (von links).

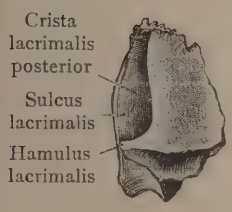

Fig. 165. Laterale Seite.

Fig. 166. Mediale Seite.

Os lacrimale, Tränenbein (von links).

Fig. 167. Vordere Seite.

Fig. 168. Hintere Seite.

Os nasale, Nasenbein (von links).

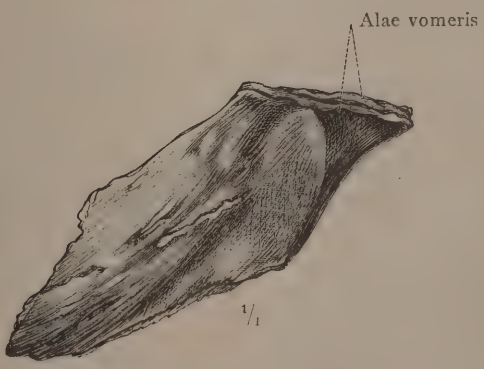

Fig. 169. Ansicht von der linken Seite.

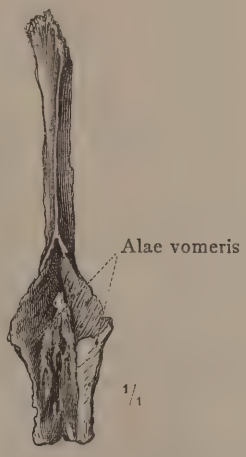

Fig. 170. Ansicht von oben.

Vomer, Pflugscharbein.

Knochen der Nasengegend.

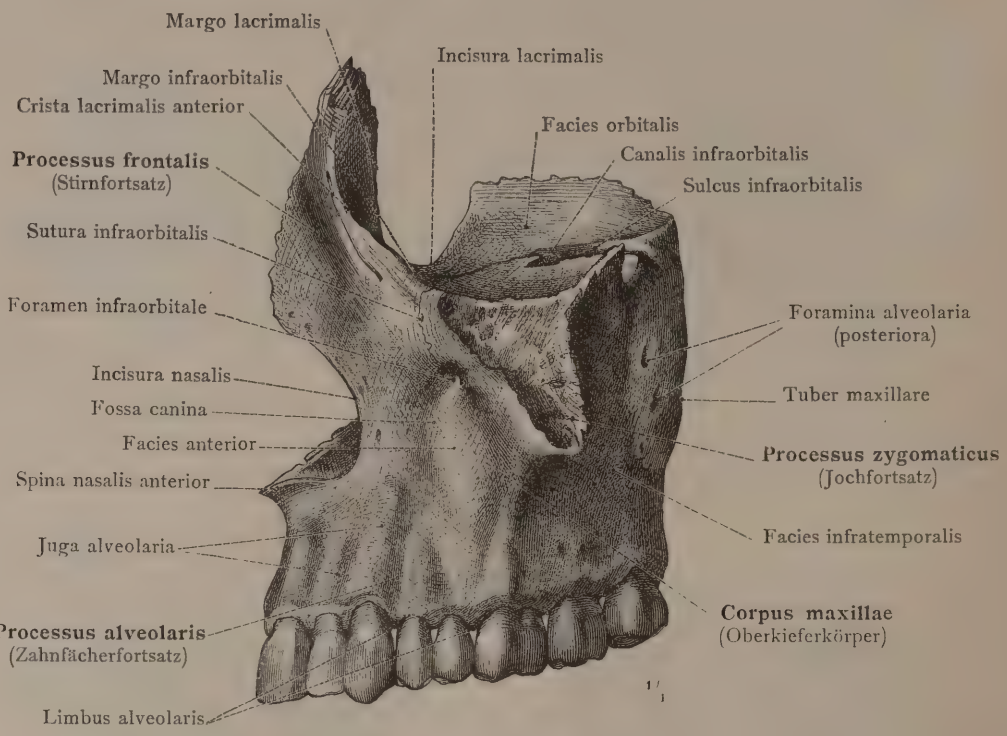

Fig. 171. Das linke Oberkieferbein; laterale Seite.

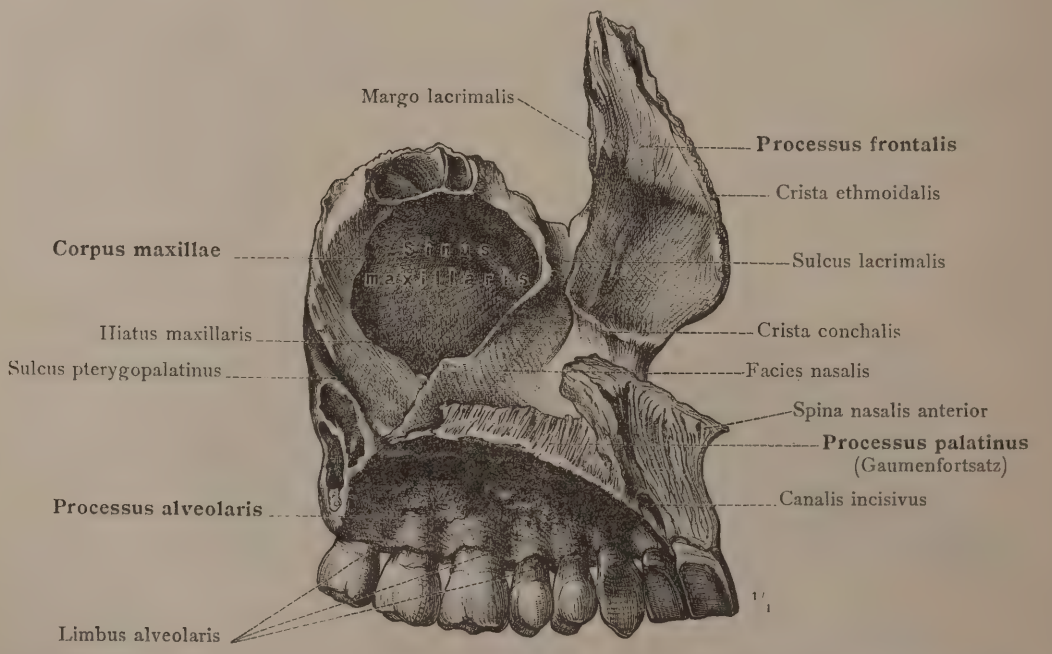

Fig. 172. Das linke Oberkieferbein; mediale Seite. Einblick in die Oberkieferhöhle.

Maxilla, Oberkieferbein.

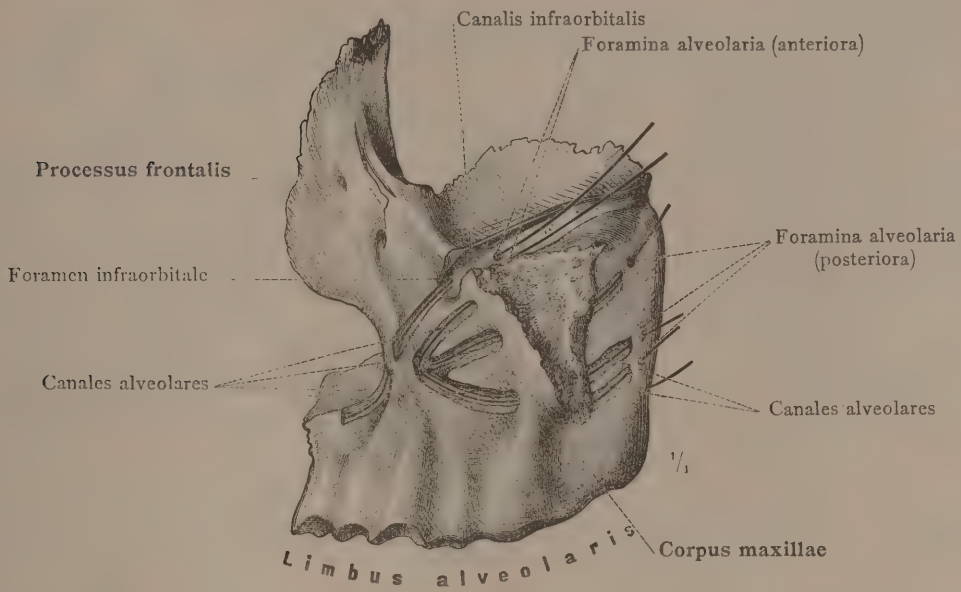

Fig. 173. Das linke Oberkieferbein; laterale Seite. Die Zahnnervenkanälchen, Canales alveolares, sind durch teilweise Abtragung der äußeren Knochenlamelle bloßgelegt und ihr Verlauf durch eingelegte Sonden deutlicher hervorgehoben worden.

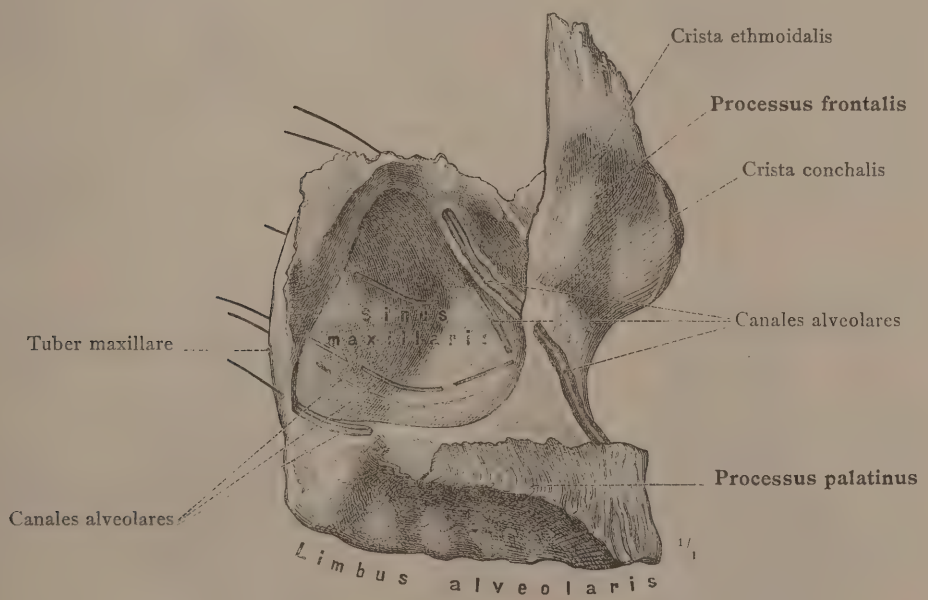

Fig. 174. Das linke Oberkieferbein; mediale Seite. Von den Zahnnervenkanälchen sind das vorderste und das hinterste durch Abtragung der inneren Knochenlamelle bloßgelegt worden. Durch eingeführte Sonden wird die Lage der zu ihnen gehörigen Foramina alveolaria angedeutet. Die mediale Wand der Kieferhöhle ist zum größten Teil entfernt worden.

Maxilla, Oberkieferbein.

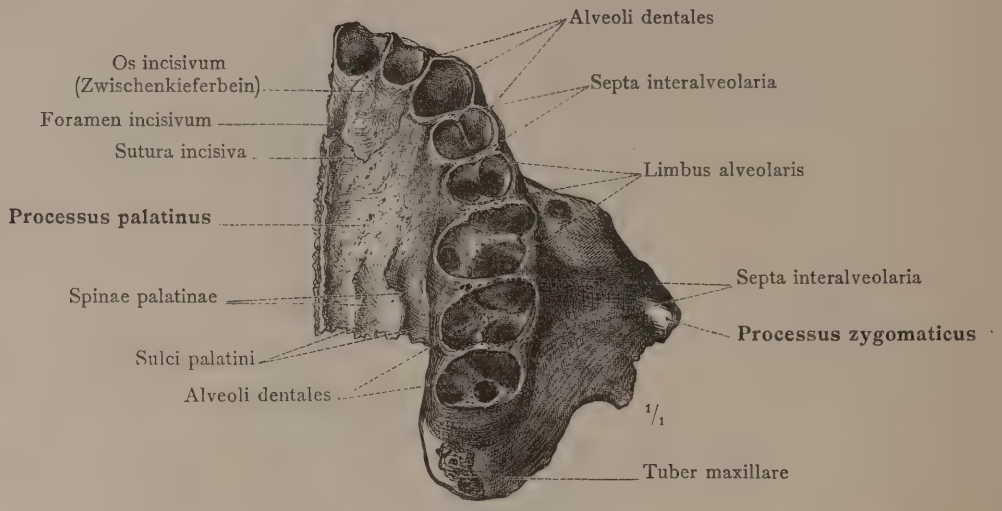

Fig. 175. Das linke Oberkieferbein von unten gesehen. Die Zahnwurzelfächer.

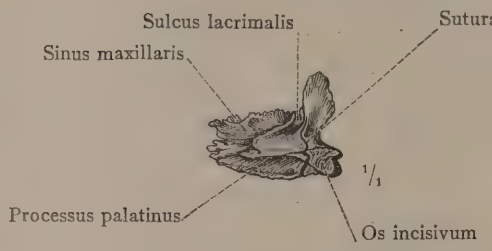

Fig. 176. Von der medialen Seite gesehen.

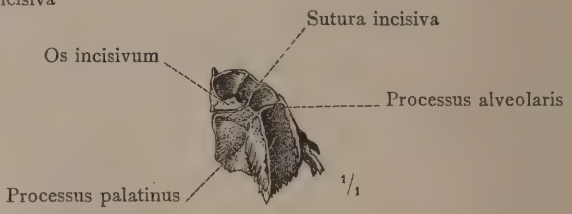

Fig. 177. Von unten gesehen.

Das linke Oberkieferbein eines Embryo aus dem Ende des 6. Monates (36 cm Körperlänge).

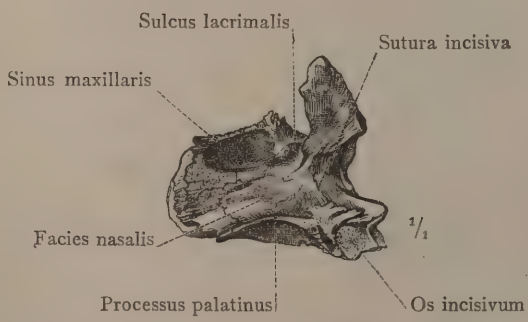

Fig. 178. Von der medialen Seite gesehen.

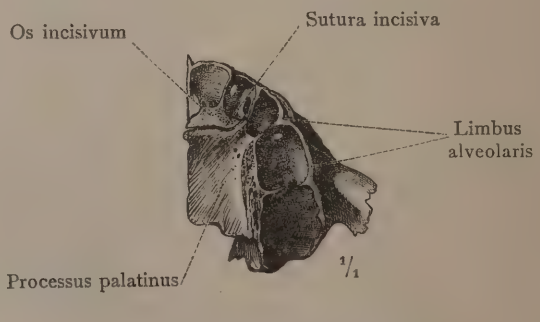

Fig. 179. Von unten gesehen.

Das linke Oberkieferbein eines reifen neugeborenen Knaben (52·4 cm Körperlänge).

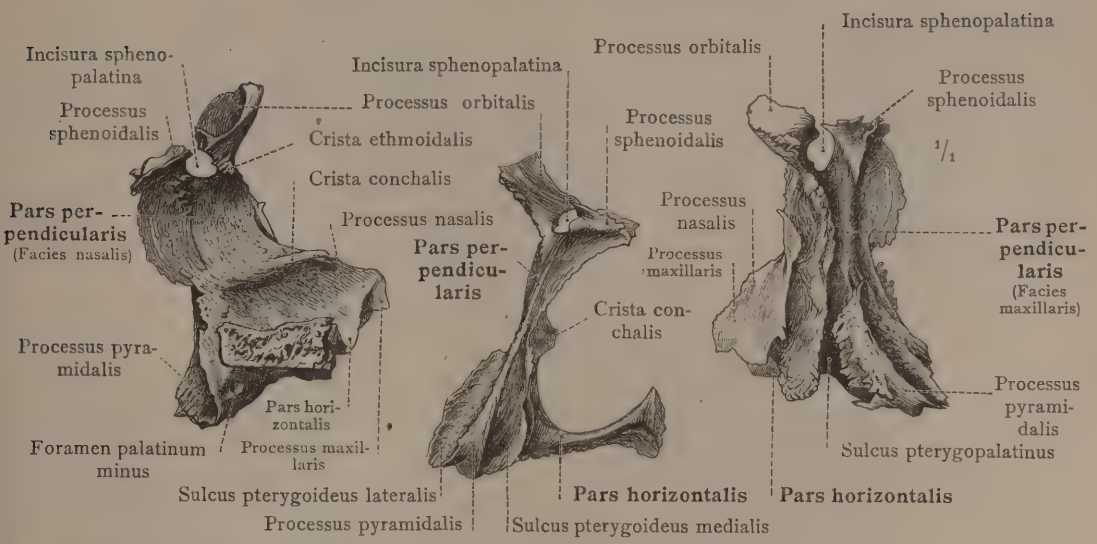

Fig. 180. Mediale Seite. Fig. 181. Ansicht von hinten. Fig. 182. Laterale Seite.

Os palatinum, Gaumenbein (von links).

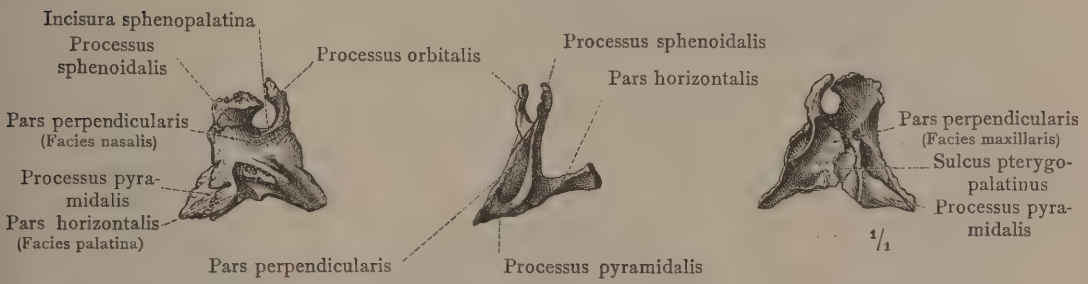

Fig. 183. Mediale Seite. Fig. 184. Ansicht von hinten. Fig. 185 Laterale Seite.

Das linke Gaumenbein eines reifen neugeborenen Knaben (52·4 cm Körperlänge).

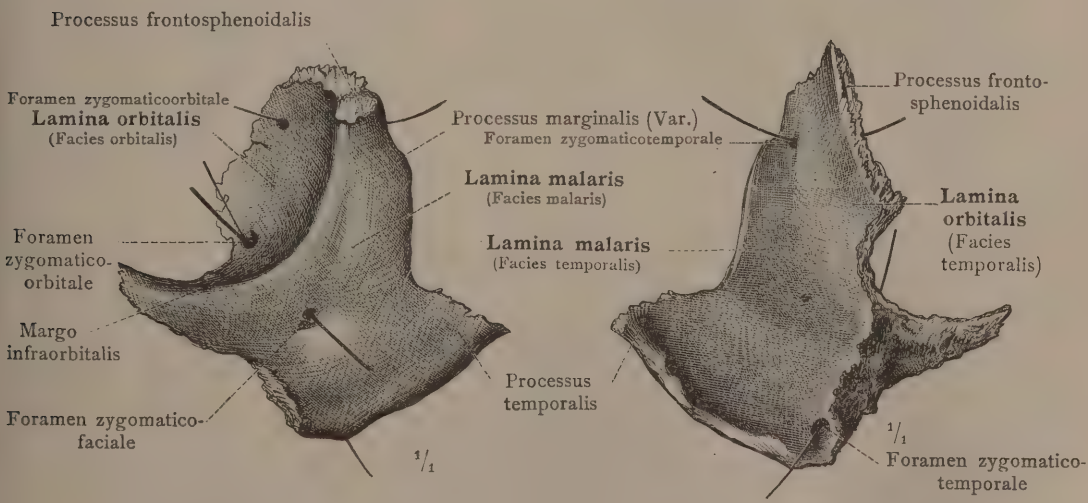

Fig. 186. Ansicht von vorn. Fig. 187. Ansicht von hinten.

Os zygomaticum, Jochbein (von links).

Ergänzungsknochen des Oberkiefers.

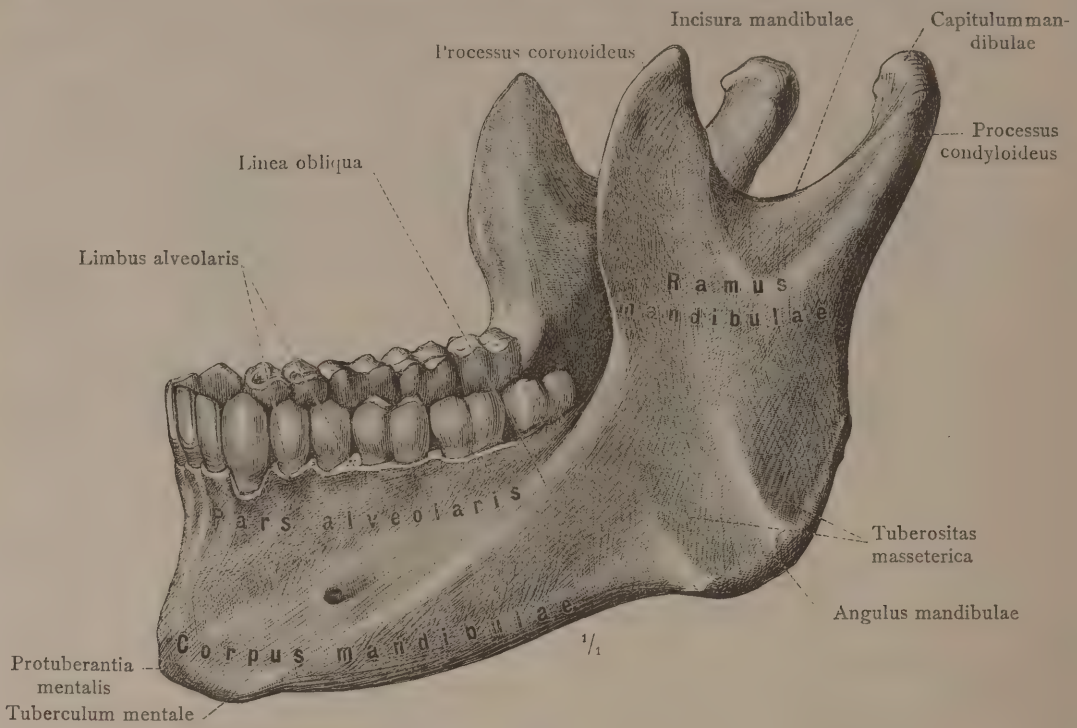

Fig. 188. Das Unterkieferbein in der Ansicht von der linken Seite.

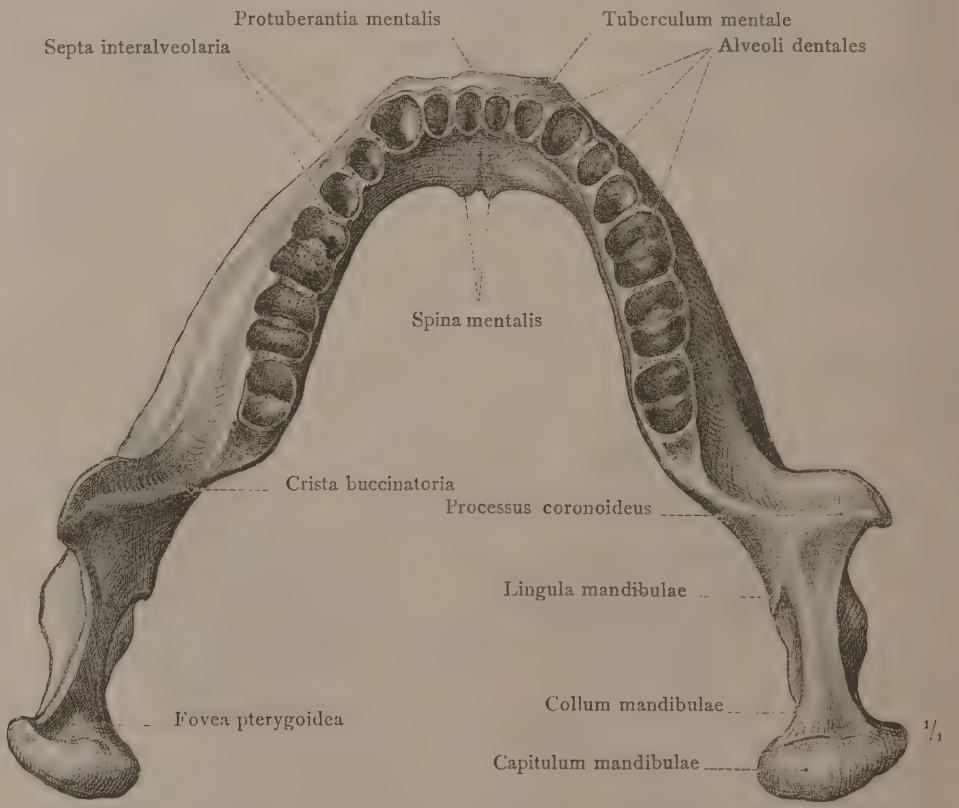

Fig. 189. Das Unterkieferbein in der Ansicht von oben. Die Zahnwurzelfächer.

Mandibula, Unterkieferbein.

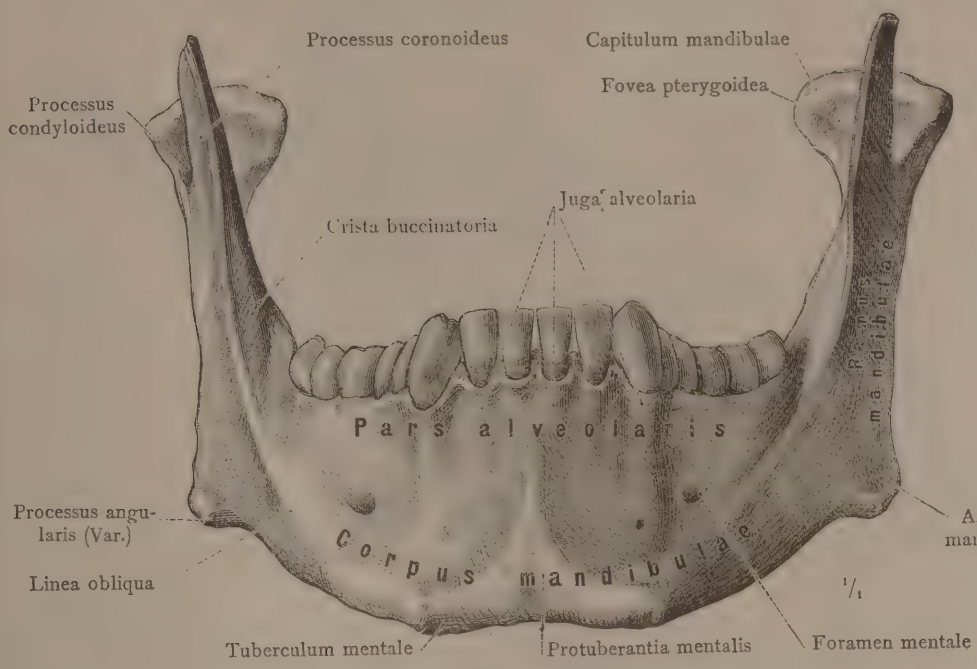

Fig. 190. Das Unterkieferbein von vorn gesehen.

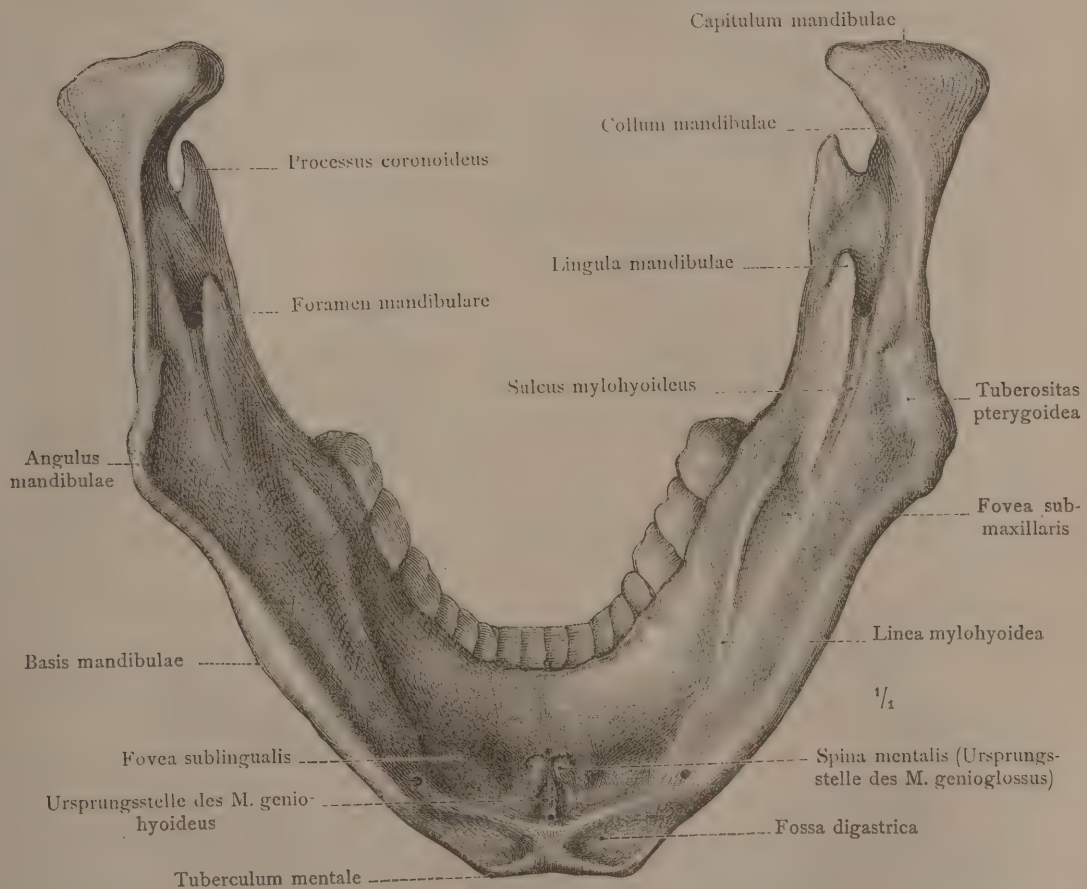

Fig. 191. Das Unterkieferbein von hinten gesehen.

Mandibula, Unterkieferbein.

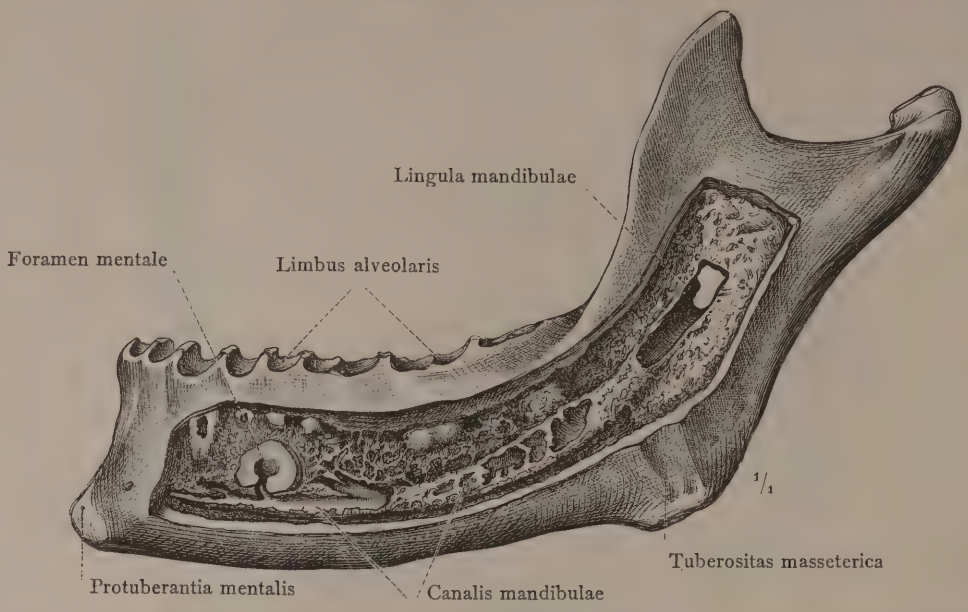

Fig. 192. Das Unterkieferbein von links gesehen. Durch Abtragung eines Teiles der äußeren Knochenlamelle ist der Canalis mandibulae bloßgelegt worden.

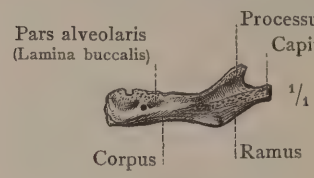

Von der lateralen Seite.

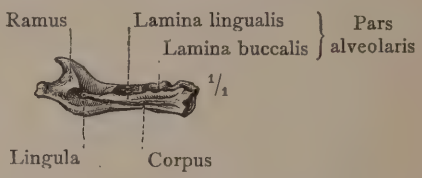

Von der medialen Seite.

Fig. 193. Die linke Hälfte des Unterkieferbeins von einem menschlichen Embryo aus dem Ende des 5. Monates (18·7 *cm* Körperlänge).

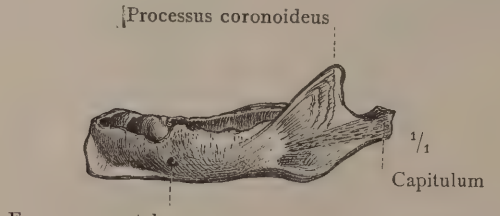

Von der lateralen Seite.

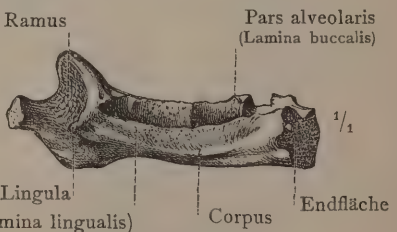

Von der medialen Seite.

Fig. 194. Die linke Hälfte des Unterkieferbeins von einem menschlichen Embryo aus der Mitte des 8. Monates (37·6 *cm* Körperlänge).

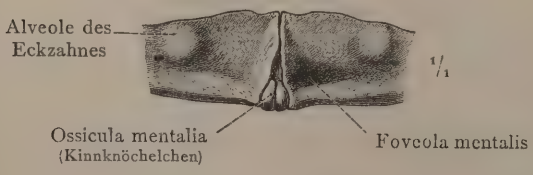

Fig. 195. Die Kinngegend eines neugeborenen Knaben. Die Seitenhälften des Unterkiefers sind noch getrennt; zwischen ihnen die Kinnknöchelchen. Ansicht von vorn.

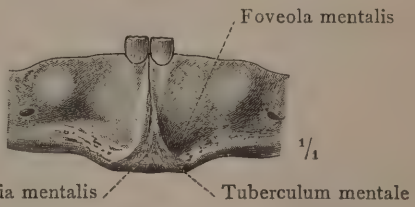

Fig. 196. Die fertig gebildete Protuberantia mentalis eines $6^1/_2$ Monate alten Kindes. Die Kinnknöchelchen sind unter sich und mit den Seitenhälften des Unterkiefers verschmolzen.

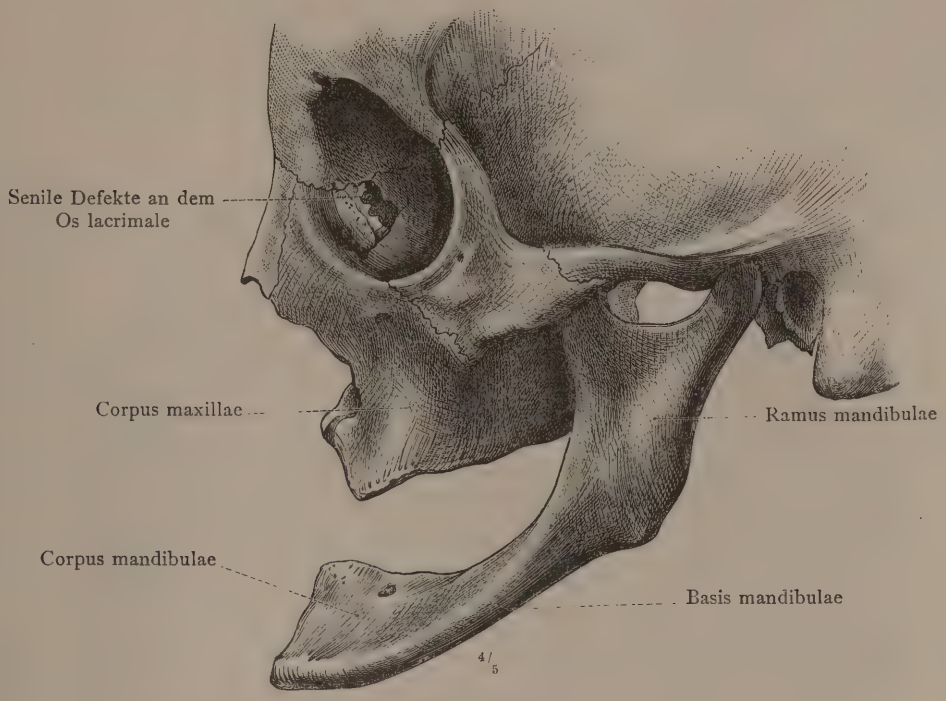

Fig. 197. Gesichtsschädel einer 84 Jahre alten Frau mit vollständigem Schwund der Zahnfächerfortsätze des Ober- und Unterkiefers (Greisengesicht).

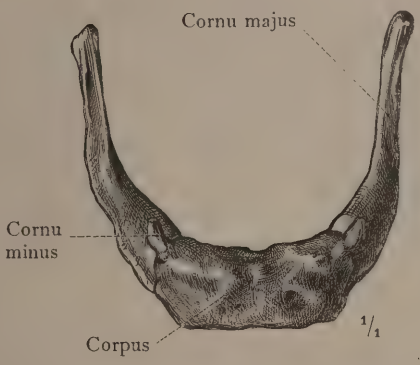

Fig. 198. Ansicht von oben.

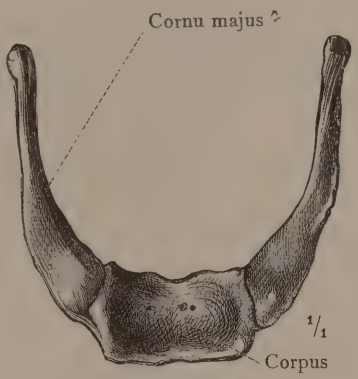

Fig. 199. Ansicht von unten.

Os hyoideum, Zungenbein.

Fig. 200. Das Zungenbein eines reifen, totgeborenen Knaben (52 *cm* Körperlänge).

Senile Atrophie der Kiefer. — Os hyoideum, Zungenbein.

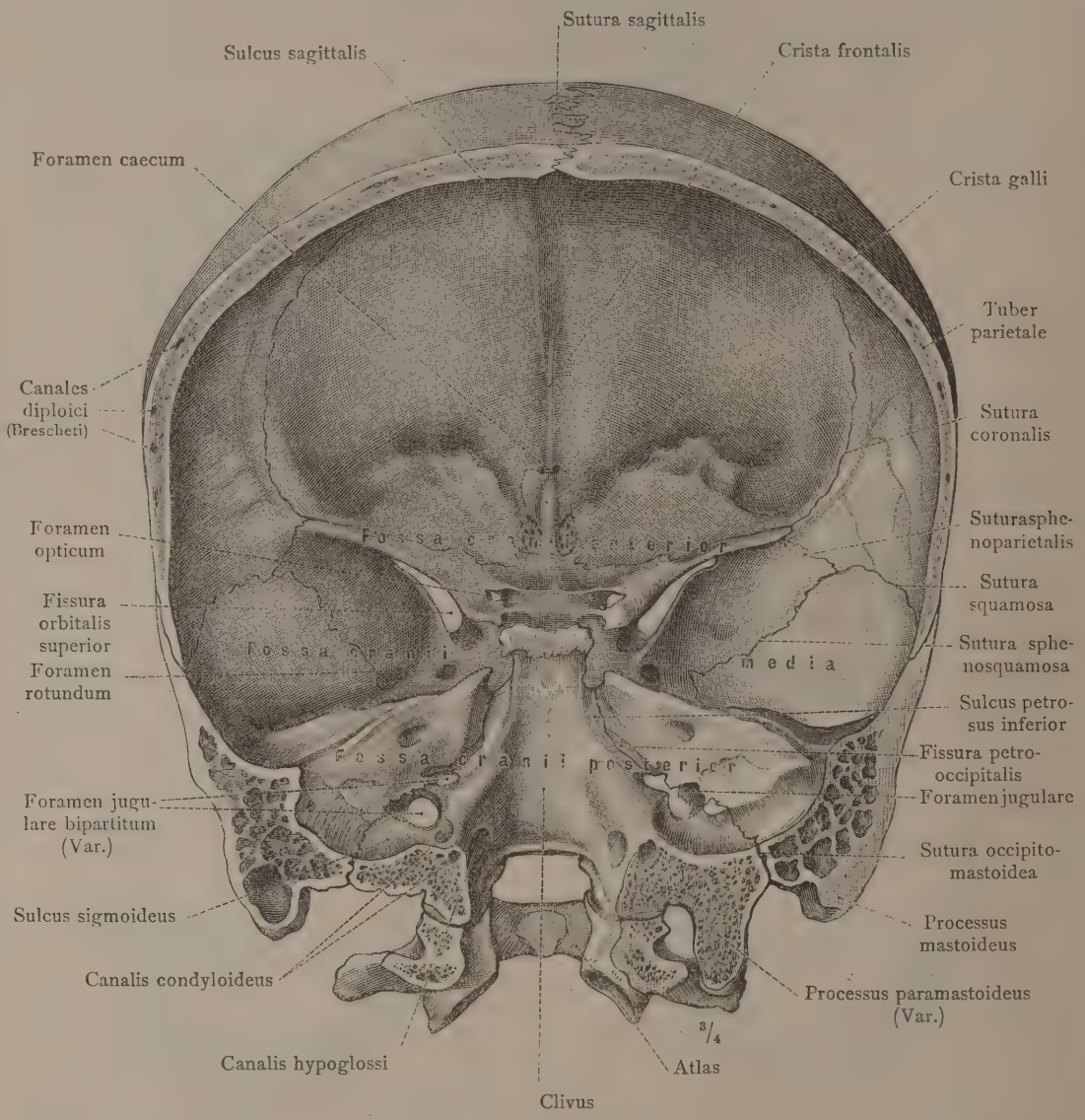

Fig. 201. Hirnschädel, mittelst eines durch die Warzenfortsätze geführten frontalen Sägeschnittes in einen vorderen und hinteren Abteil zerlegt. Der erste Halswirbel ist in derselben Richtung durchgesägt und dem Schädel angefügt. — Ansicht des vorderen Abschnittes der Schädelhöhle. Die vordere und mittlere Schädelgrube, sowie der vordere Abschnitt der hinteren Schädelgrube von hinten gesehen. (Ein auf der rechten Seite vorhandener Processus paramastoideus steht mit dem Querfortsatz des Atlas in gelenkiger Verbindung).

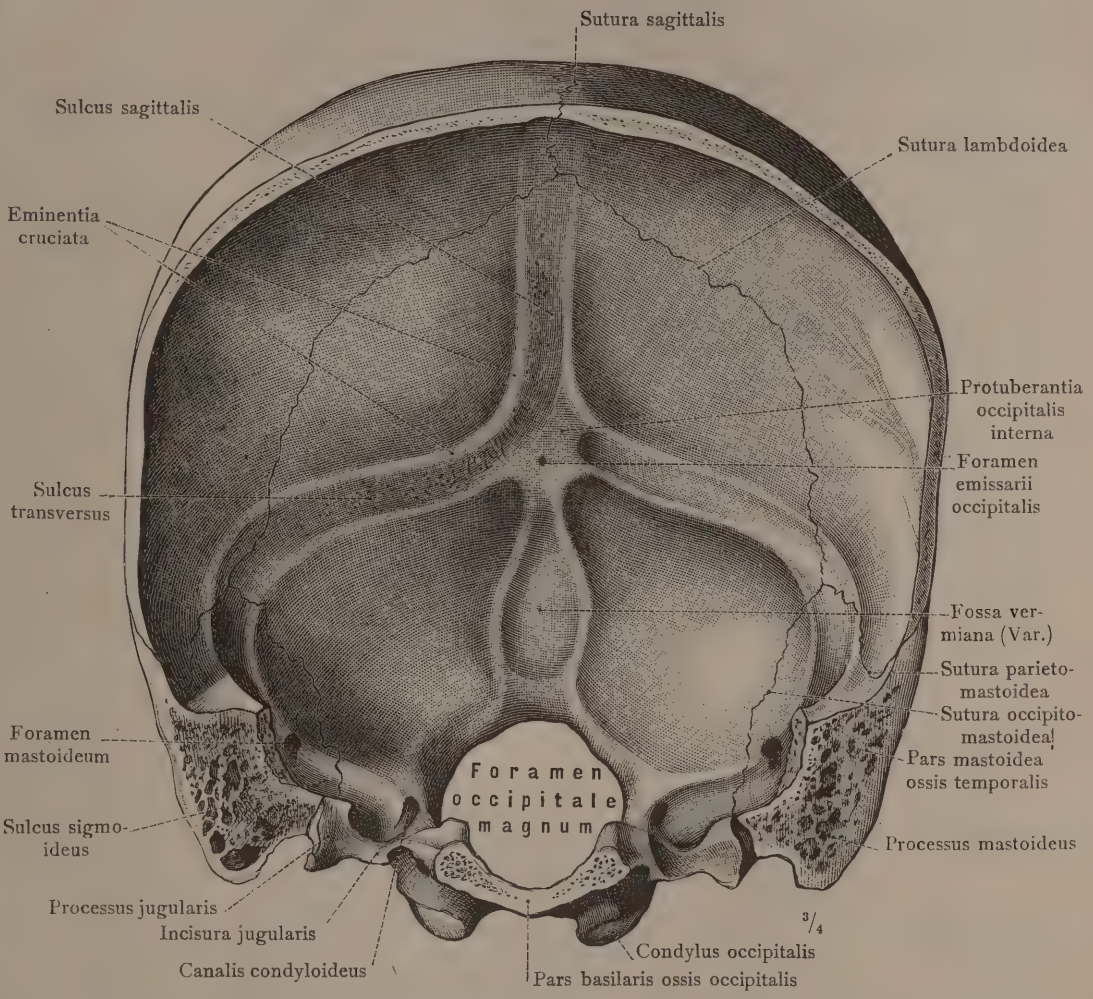

Fig. 202. Hirnschädel, mittelst eines durch die Warzenfortsätze und durch den Grundteil des Hinterhauptbeins geführten frontalen Sägeschnittes in einen vorderen und hinteren Anteil zerlegt. Ansicht des hinteren Abschnittes der Schädelhöhle. Der Sulcus sigmoideus ist auf beiden Seiten in seinem ganzen Verlauf und im Zusammenhang mit dem Sulcus transversus sichtbar.

Cavum cranii cerebralis, Schädelhöhle.

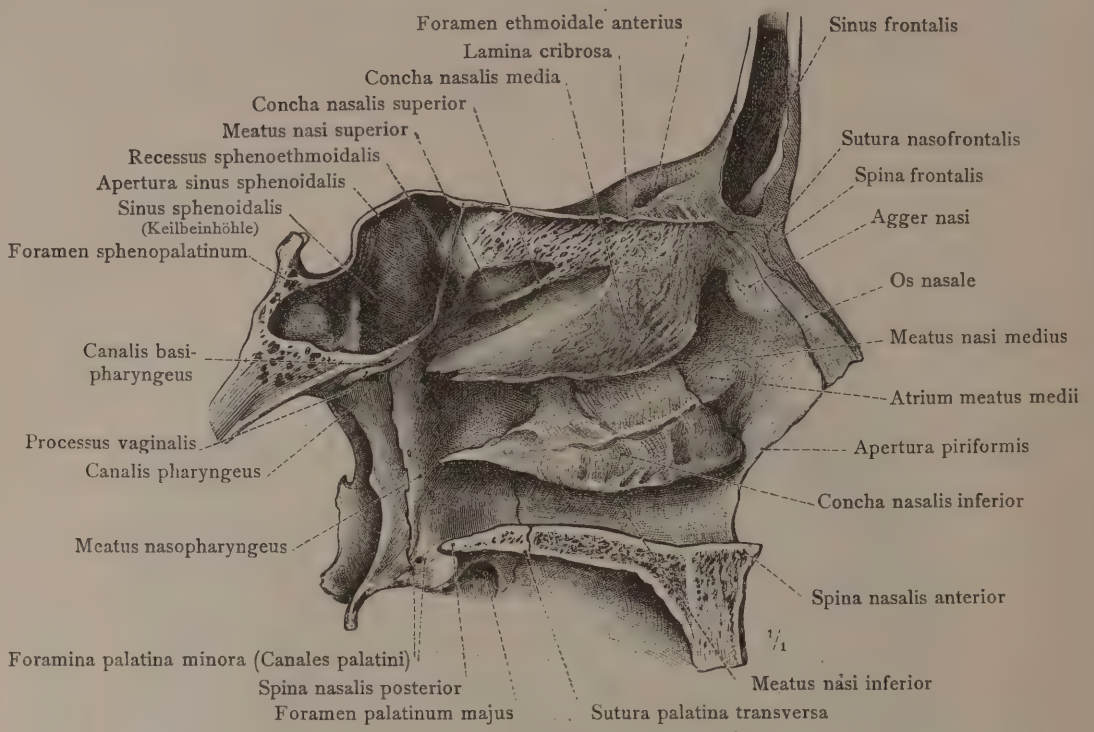

Fig. 203. Die laterale Wand der Nasenhöhle mit den Nasenmuscheln und den Nasengängen. Median-sagittaler Durchschnitt. Linke Seite.

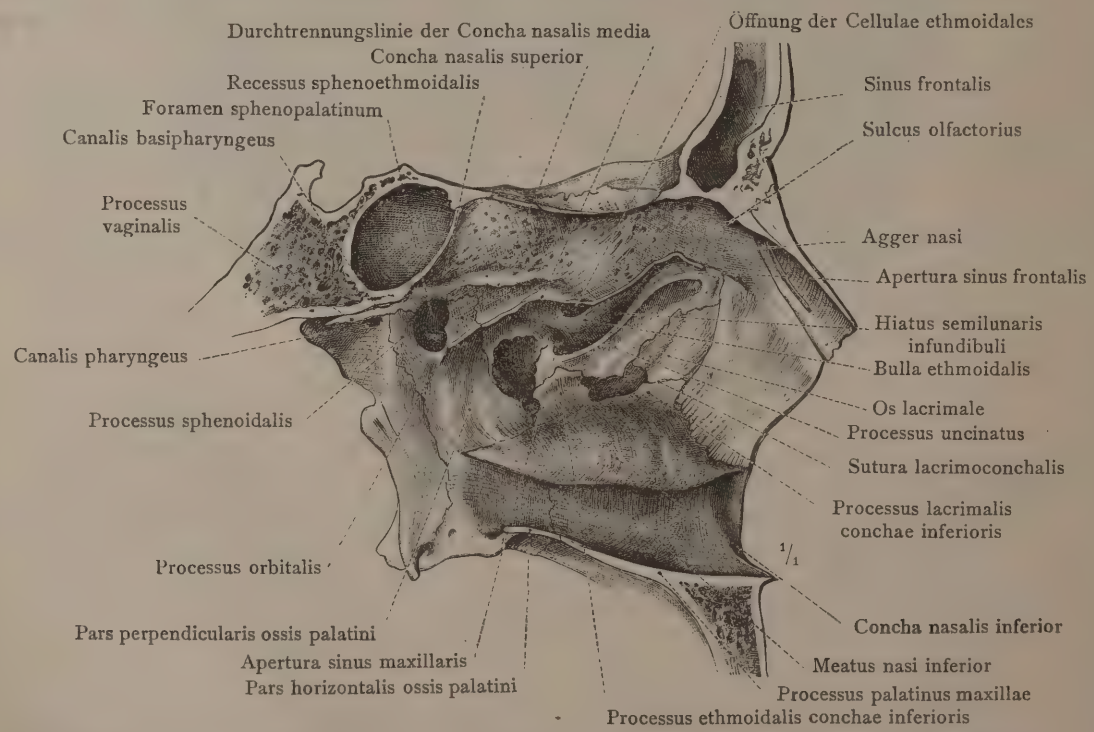

Fig. 204. Die laterale Wand der Nasenhöhle; die mittlere Nasenmuschel ist abgetragen worden. Median-sagittaler Durchschnitt. Linke Seite.

Cavum nasi, Nasenhöhle.

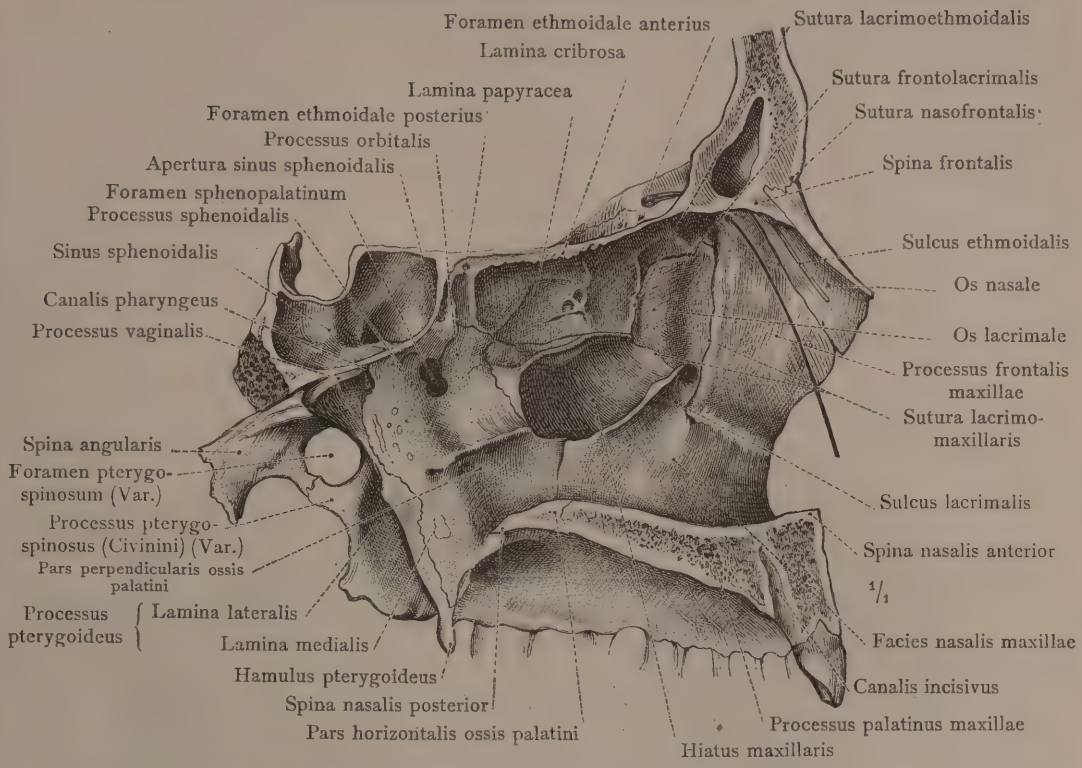

Fig. 205. Die laterale Wand der Nasenhöhle nach Abtragung der drei Nasenmuscheln und des Siebbeinlabyrinthes. Median-sagittaler Durchschnitt. Linke Seite.

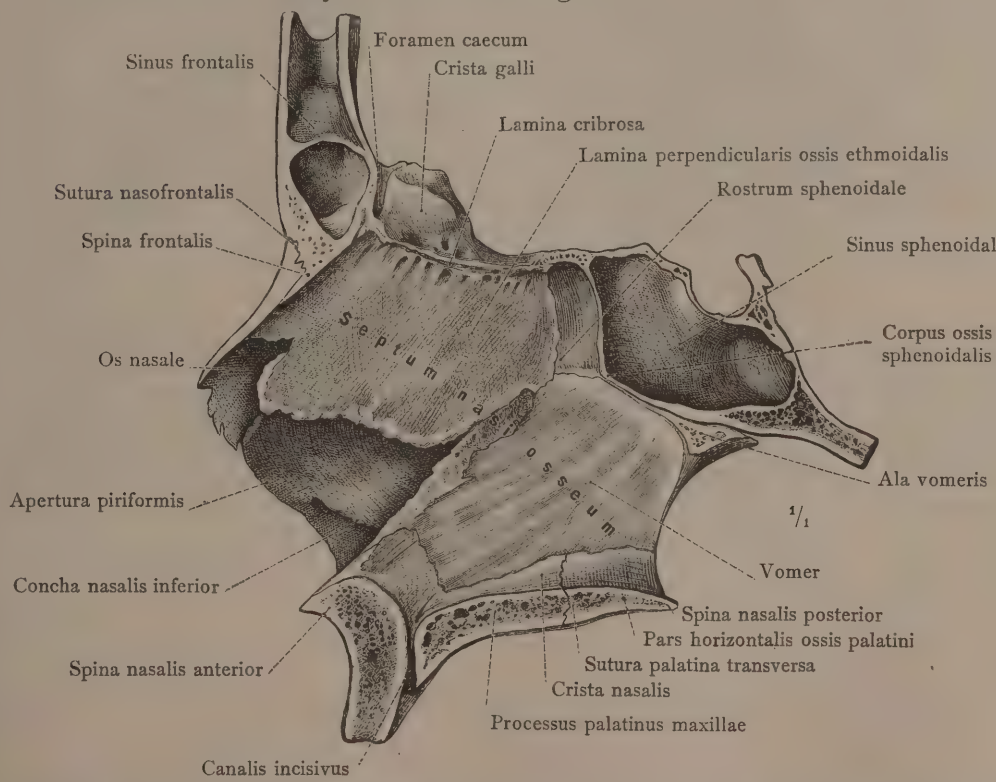

Fig. 206. Die knöcherne Nasenscheidewand in der Ansicht von links. Sagittaler Durchschnitt des Gesichtsschädels, links neben der Medianebene geführt.

Cavum nasi, Nasenhöhle.

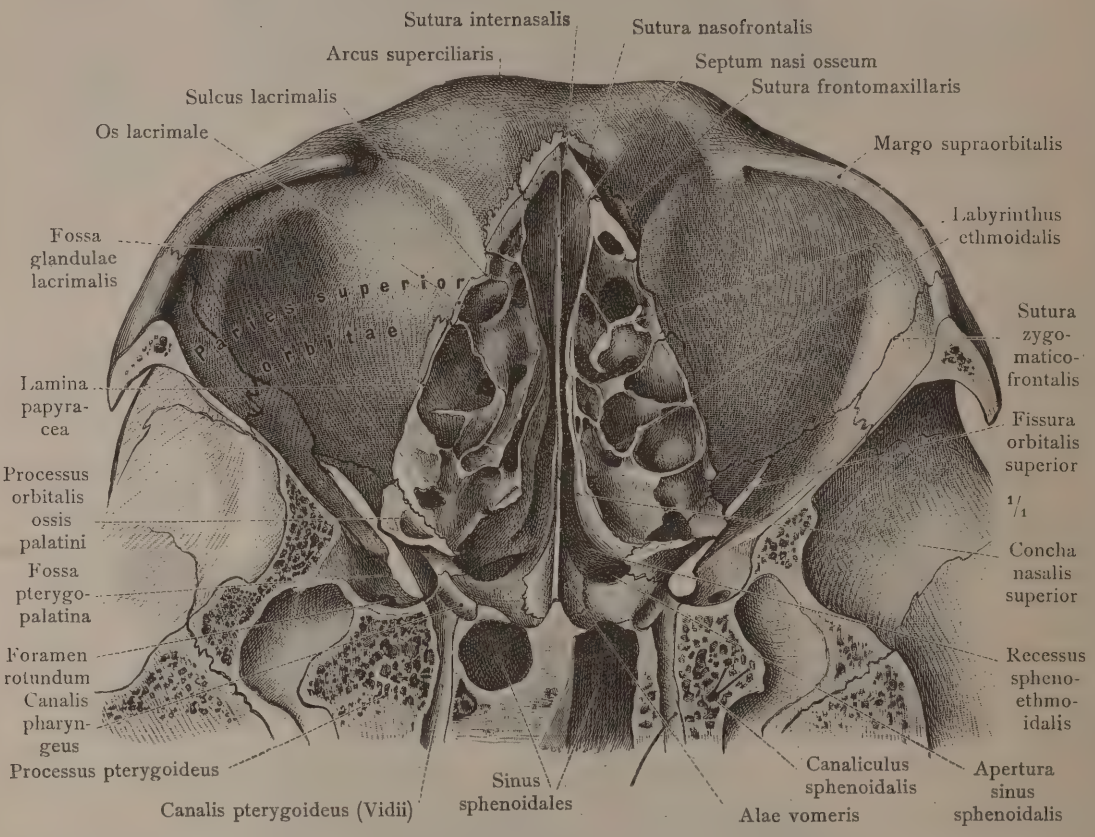

Fig. 207. Mittelst eines annähernd horizontalen, durch die Mitte des Augenhöhleneinganges geführten Sägeschnittes ist der obere Teil der Nasenhöhle und der Augenhöhlen dargestellt. Siebbeinlabyrinth. Weiter rückwärts geht der Schnitt durch den Keilbeinkörper und durch die Wurzel des Processus pterygoideus und trifft den Canalis pterygoideus (Vidii) der ganzen Länge nach. Der Canaliculus sphenoidalis ist durch eine eingeführte Borste bezeichnet.

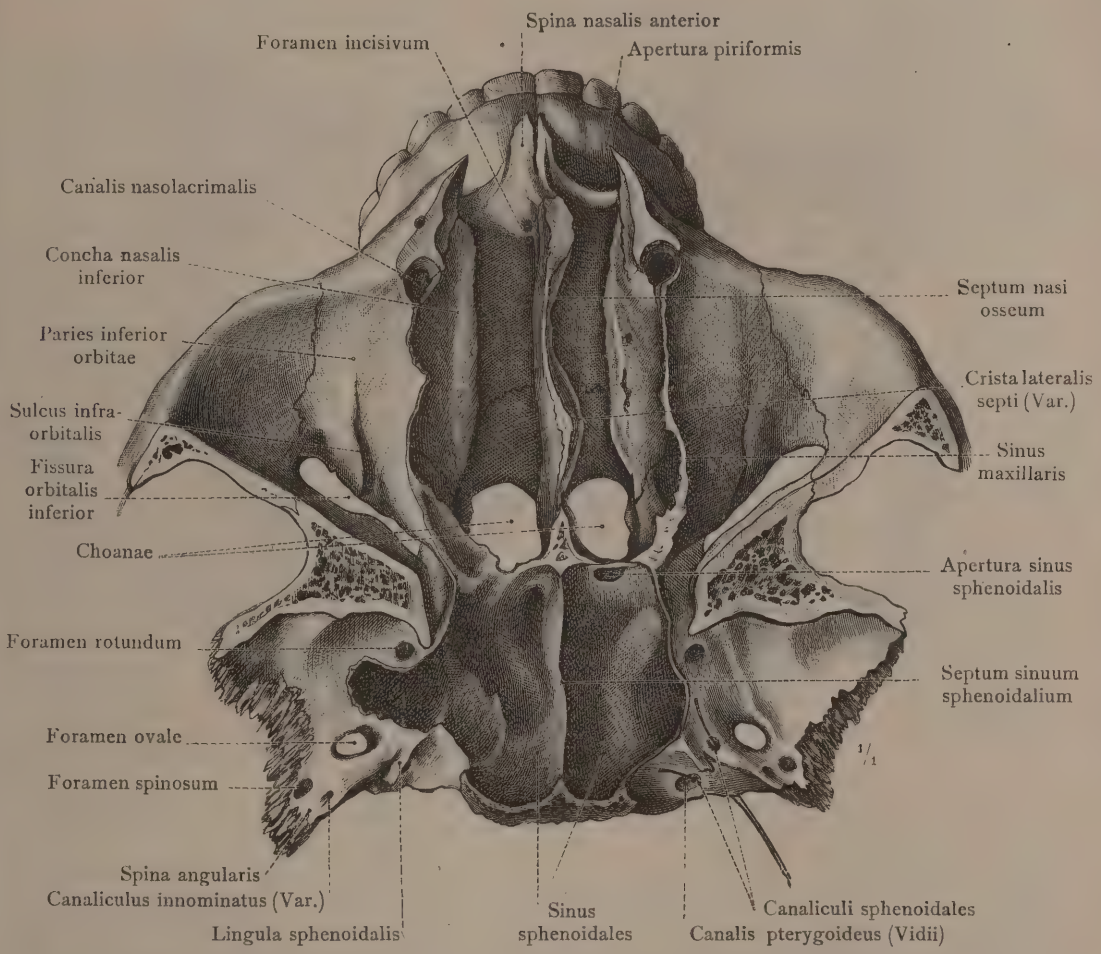

Fig. 208. Mittelst eines nahe der unteren Wand der Augenhöhlen geführten, annähernd horizontalen Sägeschnittes ist der untere Teil der Nasenhöhle und der Augenhöhlen dargestellt. Weiter rückwärts trifft der Schnitt die in diesem Falle besonders weiten Keilbeinhöhlen. Die oberen Öffnungen der Canaliculi sphenoidales sind durch eingeführte Borsten bezeichnet. Ansicht von oben.

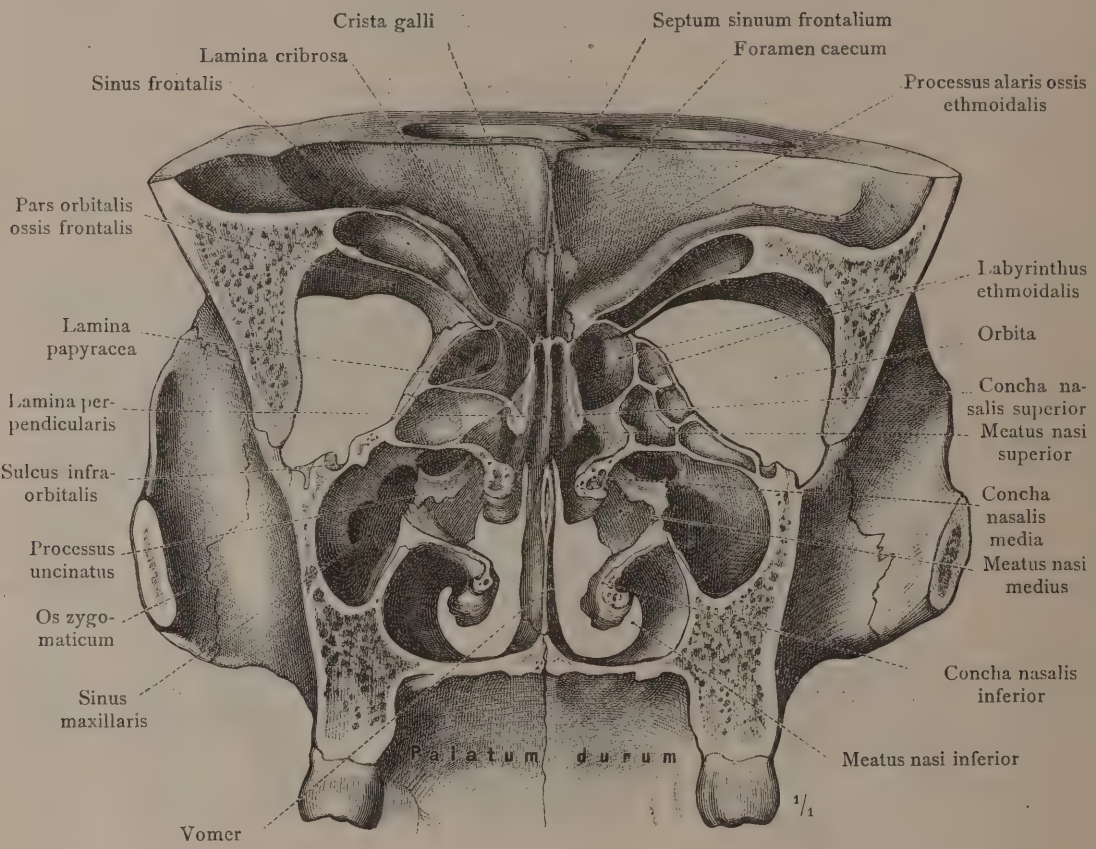

Fig. 209. Mittelst eines die vordersten Teile beider Jochbögen durchsetzenden Sägeschnittes sind Nasenhöhle und Augenhöhlen in ihren hinteren Teilen frontal durchschnitten. Ansicht des vorderen Abschnittes von hinten. — Die drei Nasenmuscheln und die drei Nasengänge, sowie die knöcherne Nasenscheidewand und der harte Gaumen (Boden der Nasenhöhle) sind im frontalen Durchschnitt zu sehen, ebenso die beiden Oberkieferhöhlen, deren Öffnung in die Nasenhöhle sich oberhalb des Processus uncinatus befindet. Verbindung des Processus maxillaris der unteren Nasenmuschel mit der medialen Wand der Oberkieferhöhle.

Cavum nasi et Orbita, Nasenhöhle und Augenhöhle.

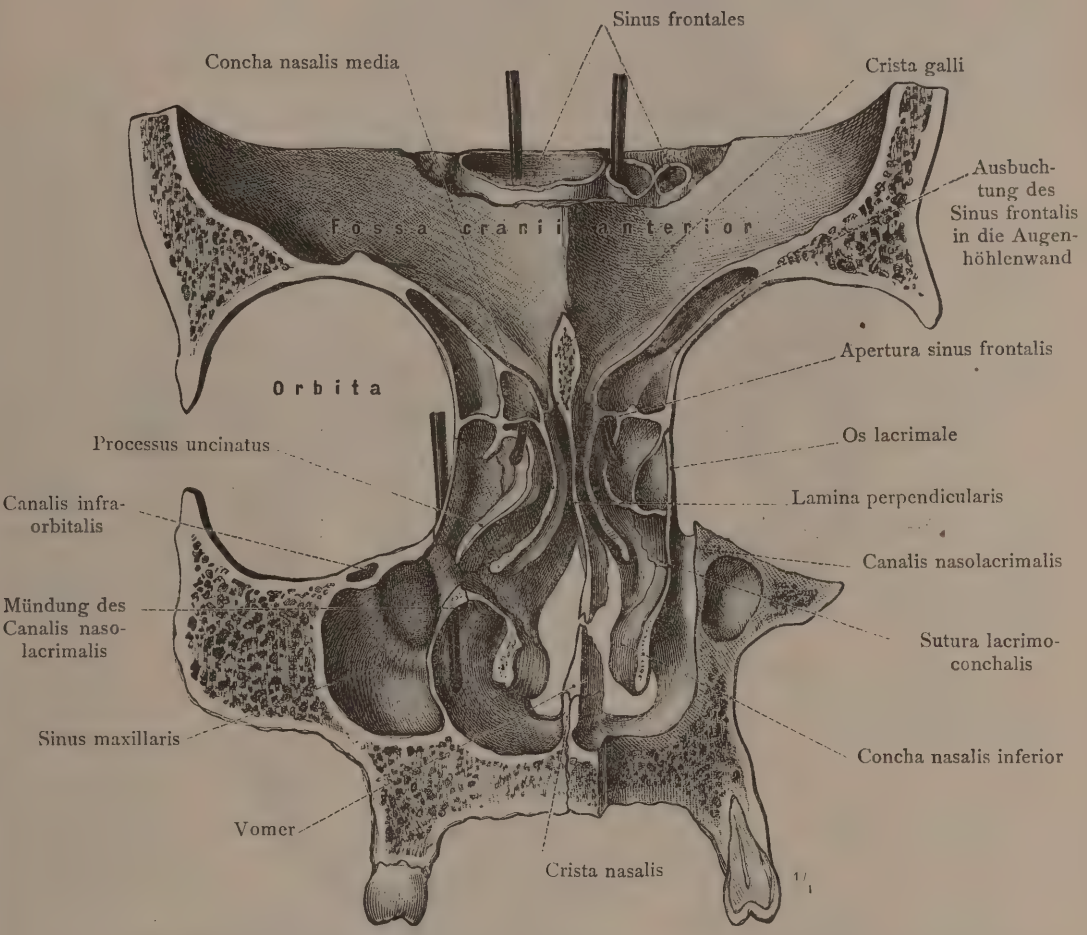

Fig. 210. Mittelst eines die hinteren Teile beider Tränenbeine senkrecht durchsetzenden Sägeschnittes ist der vordere Teil der Nasenhöhle und der Augenhöhlen in frontaler Richtung durchschnitten worden. Von der rechten Seite des vorderen Abschnittes ist dann noch durch einen parallel dem ersten geführten Schnitt eine 6 *mm* dicke Platte abgetragen worden, so daß hier der Tränennasenkanal, Canalis nasolacrimalis, seiner ganzen Länge nach getroffen ist. Ansicht von hinten. — Die in die beiden Stirnhöhlen eingeführten Sonden kennzeichnen die Mündung derselben in die Nasenhöhle. Eine dritte Sonde ist durch den linken Tränennasenkanal von der Augenhöhle in die Nasenhöhle eingeführt worden.

Cavum nasi et Orbita, Nasenhöhle und Augenhöhle.

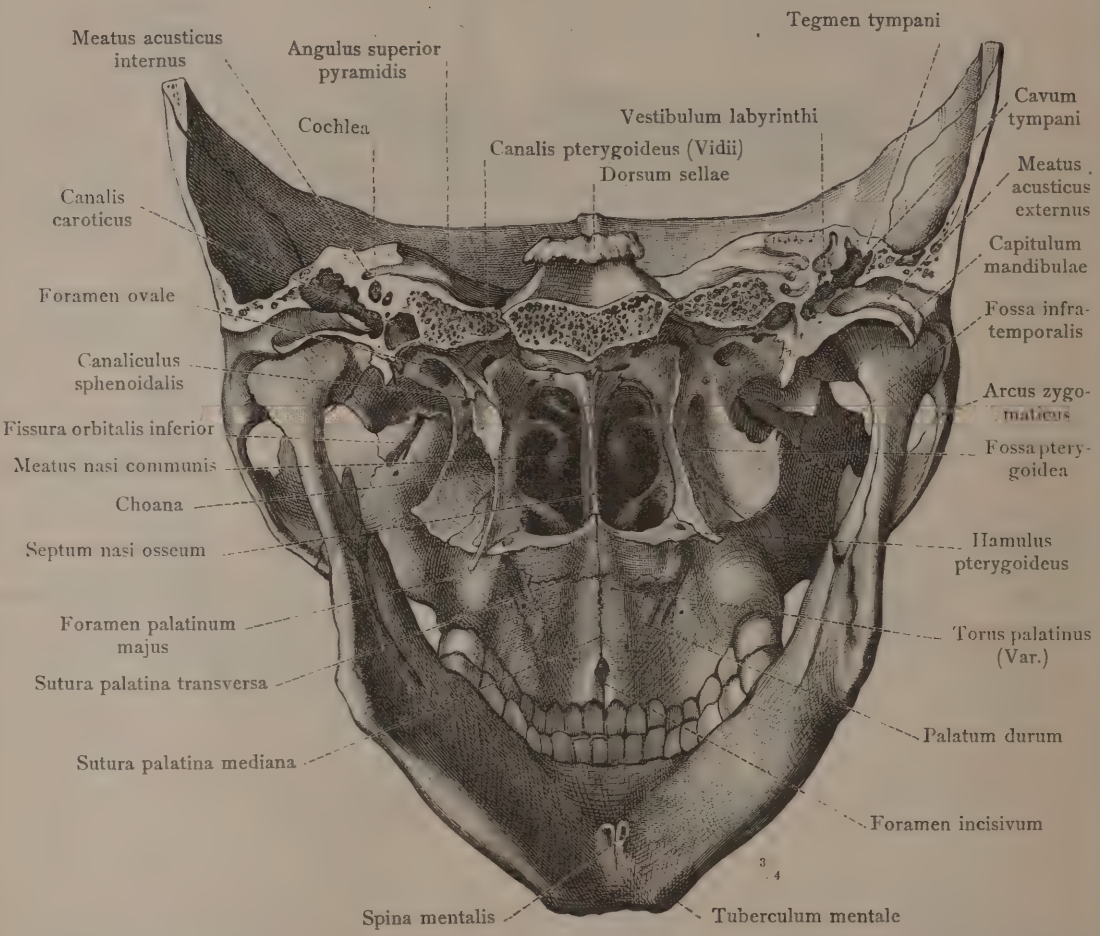

Fig. 211. Vorderer Abschnitt des Schädels, mittelst eines durch die beiden äußeren Gehörgänge geführten frontalen Sägeschnittes von dem hinteren Abschnitt getrennt. In der Ansicht von hinten zeigen sich die Choanen mit dem hinteren Rand der knöchernen Nasenscheidewand, das Knochengerüst der Mundhöhle und die untere Schläfengrube, ferner im frontalen Durchschnitt: der Grundteil des Hinterhauptbeins und die Schläfenbeine; in den letzteren der äußere Gehörgang, die Trommelhöhle, einzelne Teile des knöchernen Labyrinthes und der innere Gehörgang.

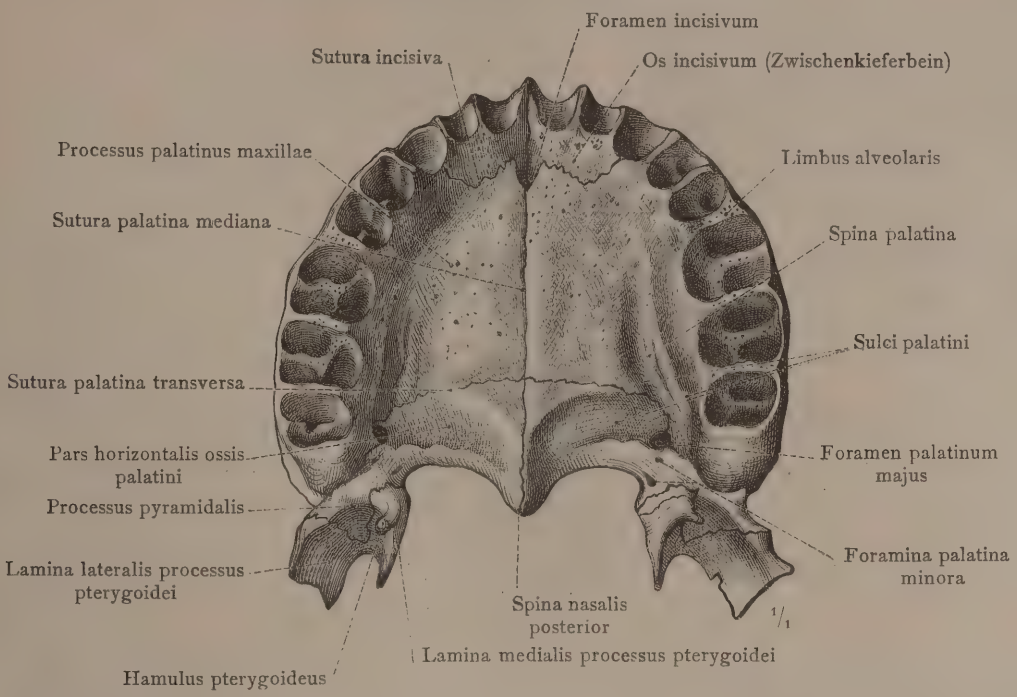

Fig. 212. Der harte Gaumen, Palatum durum, mit dem Processus alveolaris des Oberkiefers; mittelst eines oberhalb des Bodens der Nasenhöhle in horizontaler Richtung durch beide Oberkieferbeine geführten Sägeschnittes abgetragen. Ansicht von unten.

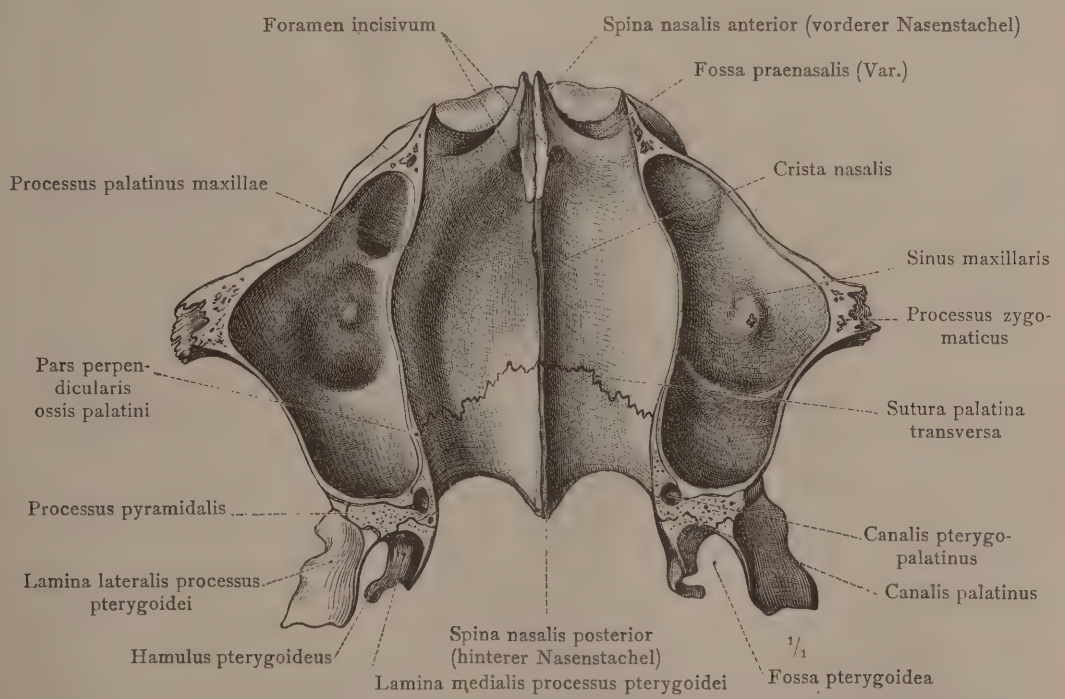

Fig. 213. Der Boden (untere Wand) der Nasenhöhle mit der jederseits angrenzenden Oberkieferhöhle; mittelst eines horizontalen, durch die Oberkieferbeine geführten Sägeschnittes dargestellt. Ansicht von oben.

Cranium viscerale, Gesichtsschädel.

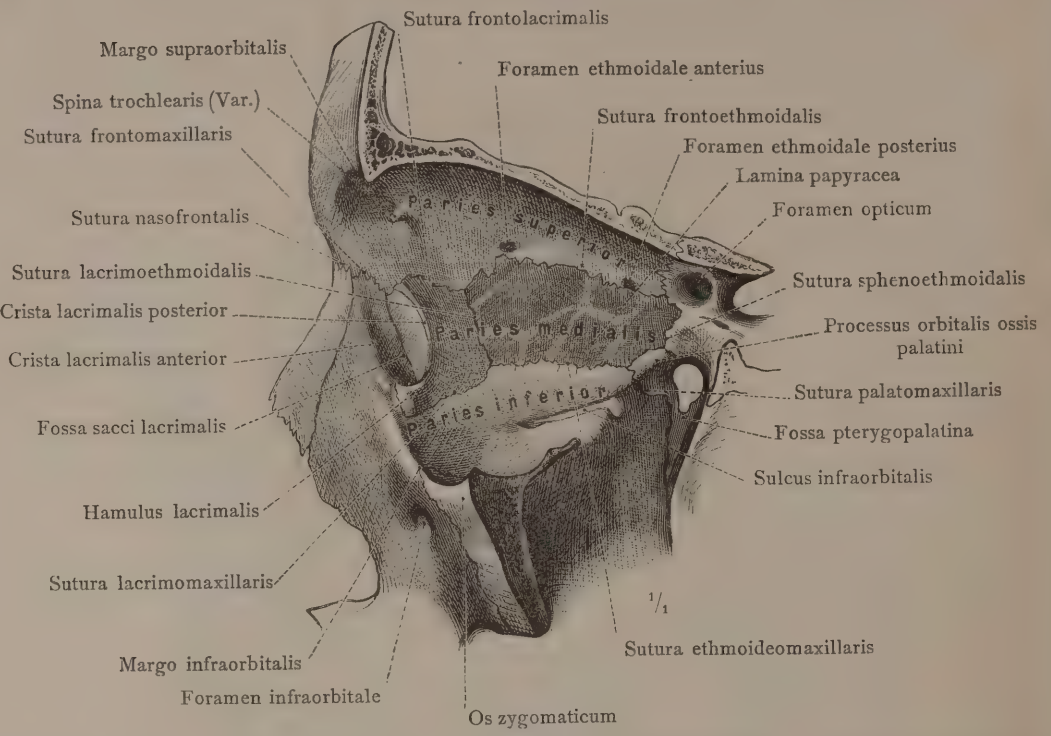

Fig. 214. Medialer Teil der linken Augenhöhle, durch Abtragung der lateralen Wand dargestellt. Ansicht von der linken Seite.

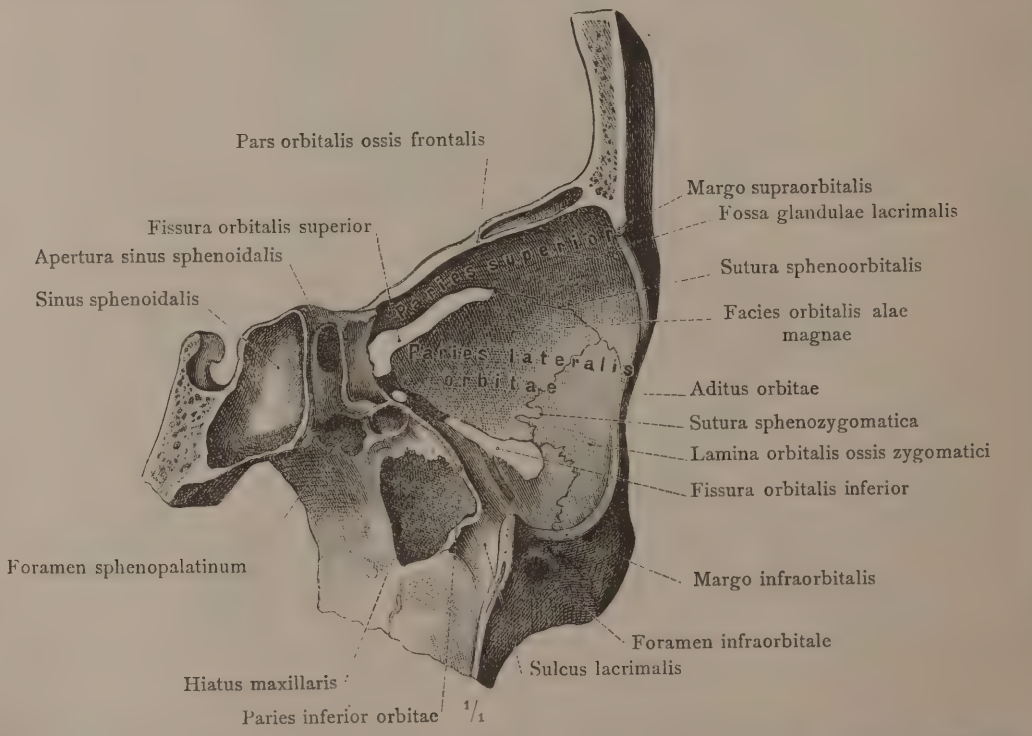

Fig. 215. Lateraler Teil der linken Augenhöhle, durch Abtragung der medialen Wand und eines Teiles des Oberkiefers an einem median durchgesägten Schädel dargestellt.

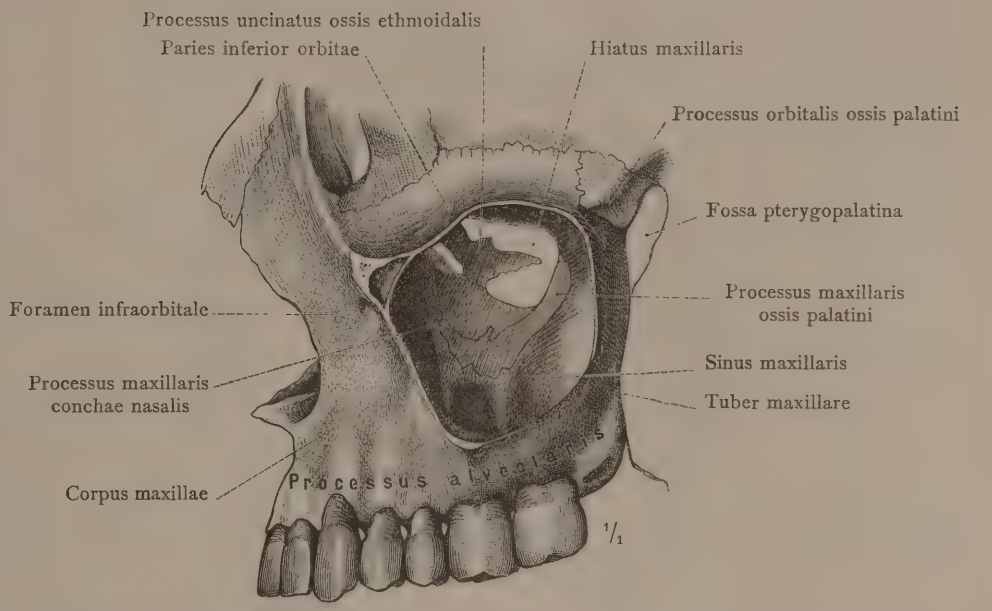

Fig. 216. Die linke Oberkieferhöhle, durch Abtragung der lateralen Wand des Oberkieferkörpers und des Jochbeins eröffnet. Ansicht von der linken Seite.

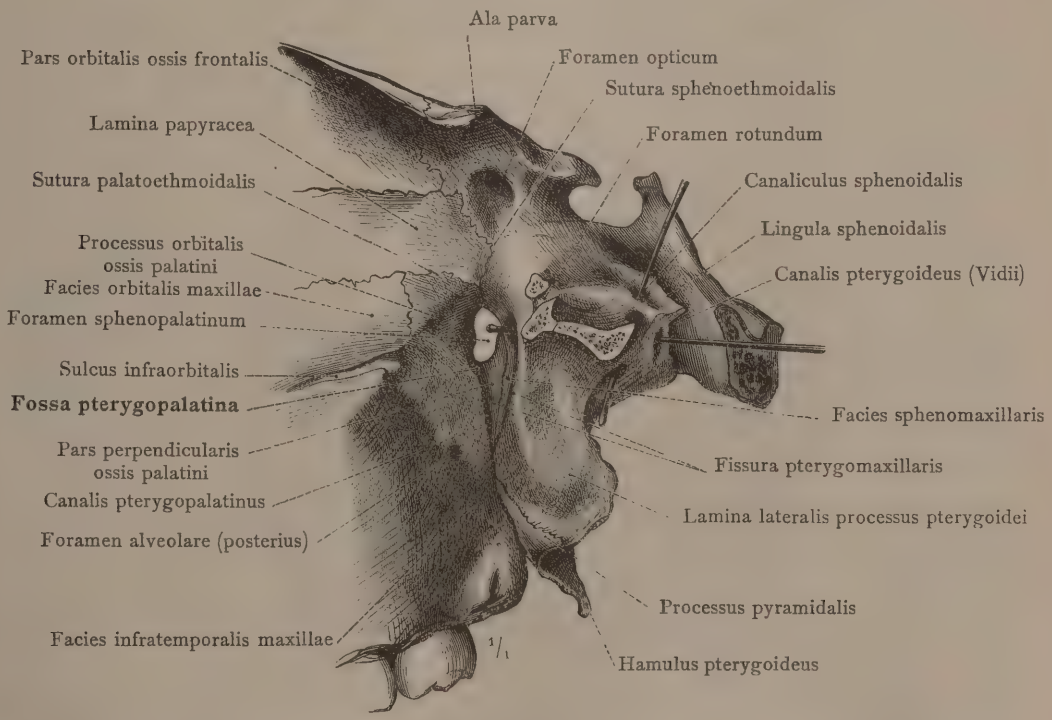

Fig. 217. Die linke Flügelgaumengrube, durch Abtragung des Jochbeins, des Schläfenbeins und des großen Keilbeinflügels dargestellt. Der Verlauf des Canalis pterygoideus (Vidii) und des in diesem Falle sehr weiten Canaliculus sphenoidalis ist durch eingelegte Sonden bezeichnet. Ansicht von links.

Sinus maxillaris, Oberkieferhöhle. — Fossa pterygopalatina, Flügelgaumengrube.

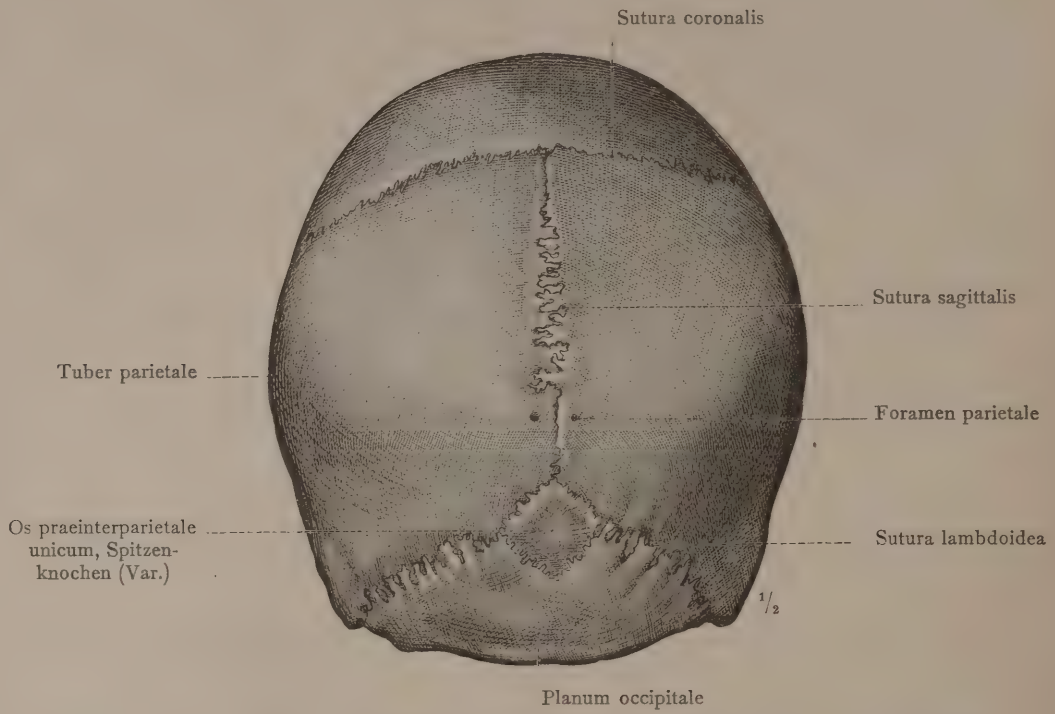

Fig. 218. Ein größerer Schaltknochen in dem obersten Teil der Lambdanaht.

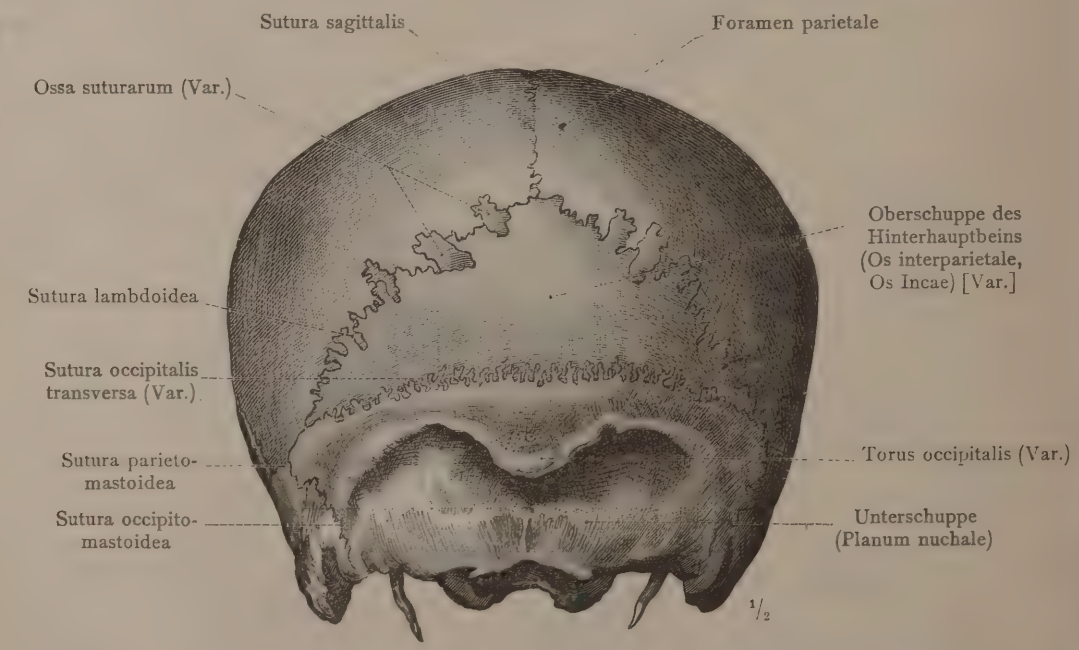

Fig. 219. Durch eine abnormale, querlaufende Naht ist in diesem Falle der obere Teil der Hinterhauptschuppe (Oberschuppe) von dem unteren Teil (Unterschuppe) abgetrennt. Mehrere Schaltknochen (Nahtknochen) in der Lambdanaht.

Ossa suturarum, Schaltknochen.

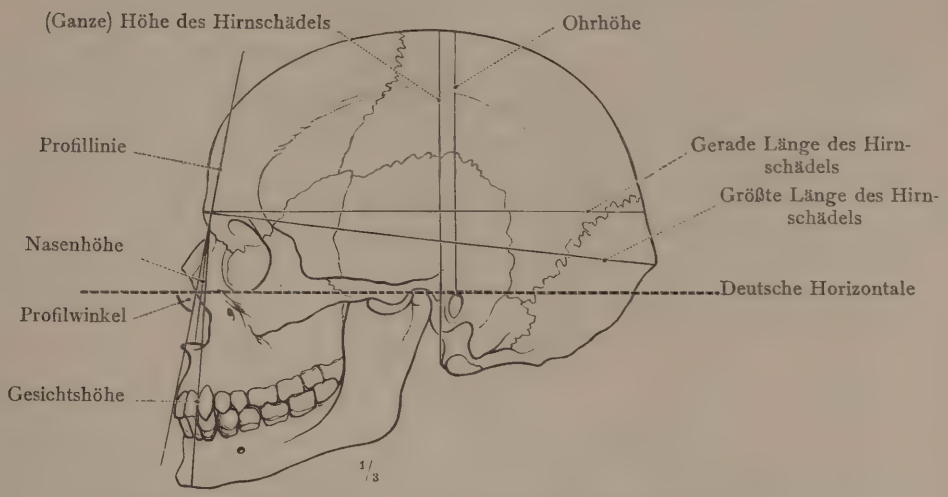

Fig. 220. Schädel in der Seitenansicht, Norma lateralis.

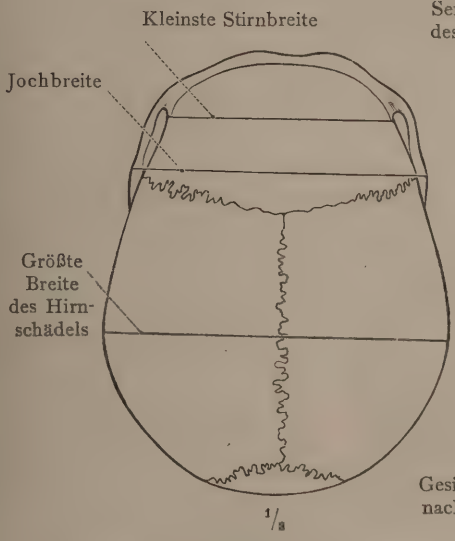

Fig. 221. Schädel in der Oberansicht, Norma verticalis.

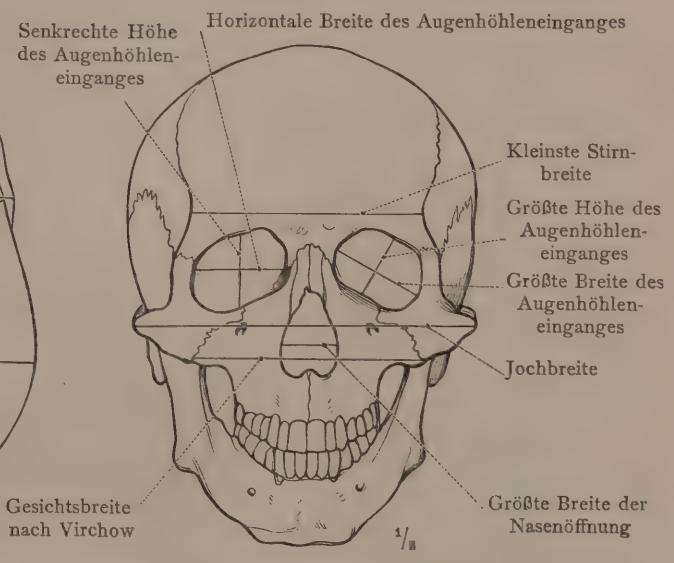

Fig. 222. Schädel in der Vorderansicht, Norma frontalis.

Die wichtigsten Durchmesser des Schädels.

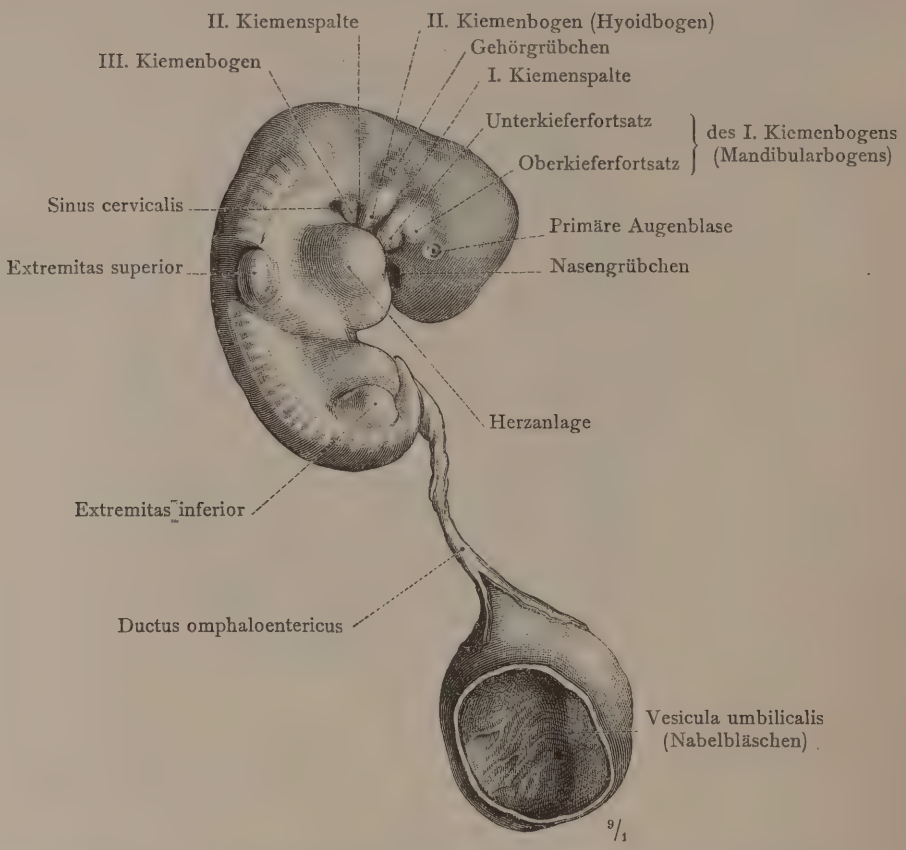

Fig. 223. Menschlicher Embryo 4 Wochen alt, mit eröffnetem Nabelbläschen.

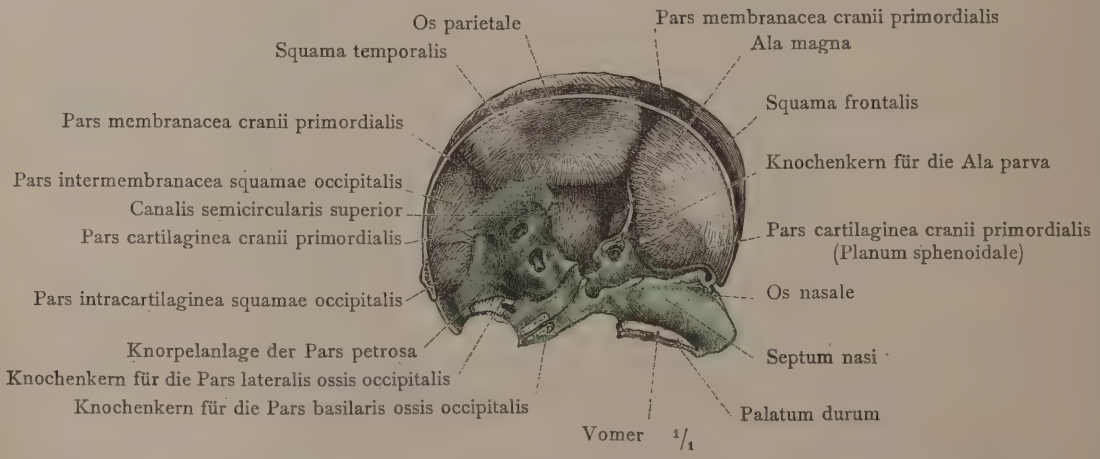

Fig. 224. Die linke Hälfte des Schädels eines menschlichen Embryo aus dem Ende des 4. Monates (11·2 *cm* Körperlänge). Ansicht von innen. Der knorpelige Teil des Primordialcranium (Chondrocranium) ist durch grüne Farbe hervorgehoben.

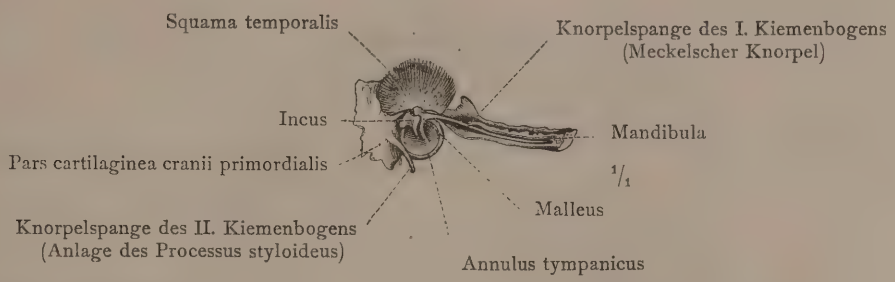

Fig. 225. Die Schläfenschuppe, das Trommelfell mit Hammer und Amboß und der Unterkiefer mit dem Meckelschen Knorpel von einem menschlichen Embryo aus der ersten Hälfte des 5. Monates (14 *cm* Körperlänge). Ansicht von innen.

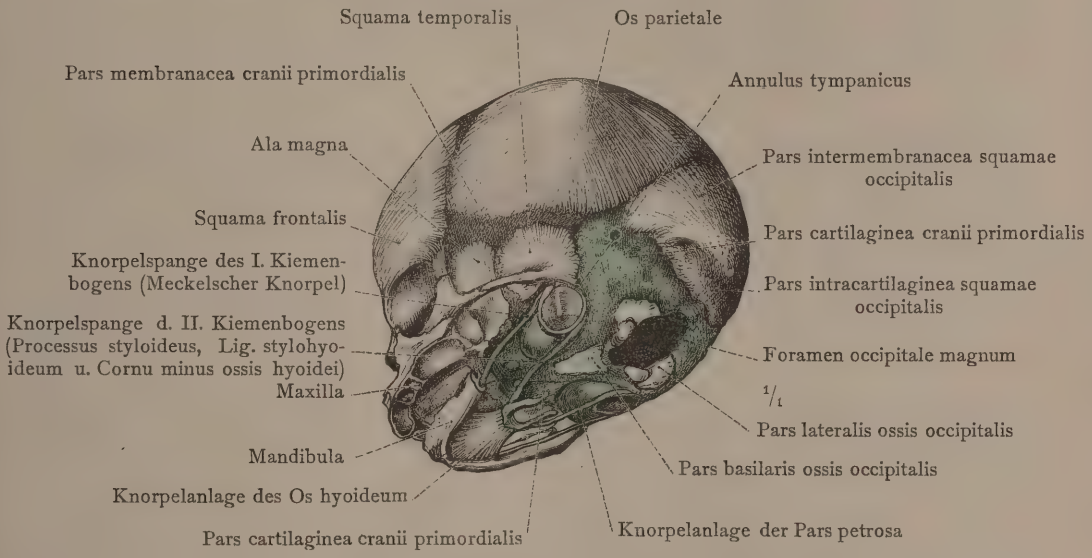

Fig. 226. Schädel eines menschlichen Embryo aus der Mitte des 5. Monates (16 *cm* Körperlänge) in der Ansicht von links und unten, mit dargestellten Knorpelspangen der Kiemenbögen. Diese sowie der knorpelige Teil des Primordialcranium sind durch grüne Farbe hervorgehoben. Der linke Unterkieferast ist abgetragen worden, um den der lingualen Seite des Unterkiefers angelagerten Meckelschen Knorpel eine Strecke weit sichtbar zu machen.

Fig. 227. Trocken dargestellter Schädel eines menschlichen Embryo aus der Mitte des 4. Monates (9 *cm* Körperlänge).

Fig. 228. Trocken dargestellter Schädel eines menschlichen Embryo aus dem Ende des 6. Monates (28·3 *cm* Körperlänge).

Entwicklung des Schädels.

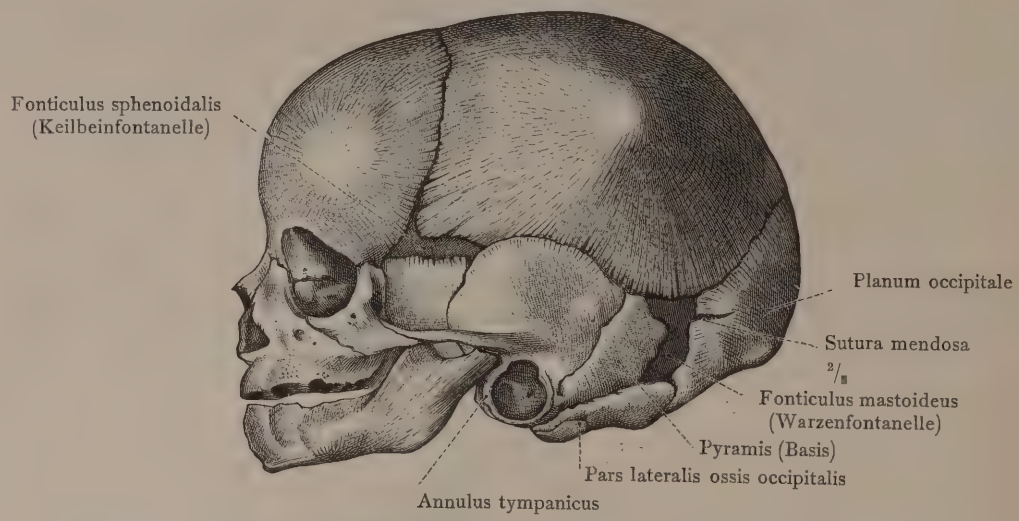

Fig. 229. Trocken dargestellter Schädel eines reifen neugeborenen Kindes (51·4 *cm* Körperlänge) in der Seitenansicht von links.
In der Keilbeinfontanelle liegt noch der häutige Teil des Primordialcranium als Fontanellmembran, in der Warzenfontanelle ein Rest des knorpeligen Teiles des Primordialcranium (Fontanellknorpel) vor.

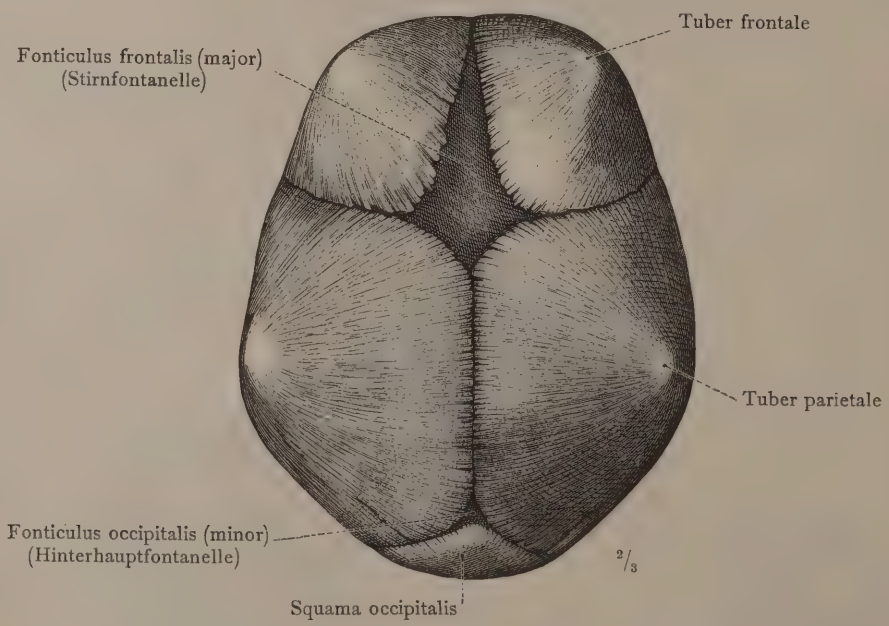

Fig. 230. Trocken dargestellter Schädel eines reifen neugeborenen Kindes (51·4 *cm* Körperlänge) in der Oberansicht.
In der Stirnfontanelle und in der Hinterhauptfontanelle liegen noch Reste des häutigen Teiles des Primordialcranium als Fontanellmembran vor.

Entwicklung des Schädels.

SKELETON EXTREMITATUM, SUPERIORIS ET INFERIORIS.

SKELETT DER OBEREN UND UNTEREN GLIEDMASSEN.

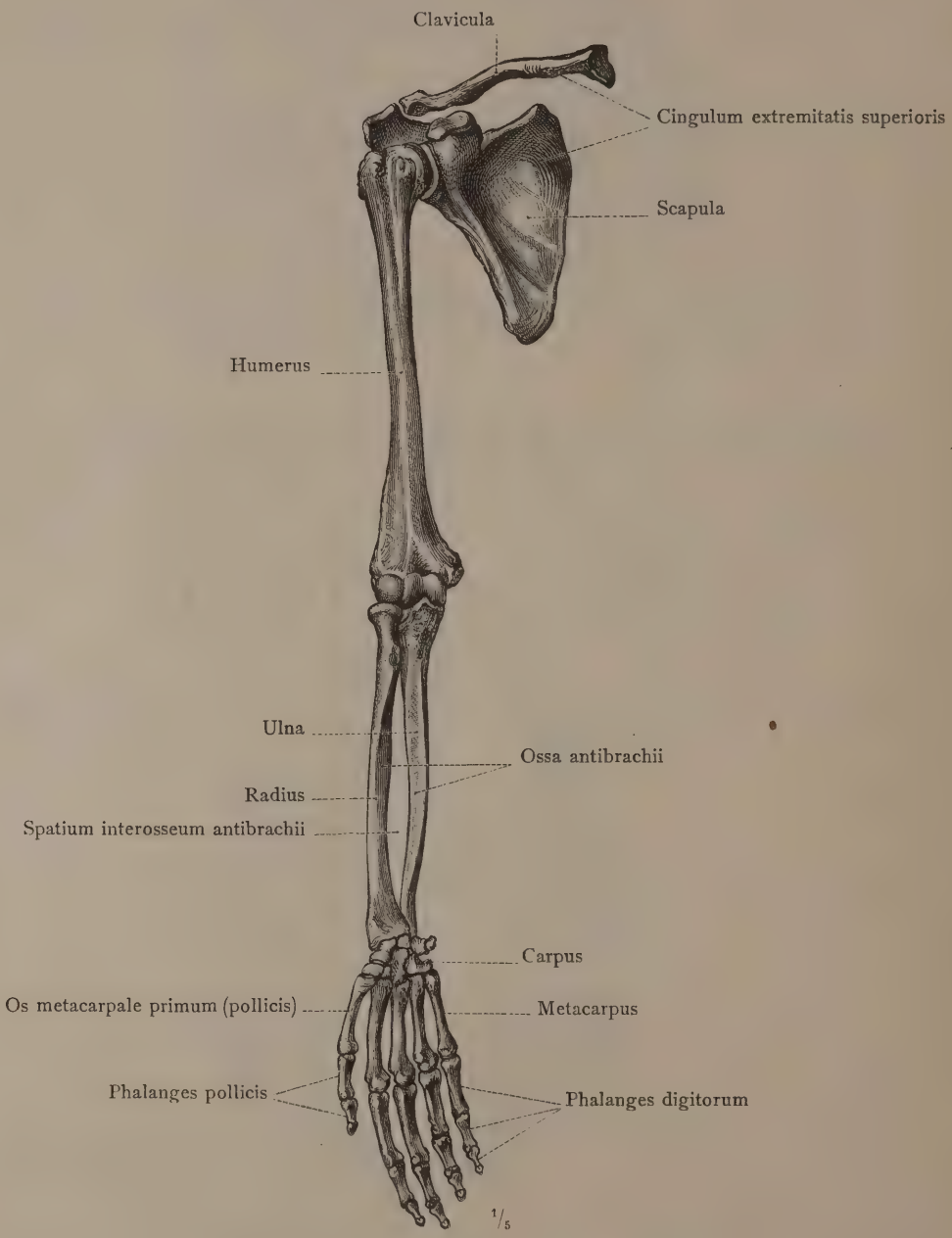

Fig. 231. Die Skeletteile der oberen Gliedmaßen.

Skeleton extremitatis superioris, das Skelett der oberen Gliedmaßen.

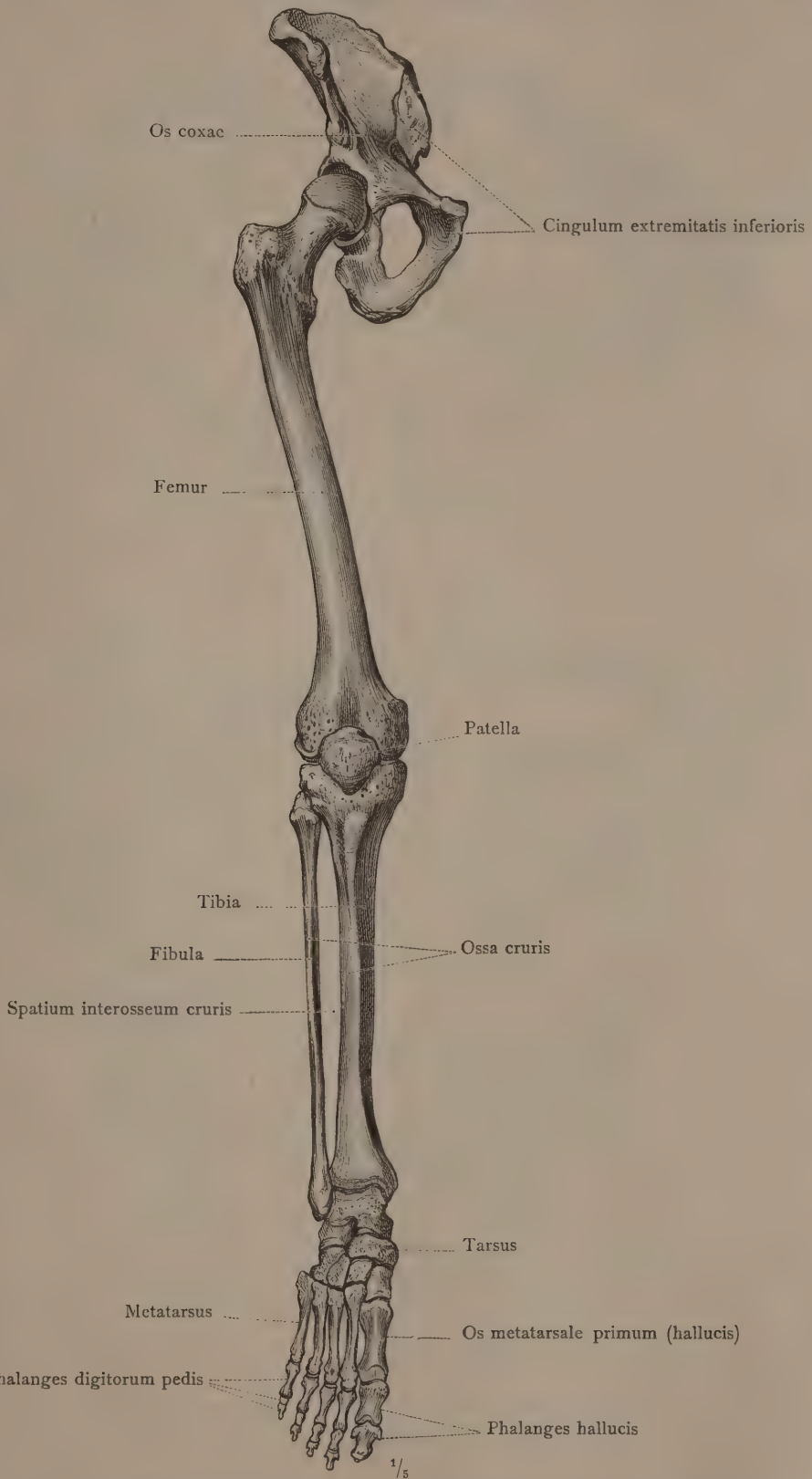

Fig. 232. Die Skeletteile der unteren Gliedmaßen.

Skeleton extremitatis inferioris, das Skelett der unteren Gliedmaßen.

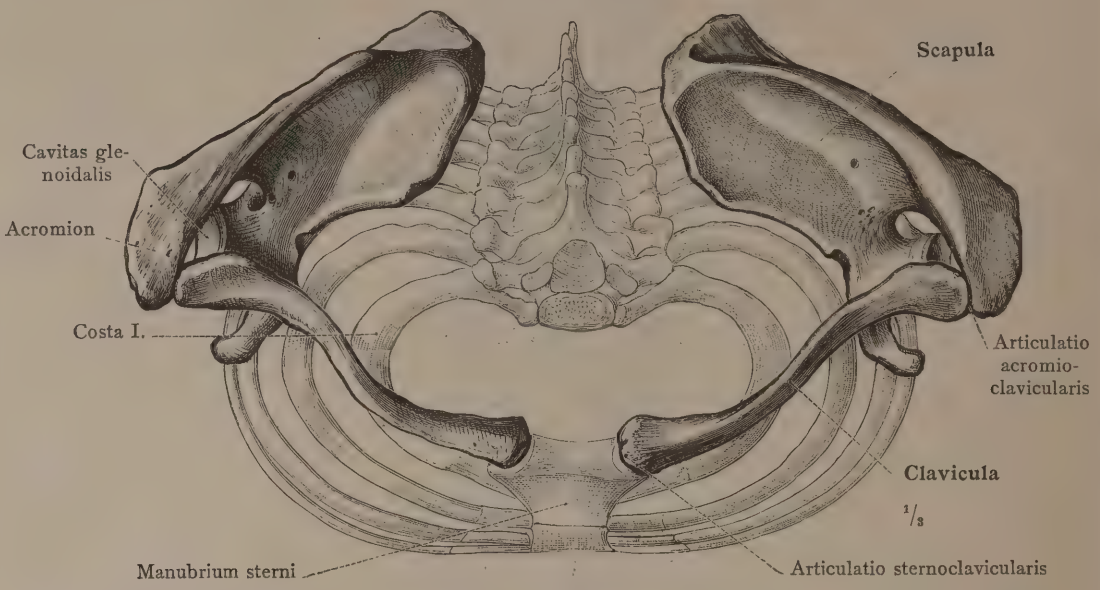

Fig. 233. Der Schultergürtel und sein Verhältnis zum Brustkorb. Ansicht von oben.

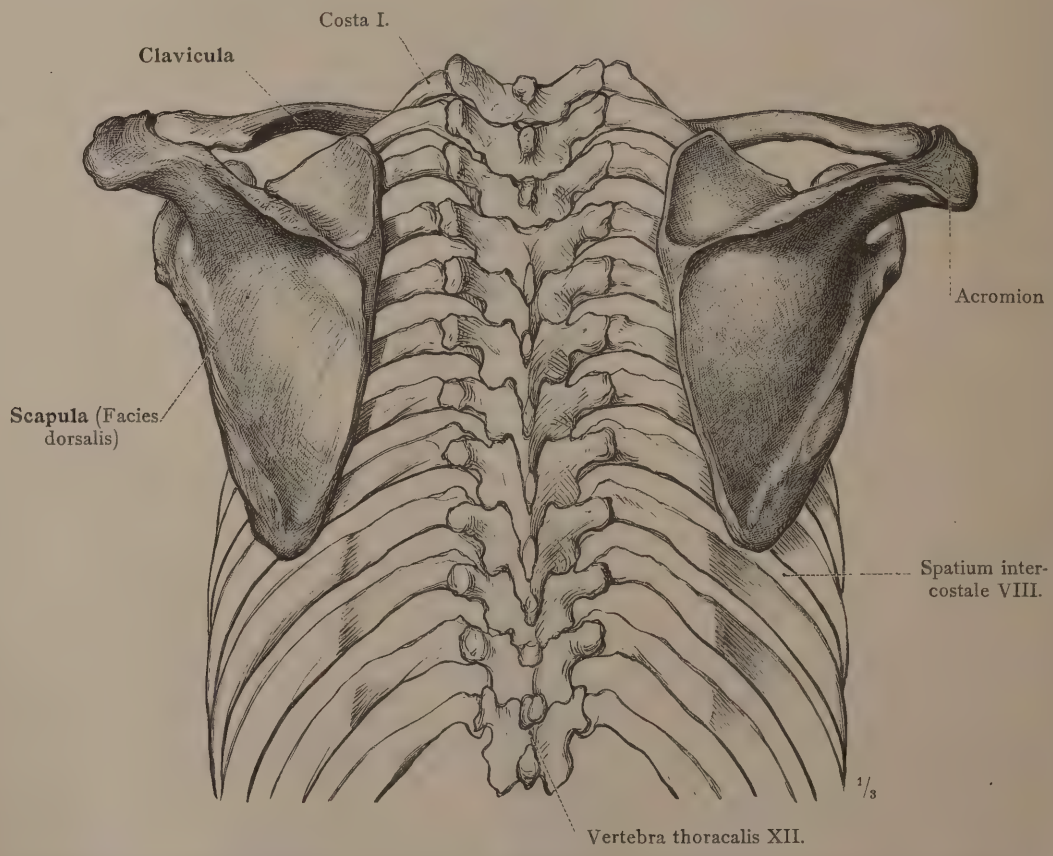

Fig. 234. Der Schultergürtel und sein Verhältnis zum Brustkorb. Ansicht von hinten.

Cingulum extremitatis superioris, Schultergürtel.

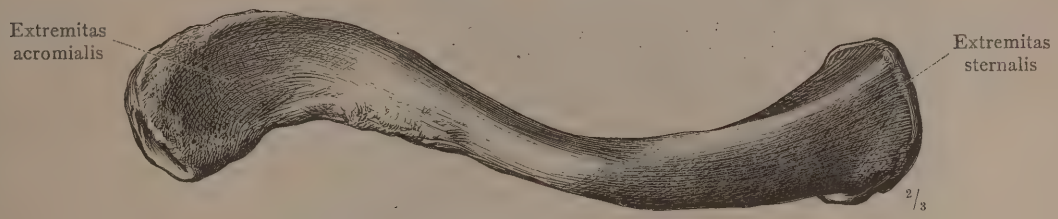

Fig. 235. Das rechte Schlüsselbein in der Ansicht von oben.

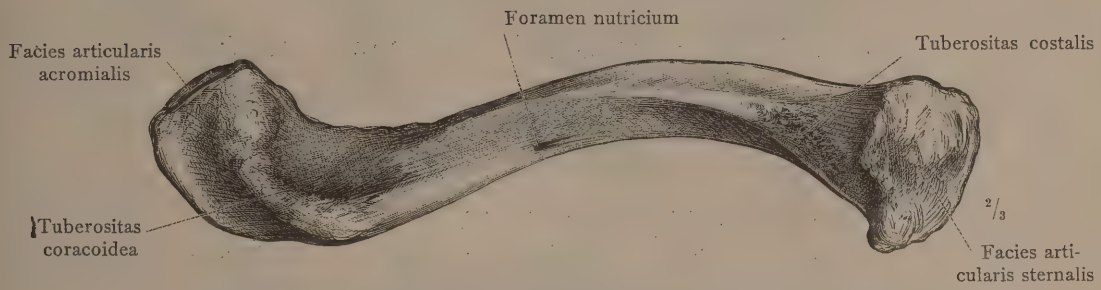

Fig. 236. Das rechte Schlüsselbein in der Ansicht von unten.

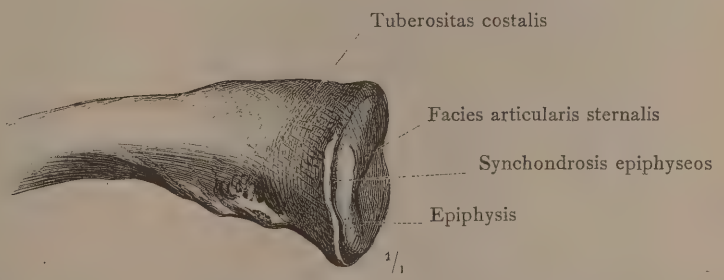

Fig. 237. Extremitas sternalis des rechten Schlüsselbeins eines 20 Jahre alten Mädchens mit Epiphyse. Ansicht von vorn.

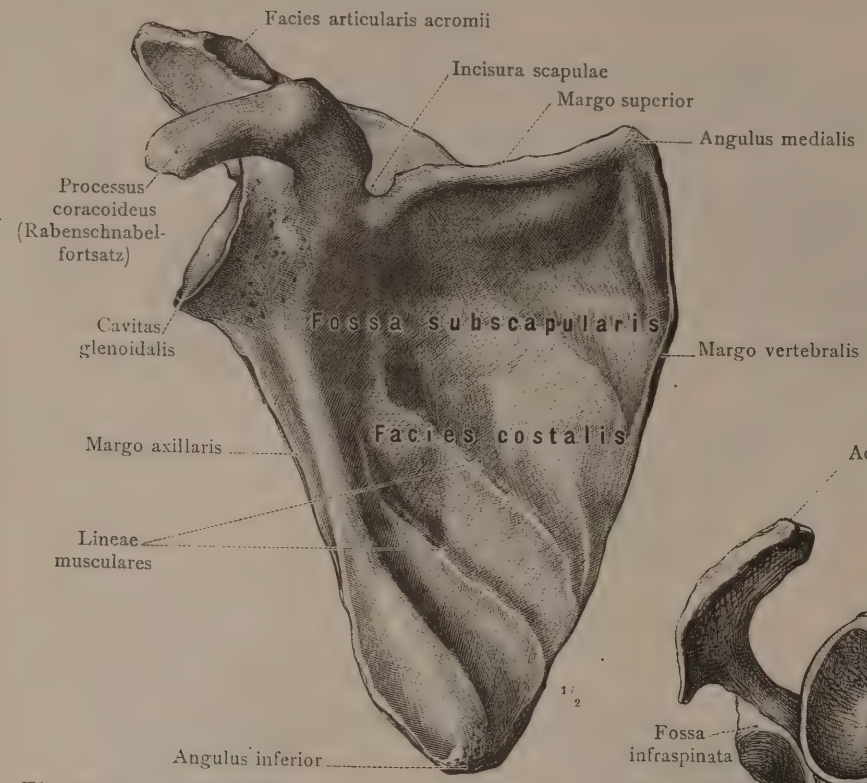

Fig. 238. Das rechte Schulterblatt in der Ansicht von vorn.

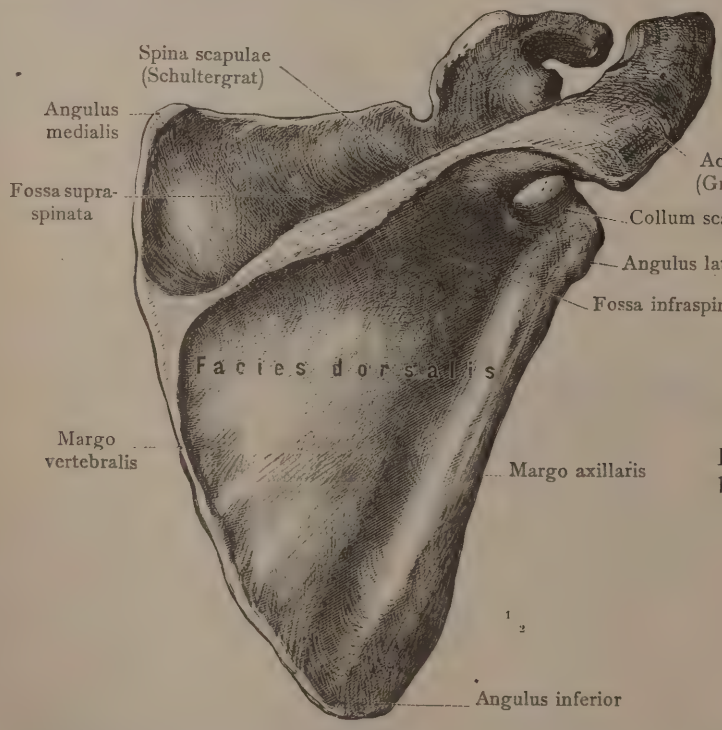

Fig. 239. Das rechte Schulterblatt in der Ansicht von hinten.

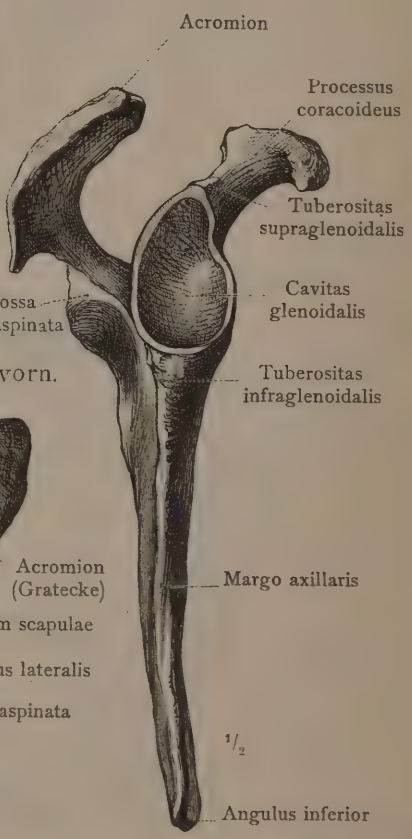

Fig. 240. Das rechte Schulterblatt von der lateralen Seite gesehen.

Scapula, Schulterblatt.

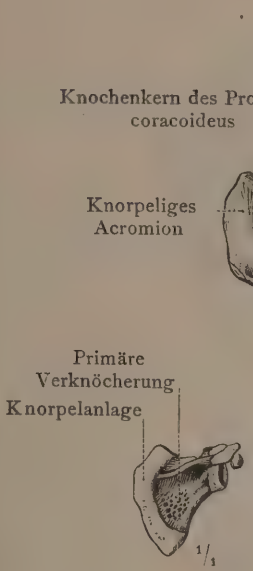

Fig. 241. Aus dem 5. Fötalmonat.

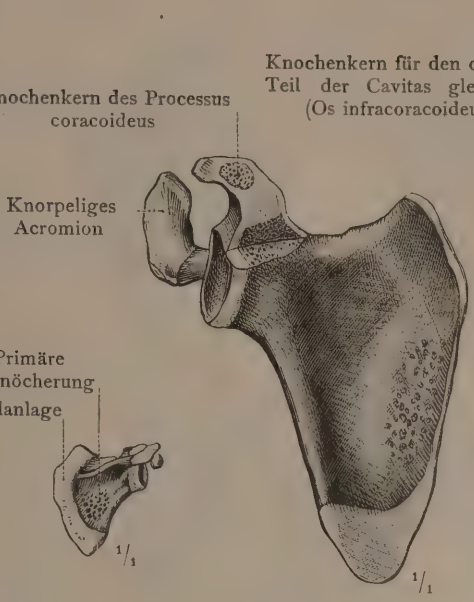

Fig. 242. Aus dem 2. Lebensjahre.

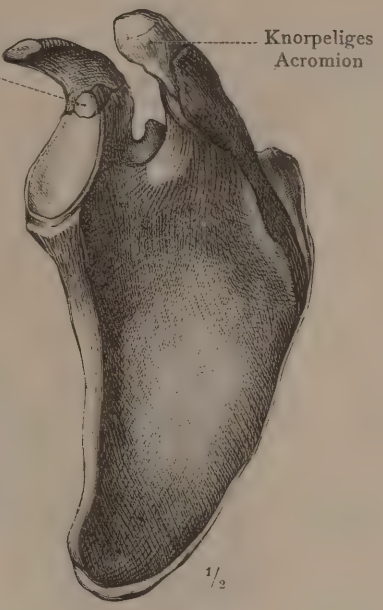

Fig. 243. Aus dem 15. Lebensjahre.

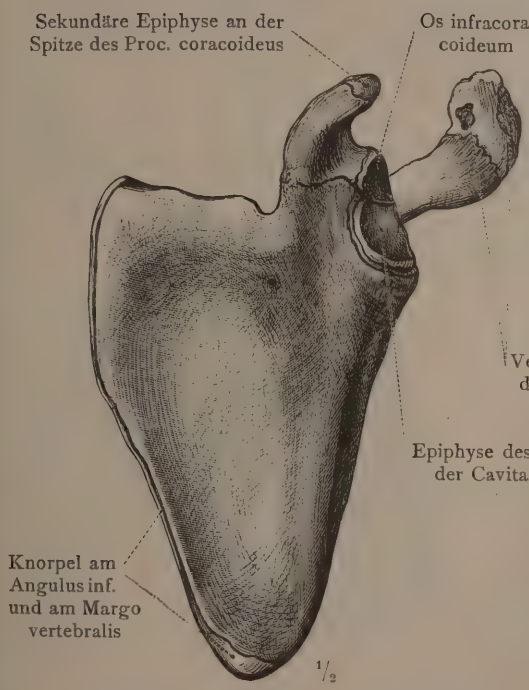

Fig. 244. Aus dem 17. Lebensjahre.

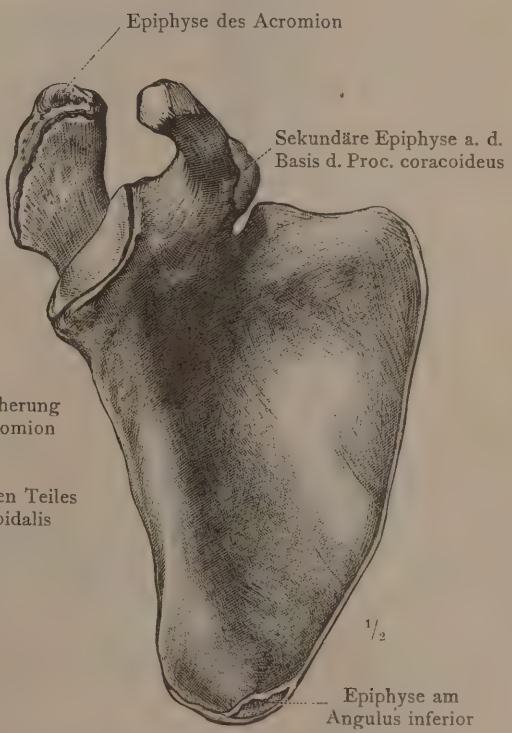

Fig. 245. Aus dem 19. Lebensjahre.

Entwicklung des Schulterblattes.

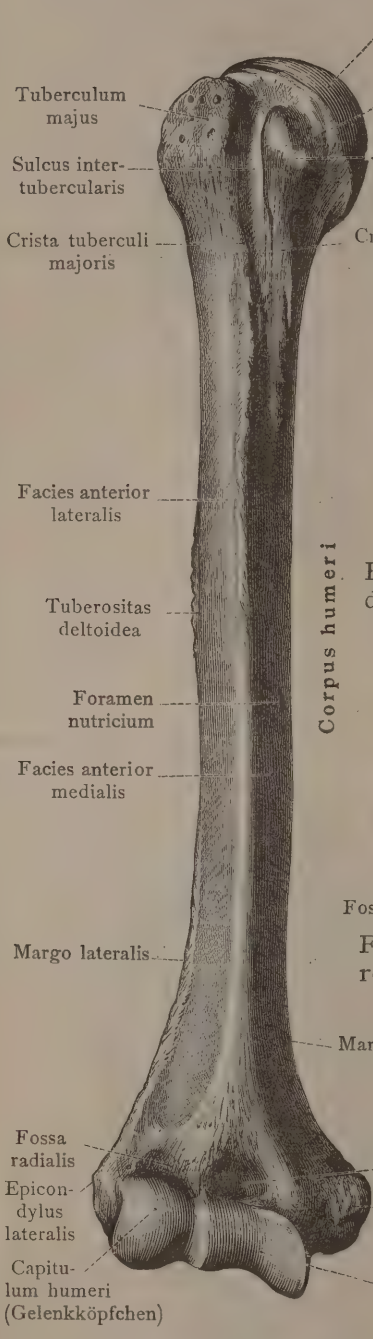

Fig. 246. Das rechte Oberarmbein in der Ansicht von vorn.

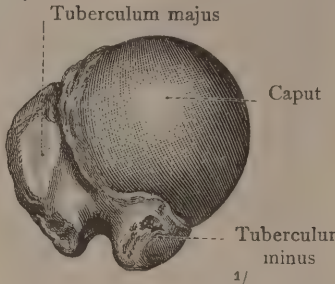

Fig. 248. Proximales Endstück des rechten Oberarmbeins in der Ansicht von oben.

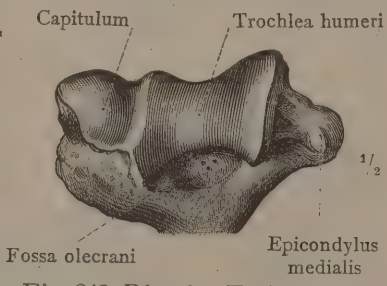

Fig. 249. Distales Endstück des rechten Oberarmbeins in der Ansicht von unten.

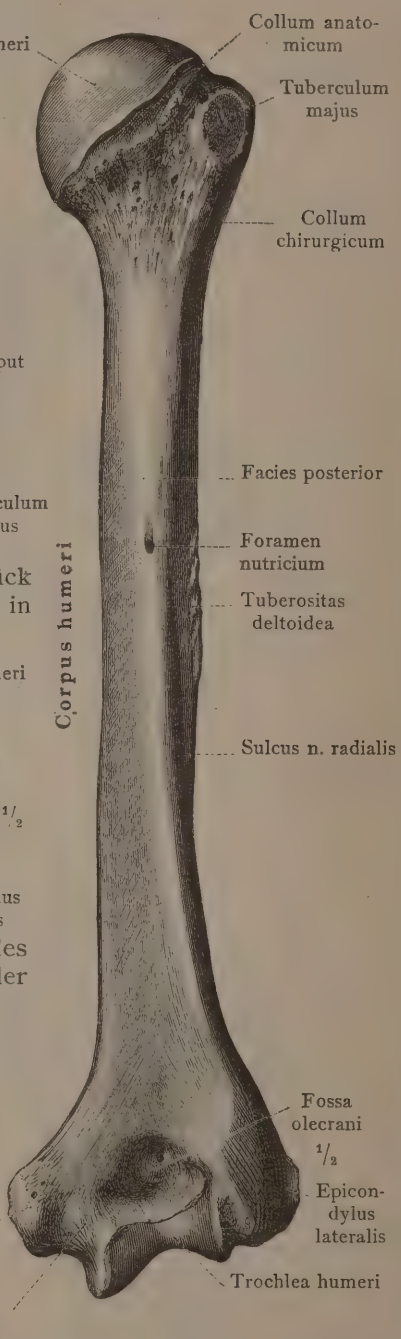

Fig. 247. Das rechte Oberarmbein in der Ansicht von hinten.

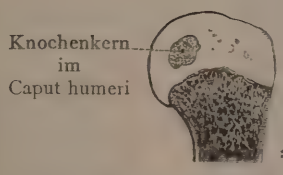

Fig. 250. Von einem 4 Monate alten Mädchen.

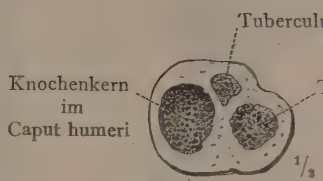

Fig. 252. Von einem 3 Jahre alten Knaben. (Horizontaler Durchschnitt.)

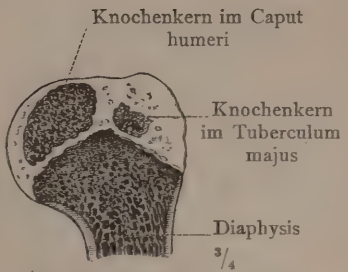

Fig. 251. Von einem 2 Jahre alten Knaben.

Die einzelnen Knochenkerne des proximalen Endstückes des Oberarmbeines.

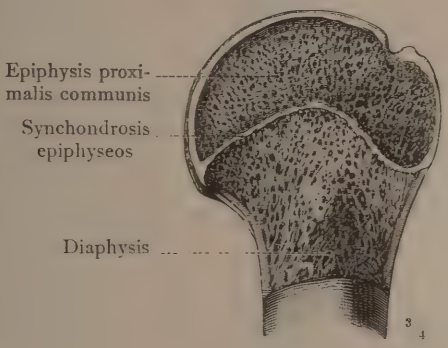

Fig. 253. Von einem 13 Jahre alten Knaben.

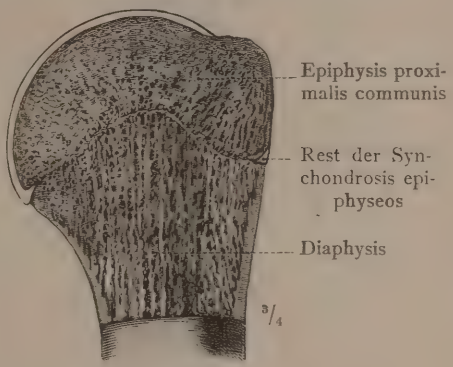

Fig. 254. Von einem 19 Jahre alten Mädchen.

Die gemeinschaftliche Epiphyse des proximalen Endstückes des Oberarmbeins.

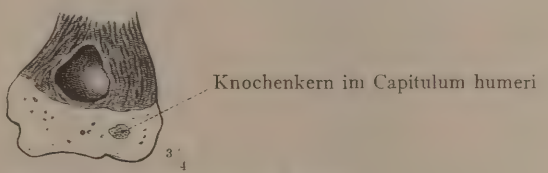

Fig. 255. Von einem 2½ Jahre alten Knaben.

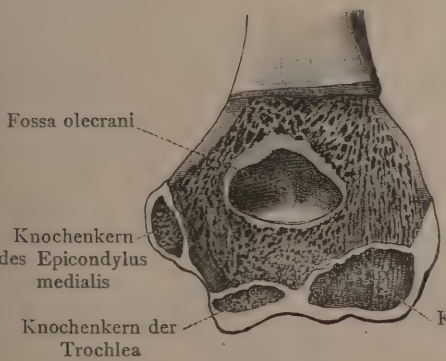

Fig. 256. Von einem 13 Jahre alten Knaben.

Fig. 257. Von einem 17 Jahre alten Knaben.

Die Epiphysen des distalen Endstückes des Oberarmbeins.

Entwicklung des Oberarmbeins.

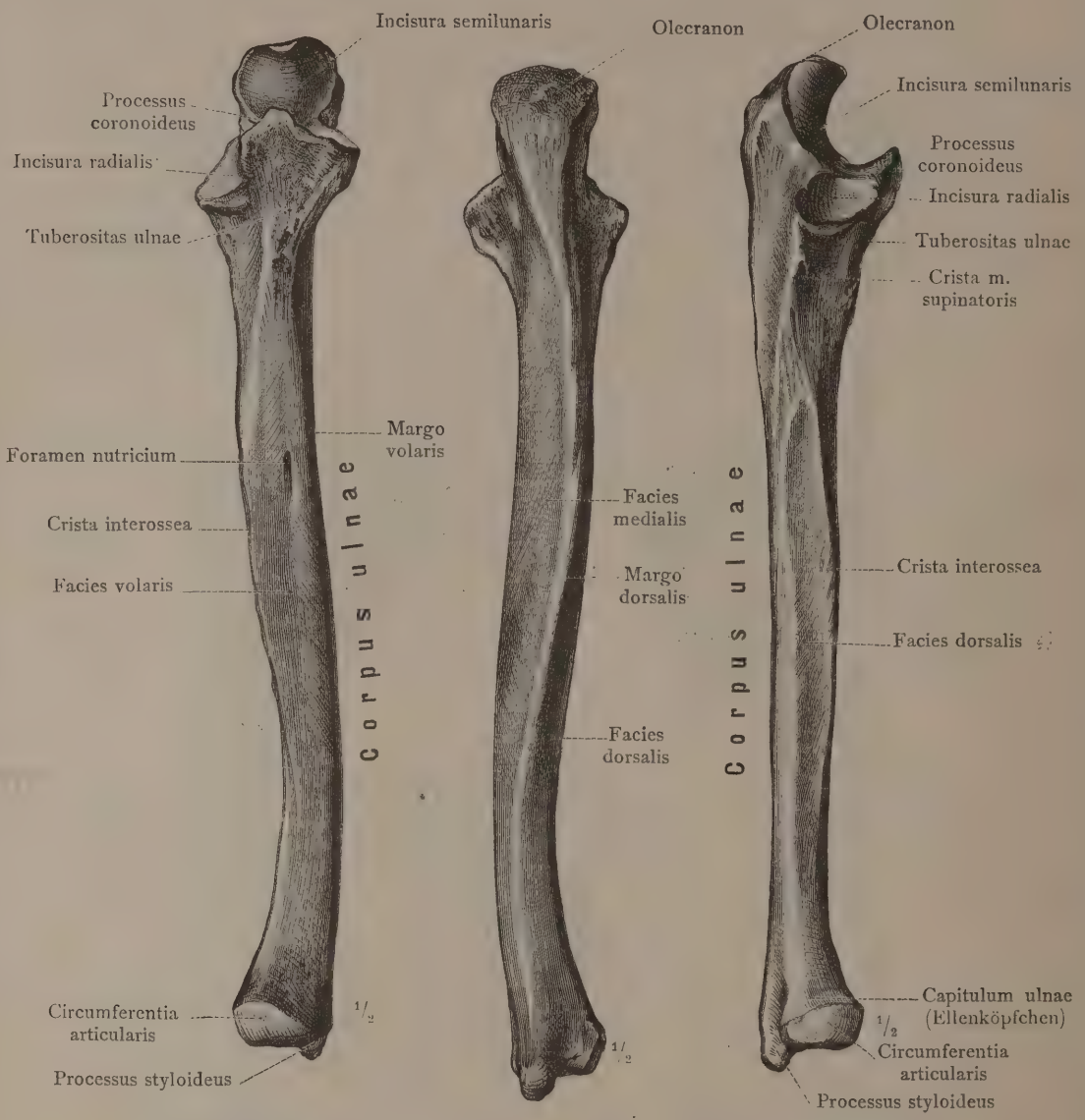

Fig. 258. Von der volaren Seite.

Fig. 259. Von der dorsalen Seite.

Fig. 260. Von der radialen Seite.

Ulna, die Elle (von rechts).

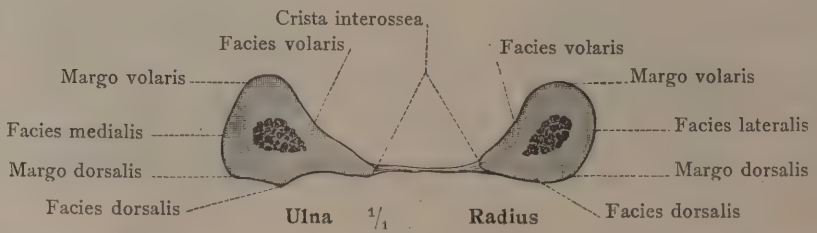

Fig. 261. Querdurchschnitt durch die Mittelstücke der Ulna und des Radius.

Ossa antibrachii, die Knochen des Unterarms.

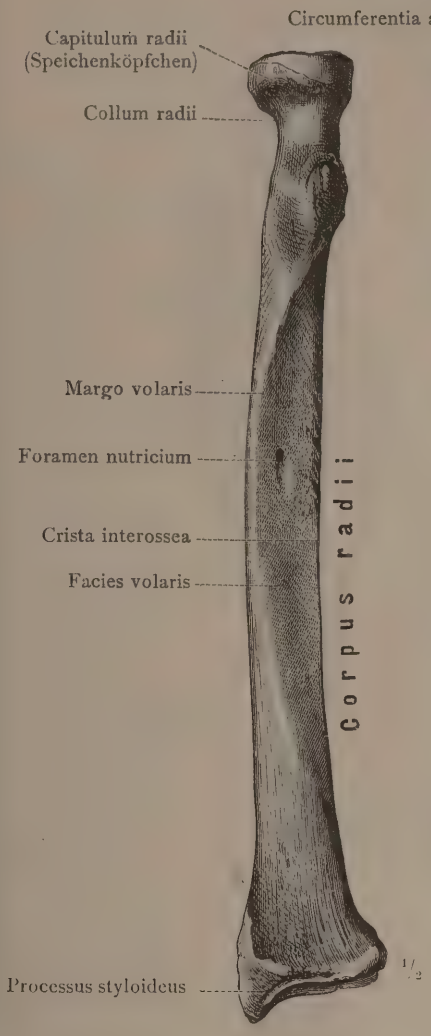

Fig. 262. Von der volaren Seite.

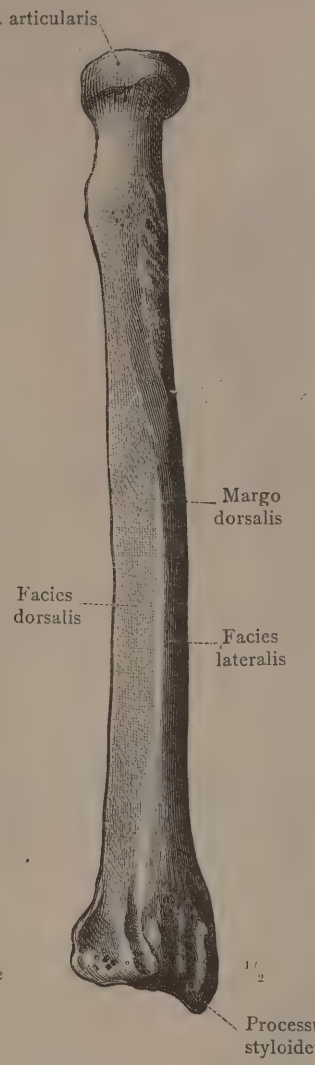

Fig. 263. Von der dorsalen Seite.

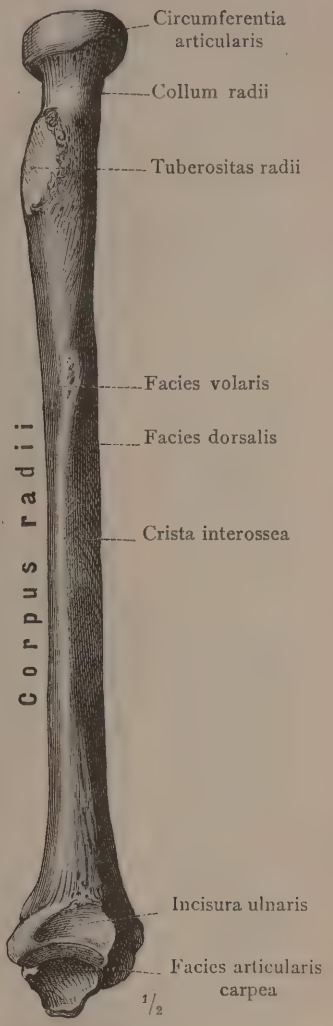

Fig. 264. Von der ulnaren Seite.

Radius, die Speiche (von rechts).

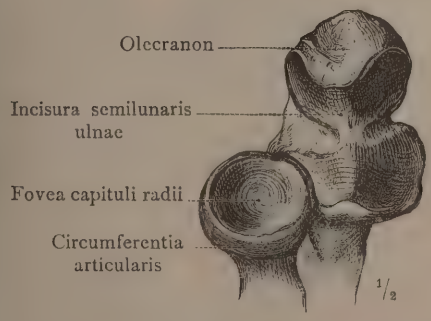

Fig. 265. Die proximalen Endstücke der rechten Unterarmknochen von oben gesehen.

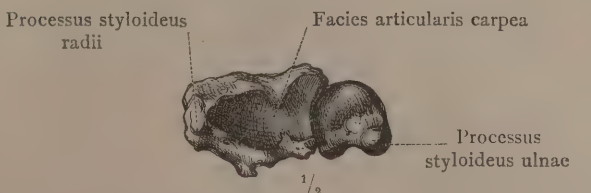

Fig. 266. Die distalen Endstücke der rechten Unterarmknochen von unten gesehen.

Ossa antibrachii, die Knochen des Unterarms.

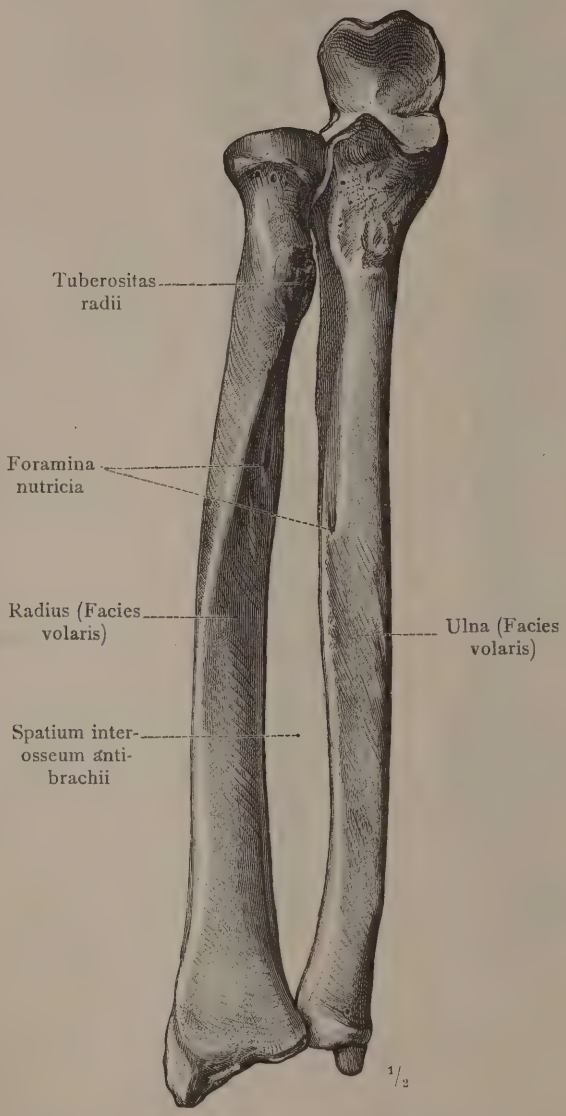

Fig. 267. Die rechten Unterarmknochen in Supinationsstellung.

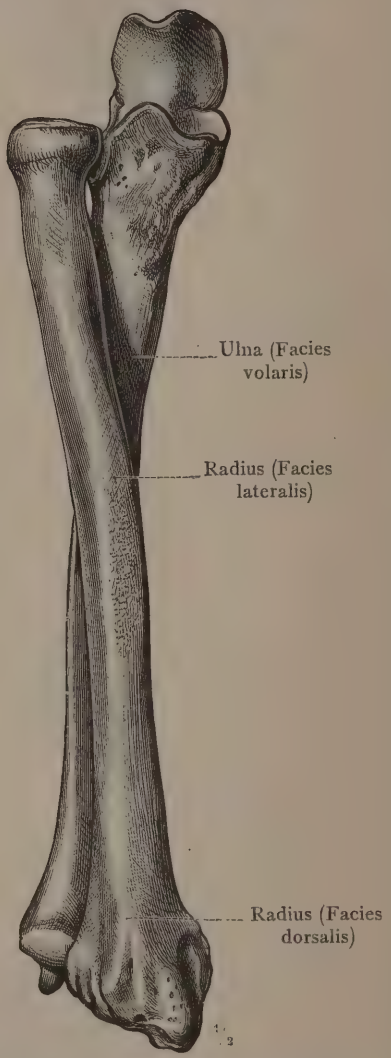

Fig. 268. Die rechten Unterarmknochen in Pronationsstellung.

Der Unterarmknochen in Supinations- und Pronationsstellung.

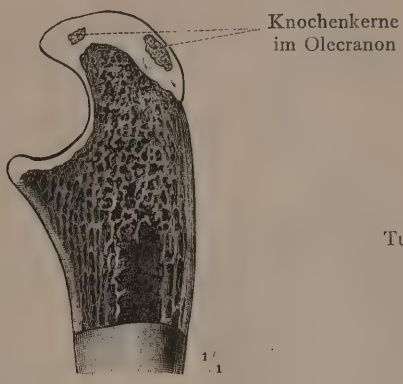

Fig. 269. Von einem 13 Jahre alten Knaben.

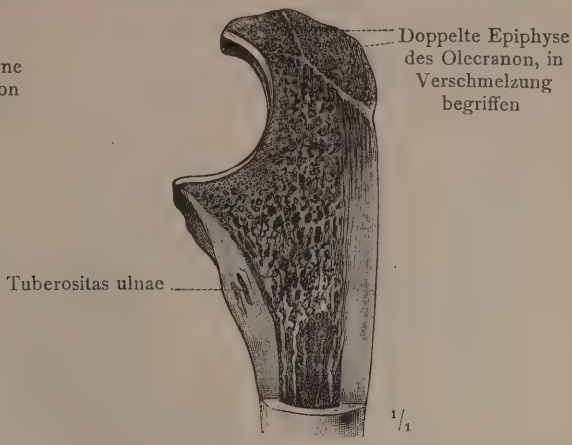

Fig. 270. Von einem 17 Jahre alten Knaben.

Die Epiphysenbildung im proximalen Endstück der Elle.

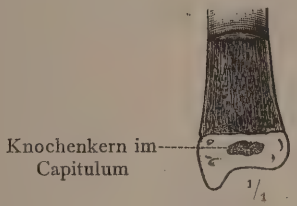

Fig. 271. Von einem 6 Jahre alten Mädchen.

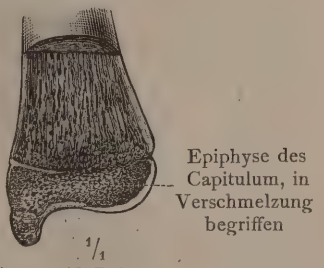

Fig. 272. Von einem 19 Jahre alten Knaben.

Die Epiphysenbildung im distalen Endstück der Elle.

Fig. 273. Von einem 3 Jahre alten Knaben.

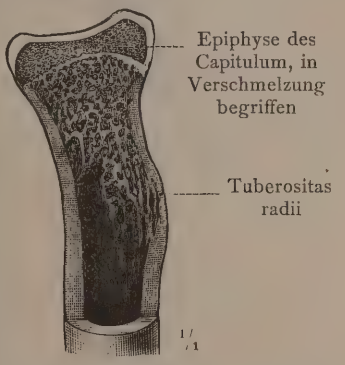

Fig. 274. Von einem 17 Jahre alten Knaben.

Die Epiphysenbildung im proximalen Endstück der Speiche.

Fig. 275. Von einem 2 Jahre alten Mädchen.

Fig. 276. Von einem 19 Jahre alten Knaben.

Die Epiphysenbildung im distalen Endstück der Speiche.

Entwicklung der Unterarmknochen.

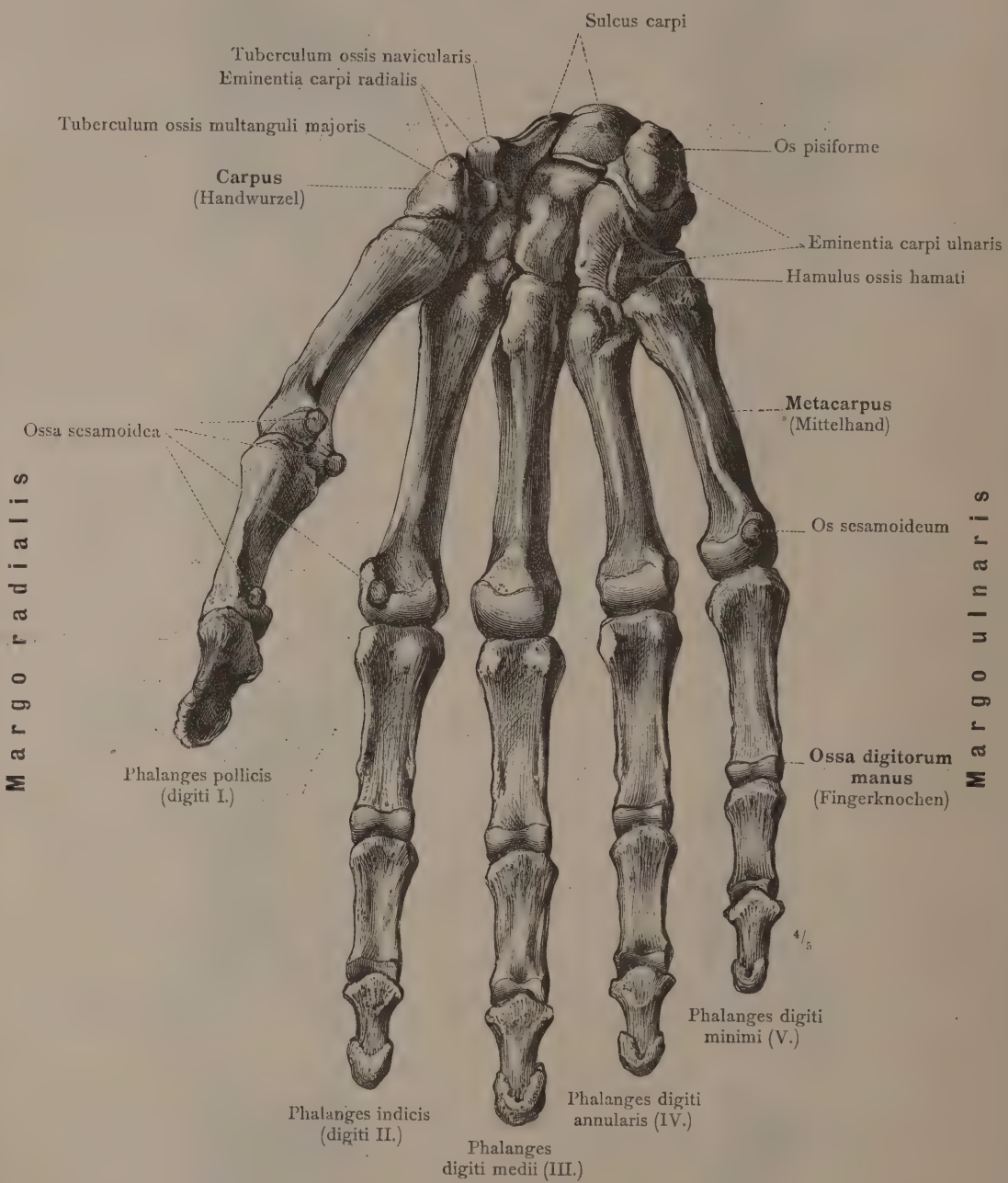

Fig. 277. Das Skelett der rechten Hand von der volaren Seite gesehen (Facies volaris).

Skeleton manus, Skelett der Hand.

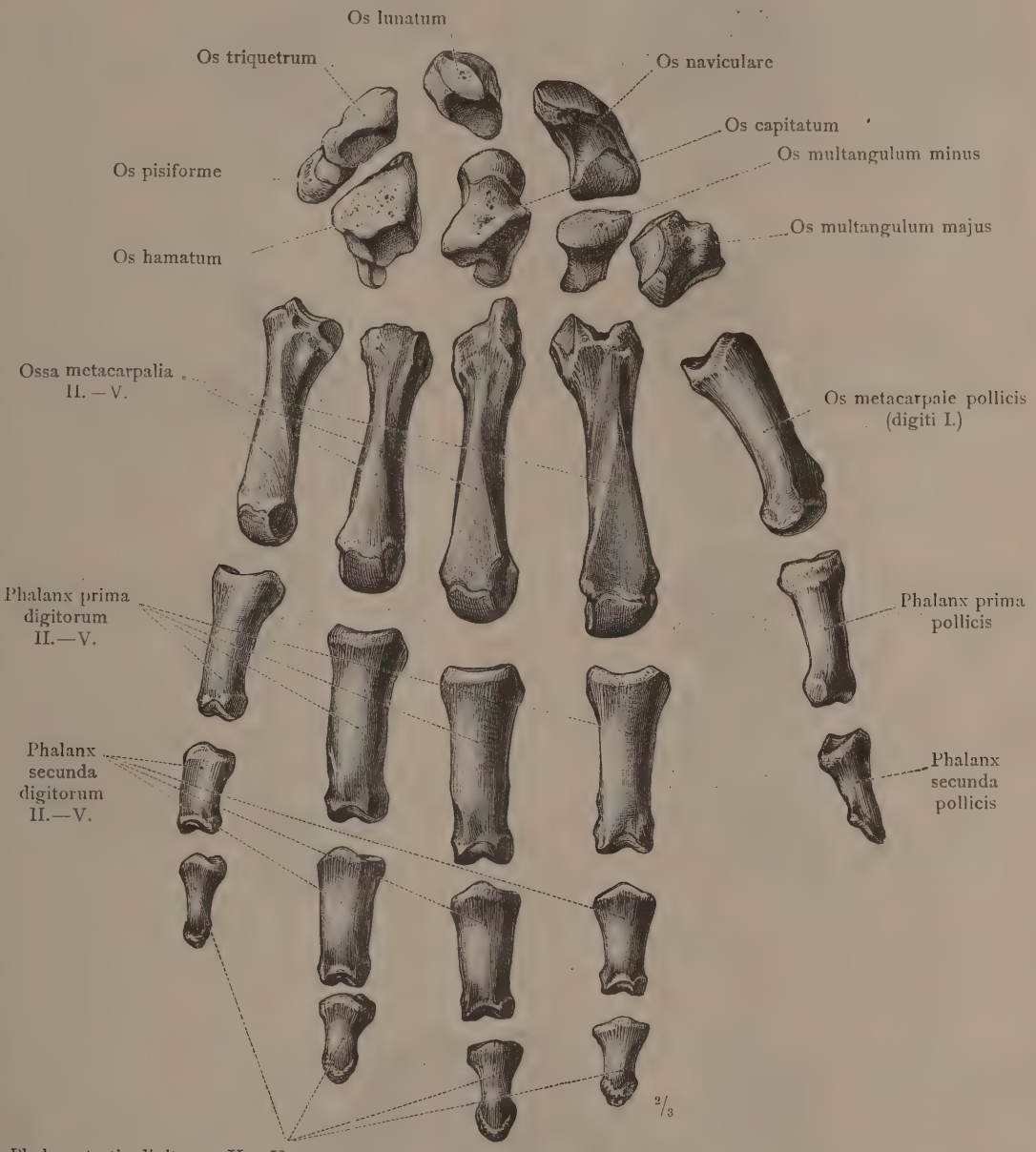

Fig. 278. Die Knochen der rechten Hand von der dorsalen Seite gesehen (Facies dorsalis).

Skeleton manus, Skelett der Hand.

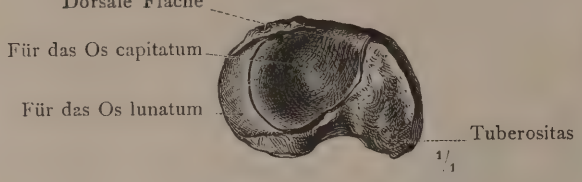

Fig. 279. Distale Seite.

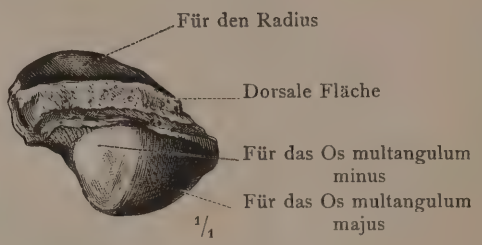

Fig. 280. Dorsale Seite.

Os naviculare manus, das Kahnbein der Hand (von rechts).

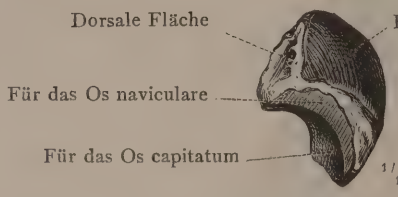

Fig. 281. Radiale Seite.

Fig. 282. Ulnare Seite.

Os lunatum, das Mondbein (von rechts).

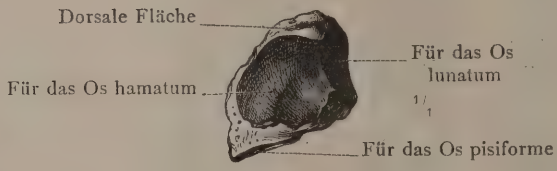

Fig. 283. Radiale Seite.

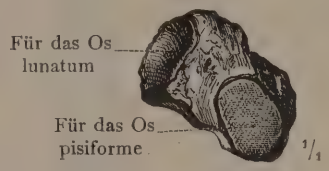

Fig. 284. Volare Seite.

Os triquetrum, das dreieckige Bein (von rechts).



Fig. 285. Volare Seite.

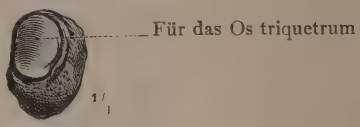

Fig. 286. Dorsale Seite.

Os pisiforme, das Erbsenbein (von rechts).

Fig. 287. Die rechte Handwurzel mit Os centrale von der dorsalen Seite gesehen.

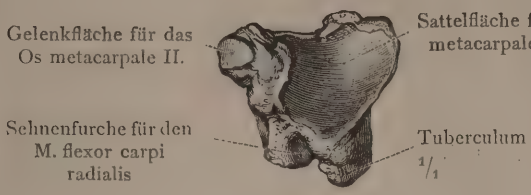

Fig. 288. Distale Seite.

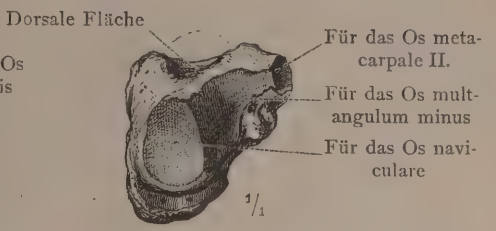

Fig. 289. Ulnare Seite.

Os multangulum majus, das große vielwinkelige Bein (von rechts).

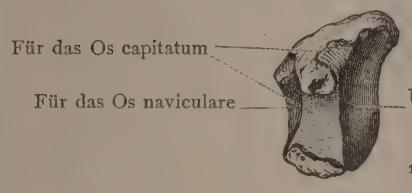

Fig. 290. Ulnare Seite.

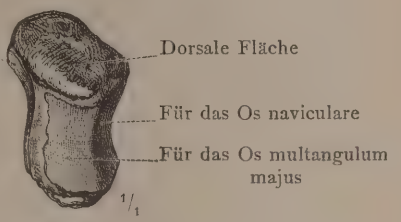

Fig. 291. Radiale Seite.

Os multangulum minus, das kleine vielwinkelige Bein (von rechts).

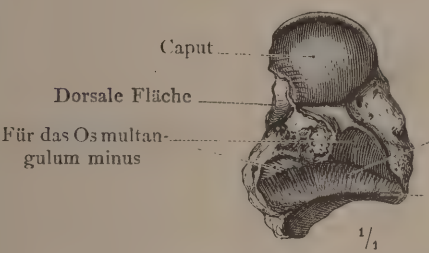

Fig. 292. Radiale Seite.

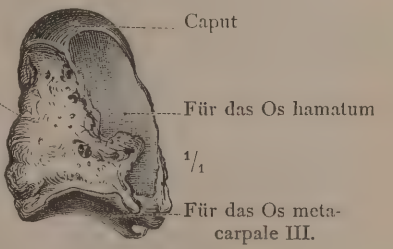

Fig. 293. Ulnare Seite.

Os capitatum, das Kopfbein (von rechts).

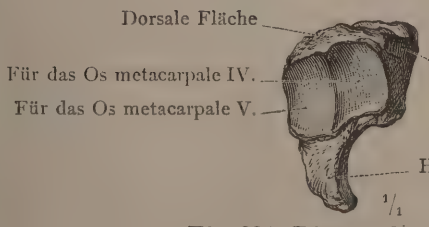

Fig. 294. Distale Seite.

Fig. 295. Proximale Seite.

Os hamatum, das Hakenbein (von rechts).

Ossa carpi, Handwurzelknochen. — Distale Reihe.

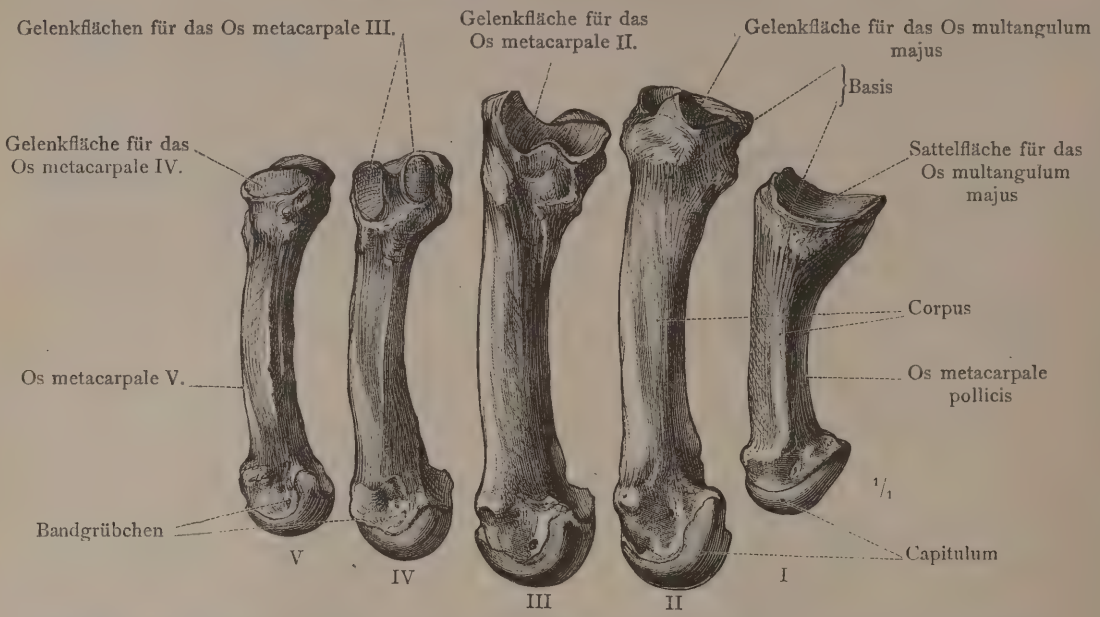

Fig. 296. Die fünf Mittelhandknochen der rechten Hand von der radialen Seite gesehen.

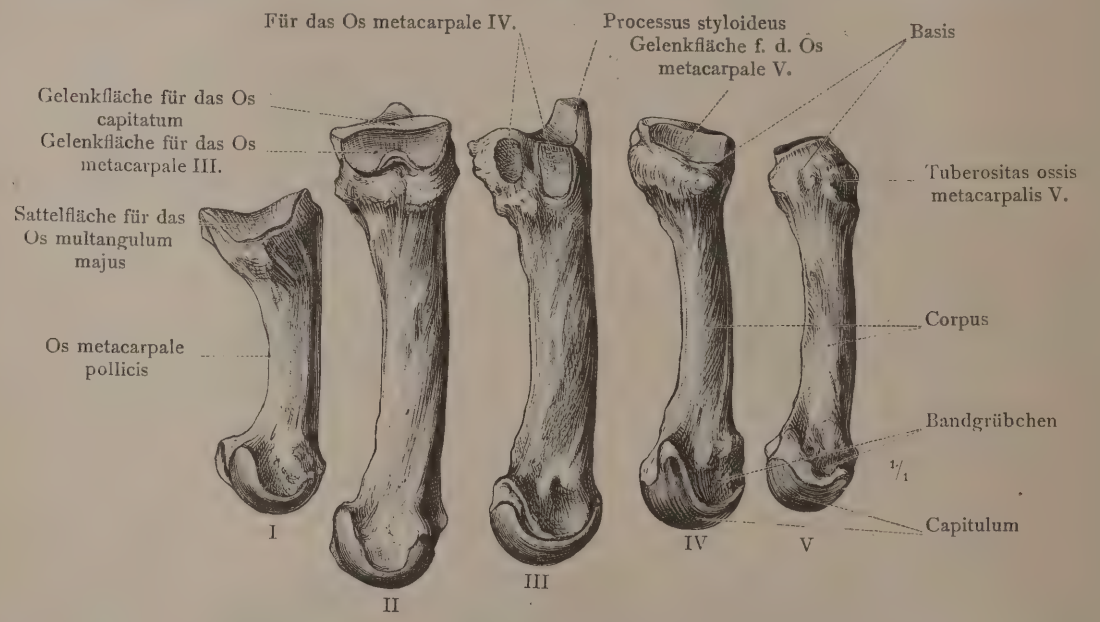

Fig. 297. Die fünf Mittelhandknochen der rechten Hand von der ulnaren Seite gesehen.

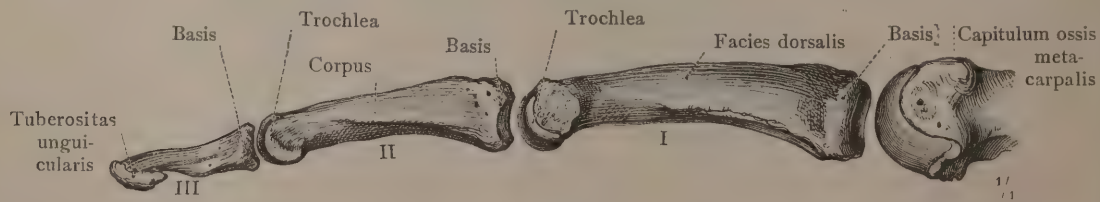

Fig. 298. Die Knochen des rechten Zeigefingers von der radialen Seite gesehen (Margo radialis digiti secundi).

Ossa metacarpalia und Phalanges digitorum manus, Mittelhandknochen und Fingerknochen.

Fig. 299. Aus dem 2. Lebensjahre.

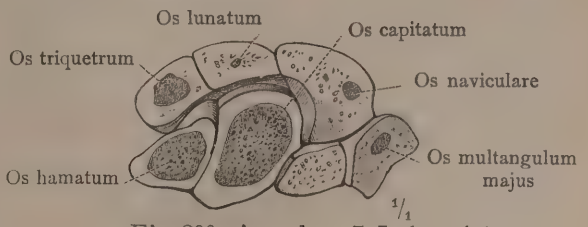

Fig. 300. Aus dem 7. Lebensjahre.

Die Knochenkerne der Handwurzelknochen.
(Durchschnitte parallel der dorsalen Fläche.)

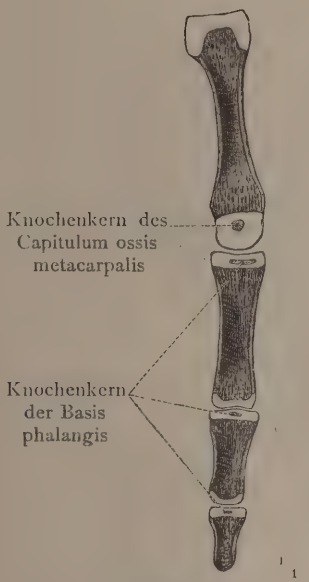

Fig. 301. Mittelfinger in dem 2. Lebensjahre.

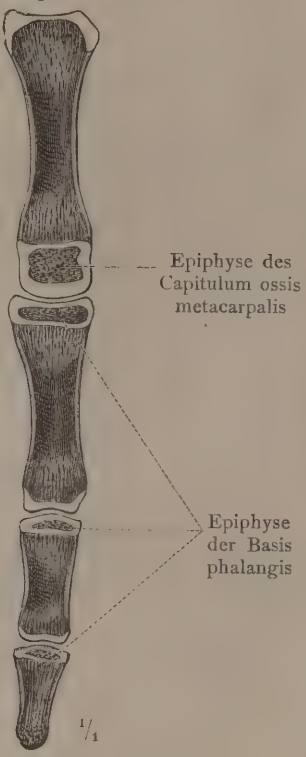

Fig. 302. Mittelfinger im 7. Lebensjahre.

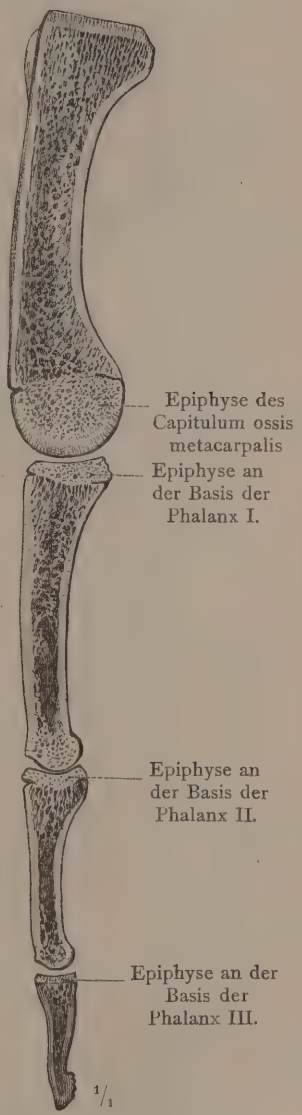

Fig. 303. Epiphysen des Mittelfingers, in Verschmelzung begriffen. Aus dem 17. Lebensjahre.

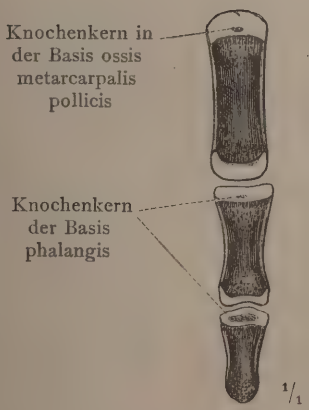

Fig. 304. Knochen des Daumens im 4. Lebensjahre.

Fig. 305. Mittelhandknochen des Daumens im 18. Lebensjahre.

Entwicklung der Knochen der Hand.

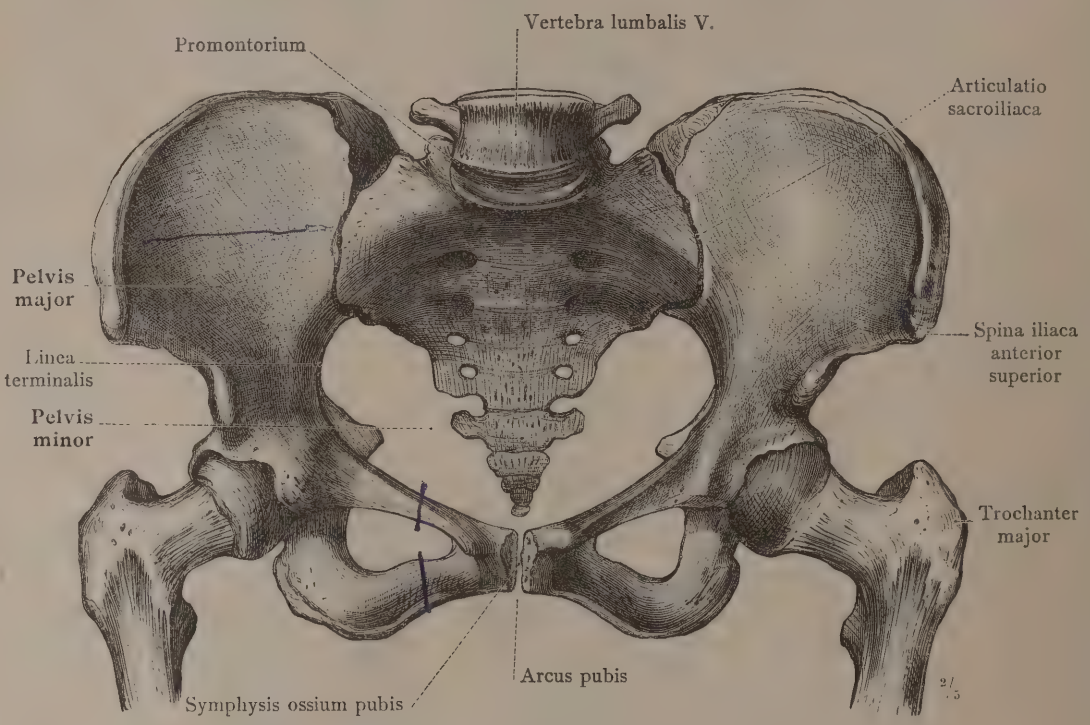

Fig. 306. Pelvis muliebris, das weibliche Becken. Ansicht von vorn.

Die Zusammensetzung des Beckens, Pelvis, durch das Kreuz- und Steißbein und durch die beiden Hüftbeine, Ossa coxae. Von den letzteren bilden die beiden Darmbeine, Ossa ilium, mit der Basis des Kreuzbeins das große Becken, Pelvis major, während die Schambeine, Ossa pubis, und die Sitzbeine, Ossa ischii, mit dem Kreuzbein und dem Steißbein das kleine Becken, Pelvis minor, zusammensetzen. Die Grenze zwischen dem großen und kleinen Becken wird durch den Beckeneingang, Apertura pelvis (minoris) superior, dargestellt, dessen Konturen durch die Linea terminalis gebildet werden. Arcus pubis, Schambogen.

Mit Rücksicht auf die Anfügung der unteren Gliedmaßen an den Rumpf erscheint das Becken als Cingulum extremitatis inferioris.

Cingulum extremitatis inferioris, Beckengürtel.

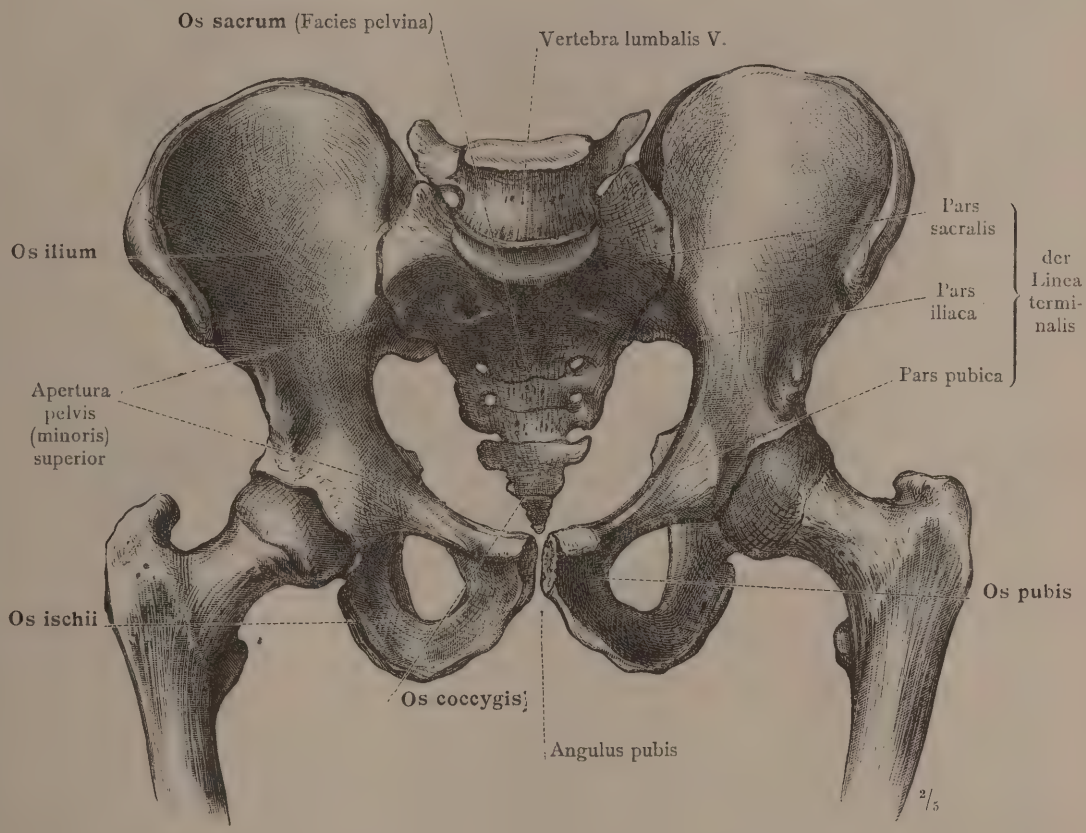

Fig. 307. Pelvis virilis, das männliche Becken. Ansicht von vorn.
Das große und kleine Becken, Pelvis major und Pelvis minor. Die Einteilung der Linea terminalis entsprechend den Knochen, entlang welchen sie verläuft, in eine Pars sacralis, eine Pars iliaca und eine Pars pubica. Angulus pubis, Schamwinkel.

Cingulum extremitatis inferioris, Beckengürtel.

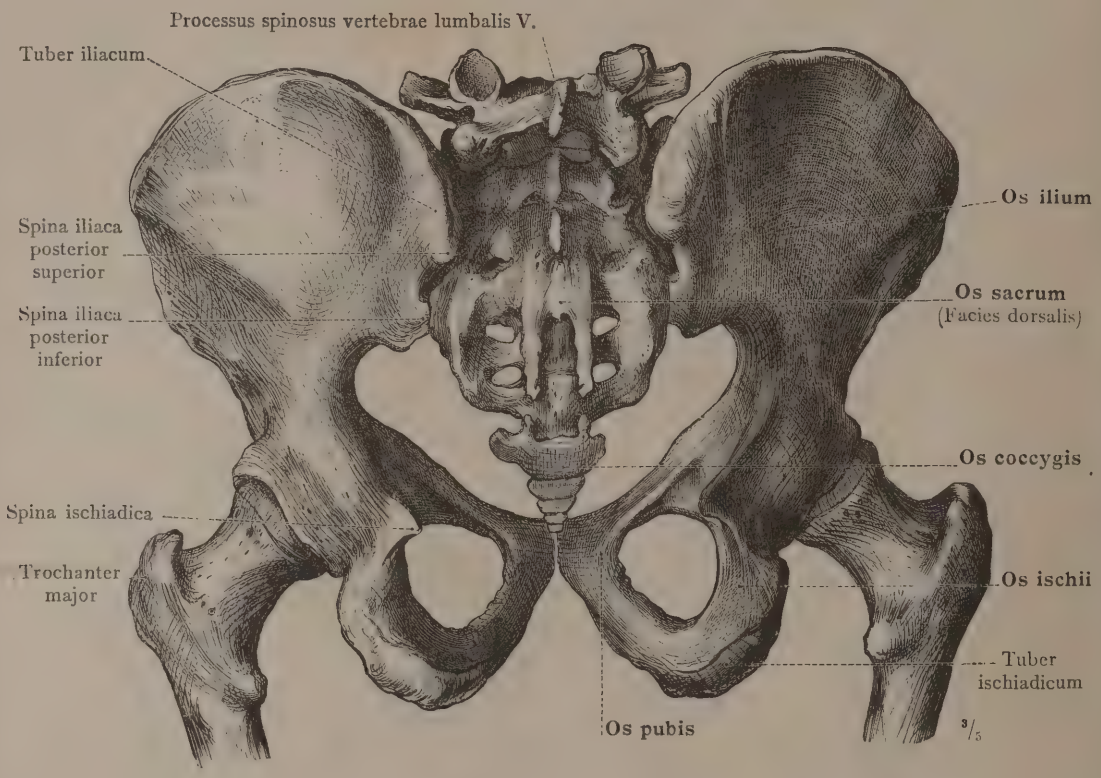

Fig. 308. Pelvis virilis, das männliche Becken. Ansicht von hinten.

Der Beckenausgang, Apertura pelvis (minoris) inferior; er erscheint an dem knöchernen Becken auf beiden Seiten durch den unteren Rand des Scham- und Sitzbeines und durch die beiden Hüftbeinausschnitte, Incisurae ischiadicae, major und minor, umgrenzt, während hinten die Ränder des vortretenden Teiles des Kreuzbeins und des Steißbeins seinen Rahmen bilden. Indem sich aber jederseits zwei von dem Kreuz- und Steißbein ausgehende, starke Bänder, die Ligg. sacrotuberosum und sacrospinosum (vgl. die Bänderlehre), über die Hüftbeinausschnitte hinspannen und so die hintere und seitliche Wand des kleinen Beckens ergänzen, werden die Hüftbeinausschnitte in die Wand des Beckens einbezogen und der Beckenausgang sehr erheblich eingeengt.

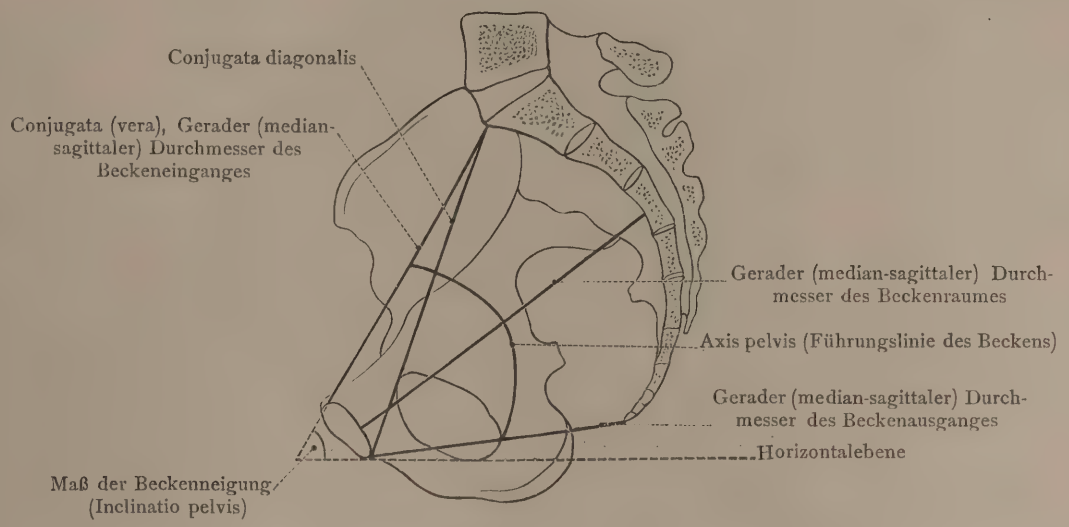

Fig. 309. Die median-sagittalen (geraden) Durchmesser des kleinen Beckens.

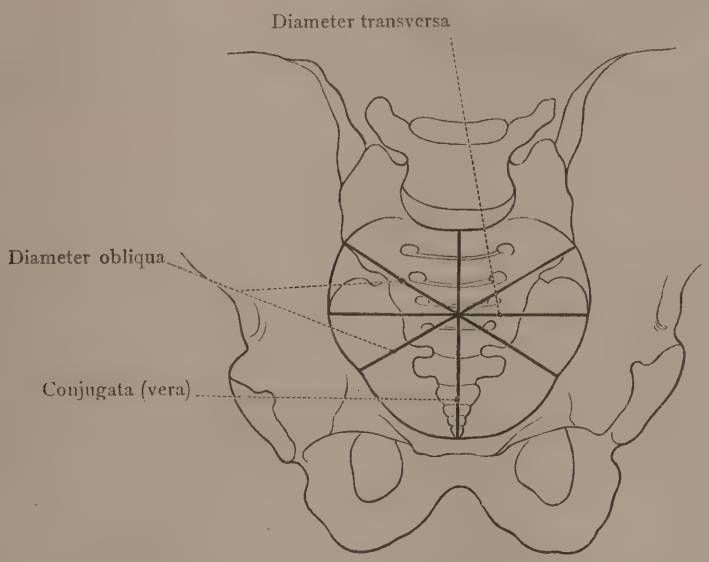

Fig. 310. Die Durchmesser des Beckeneinganges, der Apertura pelvis superior.

Die wichtigsten Durchmesser des kleinen Beckens.

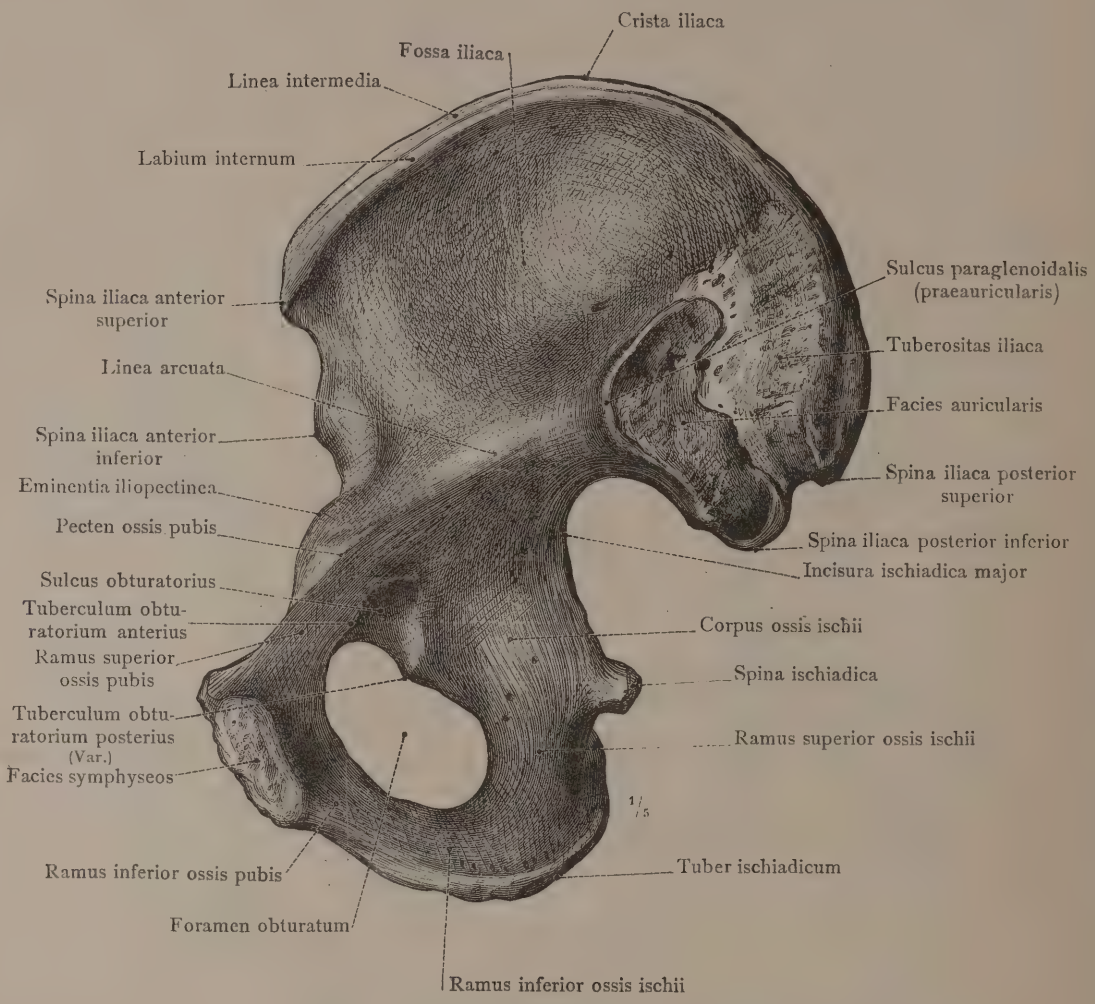

Fig. 311. Das rechte Hüftbein. Innere Seite.

Von dem oberen Teil des Hüftbeins, dem Darmbein, Os ilium, ist dem Beschauer die leicht vertiefte Darmbeingrube, Fossa iliaca, ferner die zur gelenkigen Verbindung mit dem Kreuzbein dienende ohrförmige Fläche, Facies auricularis, endlich die mediale Seite des Darmbeinhöckers, Tuber iliacum, mit ihrer Rauhigkeit, Tuberositas iliaca, zugekehrt. Oben der Darmbeinkamm, Crista iliaca, mit seiner vorderen und hinteren Ecke, dem vorderen und hinteren oberen Darmbeinstachel, Spina iliaca anterior superior und Spina iliaca posterior superior. Am vorderen Rand des Darmbeins der vordere untere, am hinteren Rand der hintere untere Darmbeinstachel. Der obere und der untere Schambeinast, Ramus superior und Ramus inferior ossis pubis, sowie der obere und der untere Sitzbeinast, Ramus superior und Ramus inferior ossis ischii, sind von der inneren, dem Beckenraum zugewendeten Seite zu sehen. Durch sie wird das Hüftbeinloch, Foramen obturatum, umrahmt. Als mediale Endfläche des Schambeins erscheint die Schoßfugenfläche, Facies symphyseos, zur Verbindung mit dem Schambein der anderen Seite bestimmt.

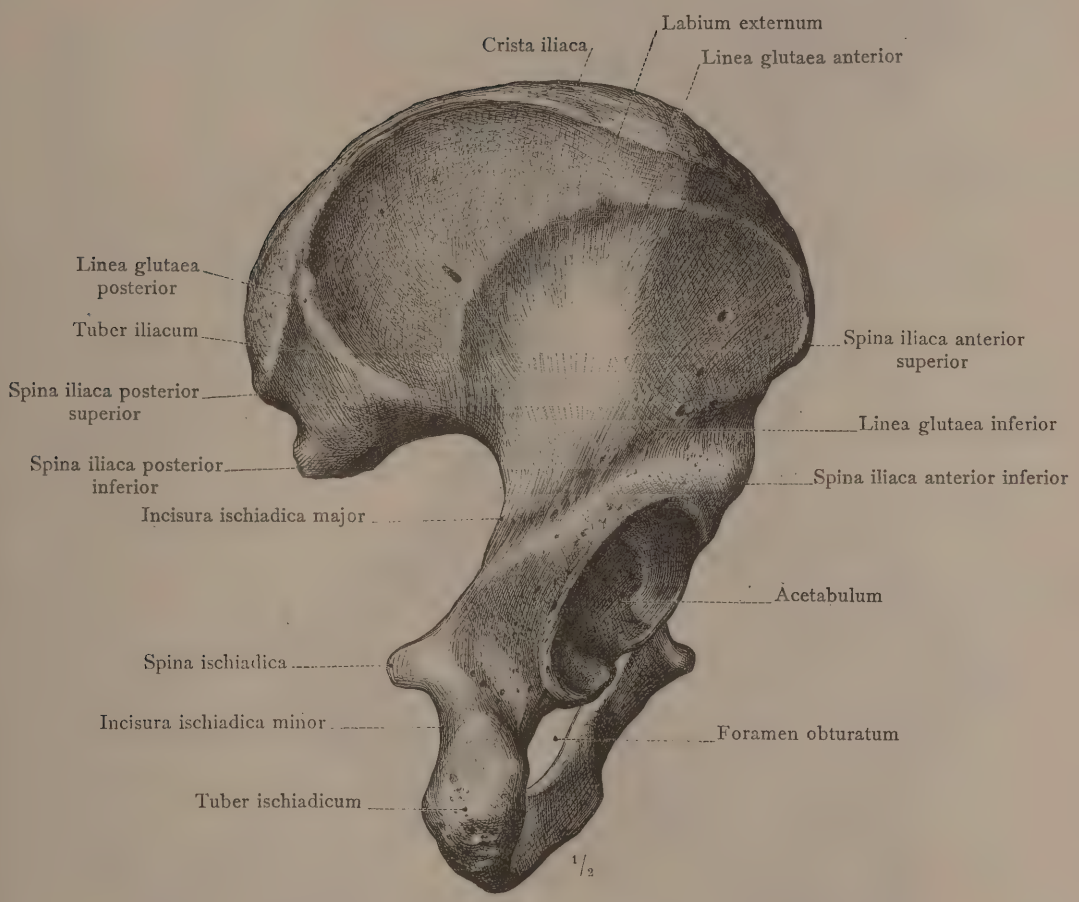

Fig. 312. Das rechte Hüftbein. Äußere Seite. Ansicht von hinten.
Von dem Darmbein, Os ilium, ist die äußere Fläche mit den drei Lineae glutaeae und den durch diese begrenzten Ursprungsflächen der Gesäßmuskeln zur Ansicht gestellt. Am hinteren Rand des Hüftbeins erscheinen durch das Heraustreten des Sitzbeinstachels, Spina ischiadica: der große und der kleine Hüftbeinausschnitt, Incisura ischiadica major und Incisura ischiadica minor, voneinander geschieden. Am meisten nach unten und hinten vorragend der Sitzbeinhöcker, Tuber ischiadicum. Die Hüftgelenkpfanne, Acetabulum, wird schräg von hinten gesehen.

Os coxae, Hüftbein.

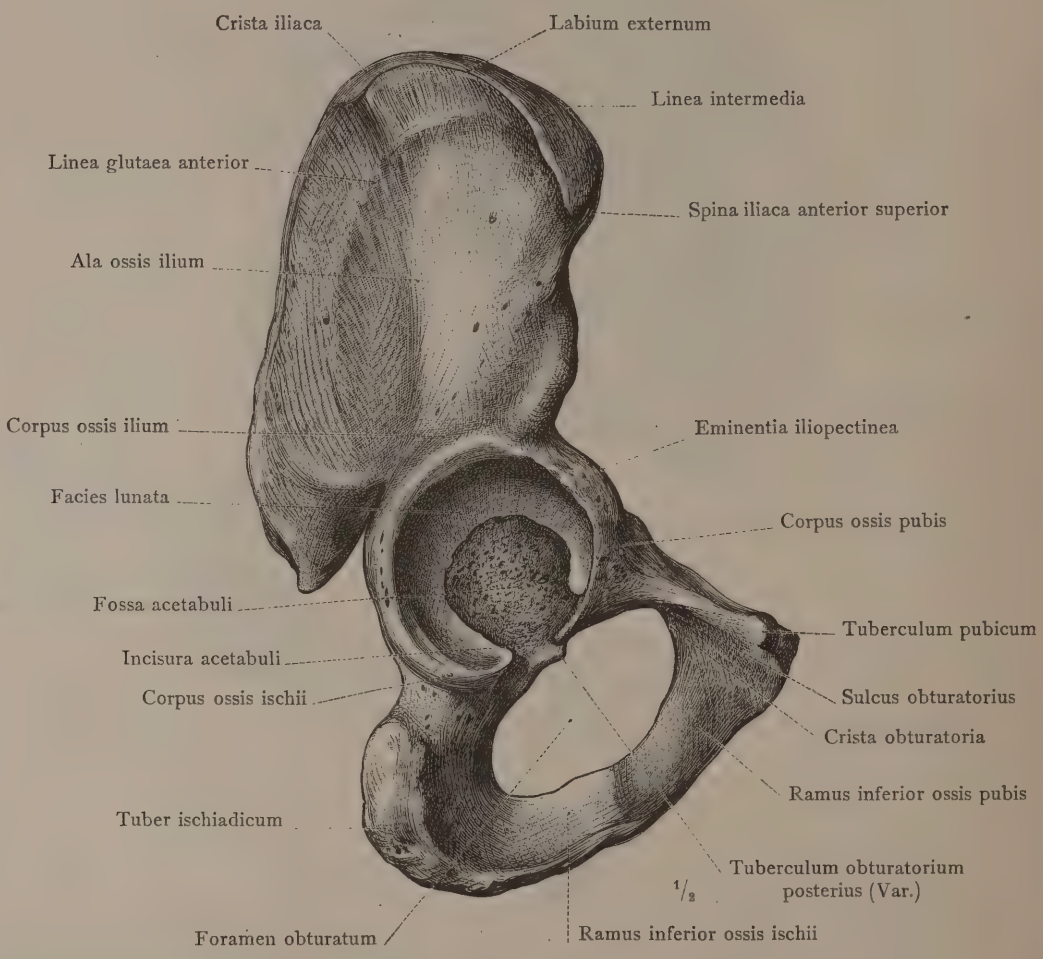

Fig. 313. Das rechte Hüftbein. Äußere Seite. Ansicht von rechts.
Das Hüftbein ist so eingestellt, daß man vollen Einblick in die Hüftgelenkpfanne, Acetabulum, gewinnt. Die glatte, mondsichelförmige Fläche, Facies lunata; von dieser zum größten Teil umrahmt, die Pfannengrube, Fossa acetabuli, und an ihrer unteren Seite der Pfannenausschnitt, Incisura acetabuli. Rings um die Gelenkpfanne gruppieren sich die miteinander verschmolzenen Grundstücke (Körper) der drei Teile des Hüftbeins, von welchen jedes zur Bildung der Pfanne beiträgt.

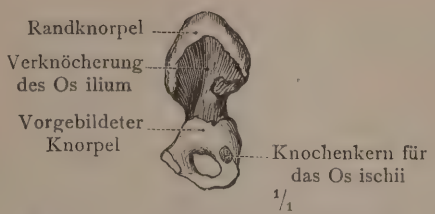

Fig. 314. Im 5. Embryonalmonat.

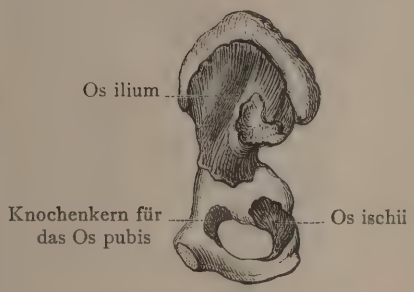

Fig. 315. Im 6. Embryonalmonat.

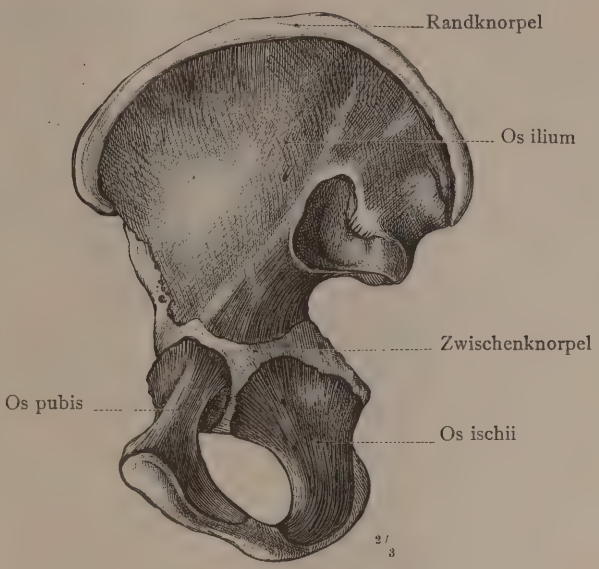

Fig. 316. Im 4. Lebensjahr.

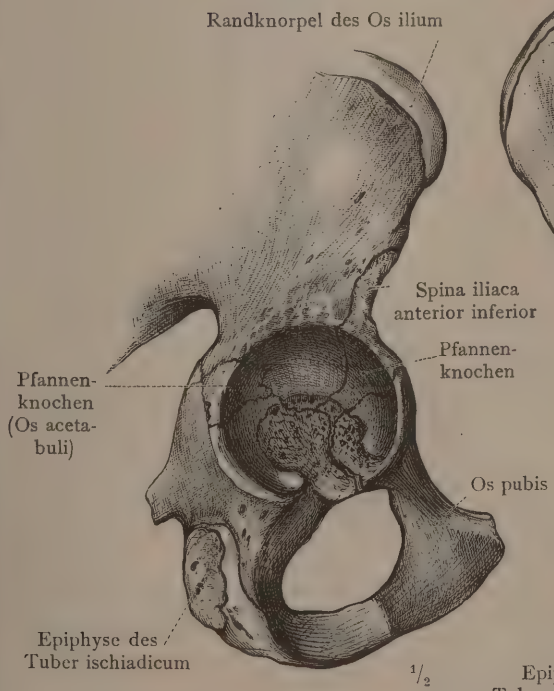

Fig. 317. Im 14. Lebensjahr.

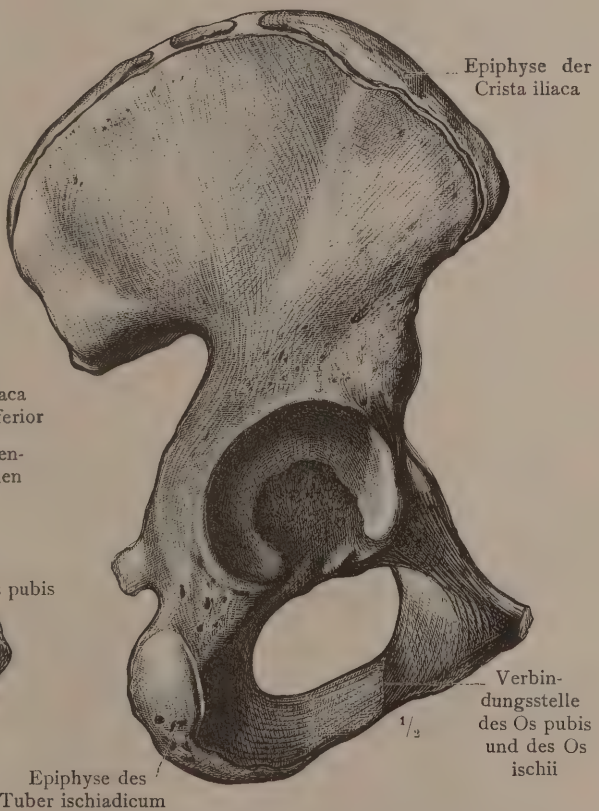

Fig. 318. Im 17. Lebensjahr.

Entwicklung des Hüftbeins.



Fig. 319. Das rechte Schenkelbein in der Ansicht von vorn.

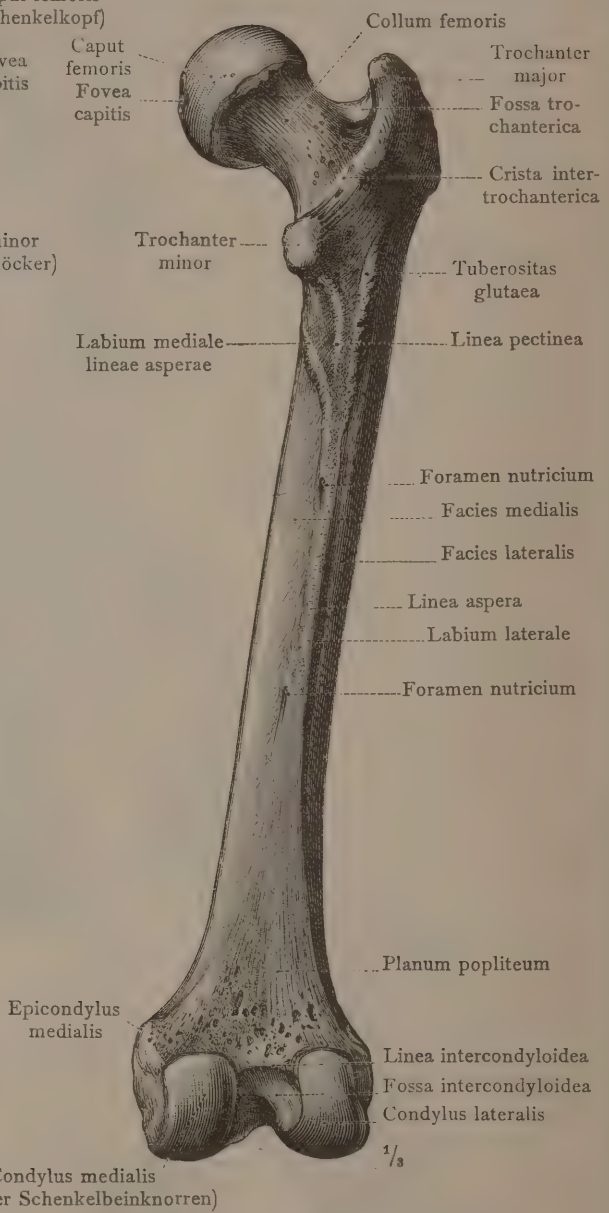

Fig. 320. Das rechte Schenkelbein in der Ansicht von hinten.

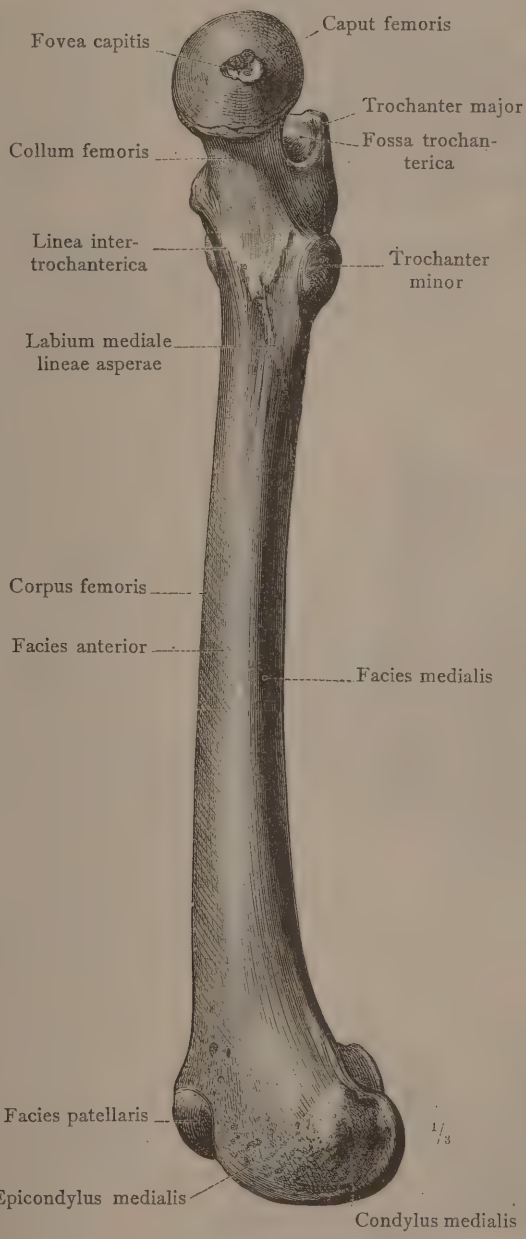

Fig. 321. Das rechte Schenkelbein. Mediale Seite.

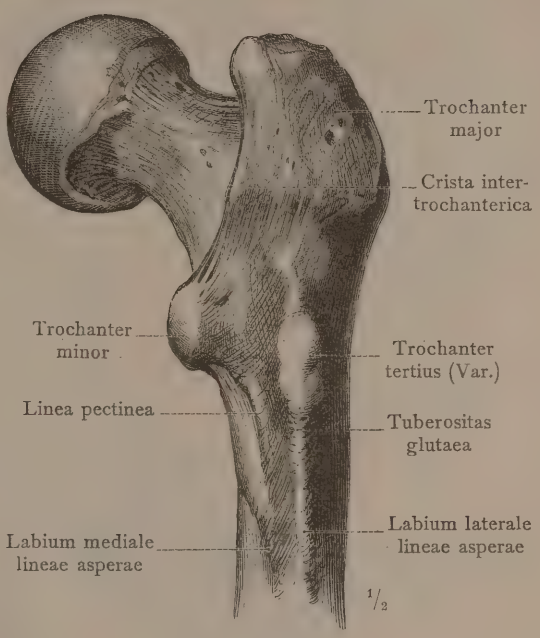

Fig. 322. Der proximale Teil des rechten Schenkelbeins in der Ansicht von hinten. Trochanter tertius (Var.).

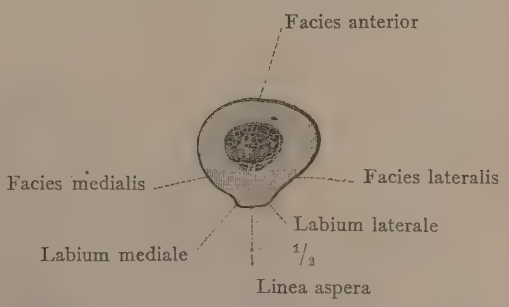

Fig. 323. Querdurchschnitt durch das Mittelstück des rechten Schenkelbeins.

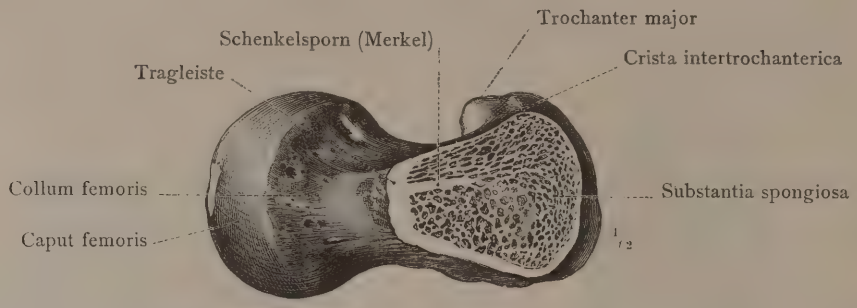

Fig. 324. Horizontaldurchschnitt durch das proximale Endstück des rechten Schenkelbeins, oberhalb des Trochanter minor, zur Demonstration des Merkelschen Schenkelsporns und der Dickenverhältnisse der kompakten Substanz an dieser Stelle.

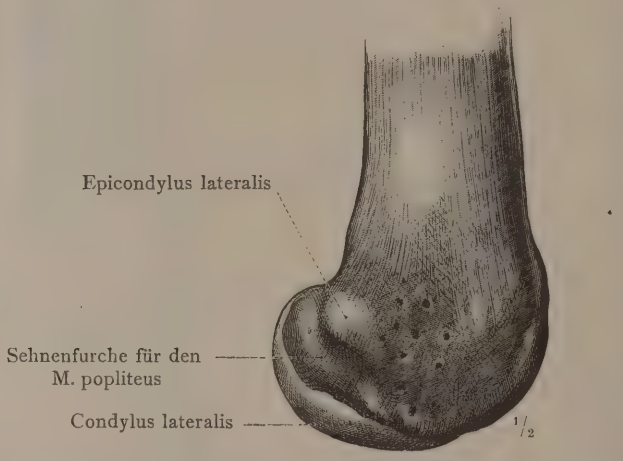

Fig. 325. Das distale Endstück des rechten Schenkelbeins, von der lateralen Seite gesehen.

Fig. 326. Das distale Gelenkende des rechten Schenkelbeins in der Ansicht von unten.

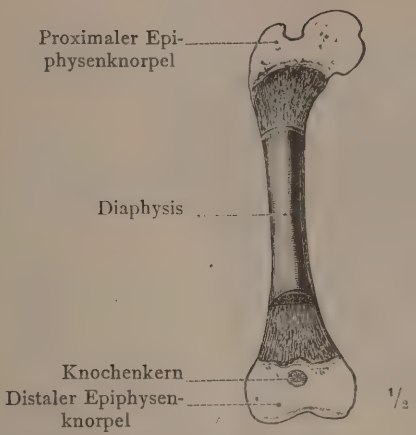

Fig. 327. Von einem reifen totgeborenen Knaben (52·5 *cm* Körperlänge).

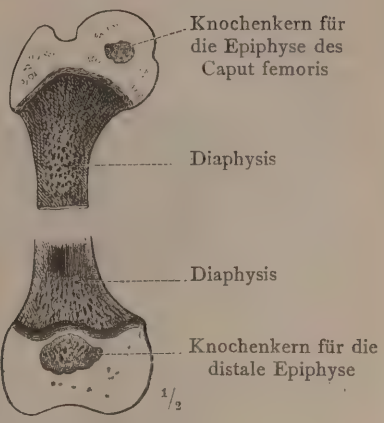

Fig. 328. Von einem 9½ Monate alten Knaben.

Die Knochenkerne der proximalen und distalen Gelenkteile.

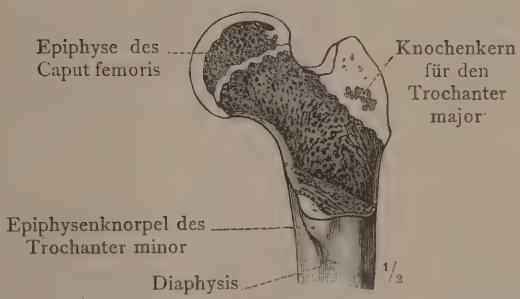

Fig. 329. Von einem 7 Jahre alten Mädchen.

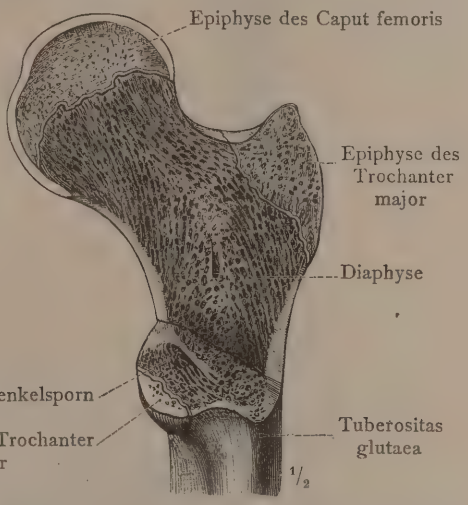

Fig. 330. Von einem 15 Jahre alten Mädchen.

Die Epiphysen des proximalen Endstückes.

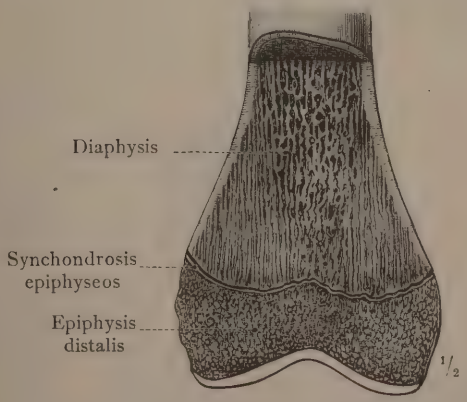

Fig. 331. Im frontalen Durchschnitt.

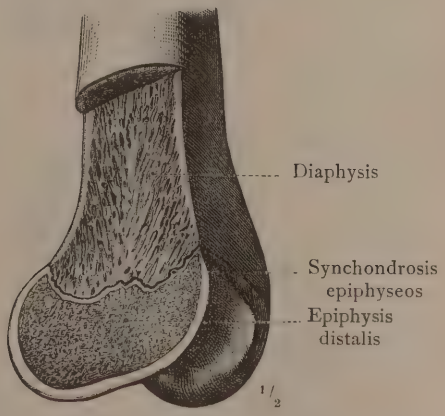

Fig. 332. Im sagittalen Durchschnitt.

Die Epiphyse des distalen Endstückes von einem 15 Jahre alten Mädchen.

Entwicklung des Schenkelbeins.

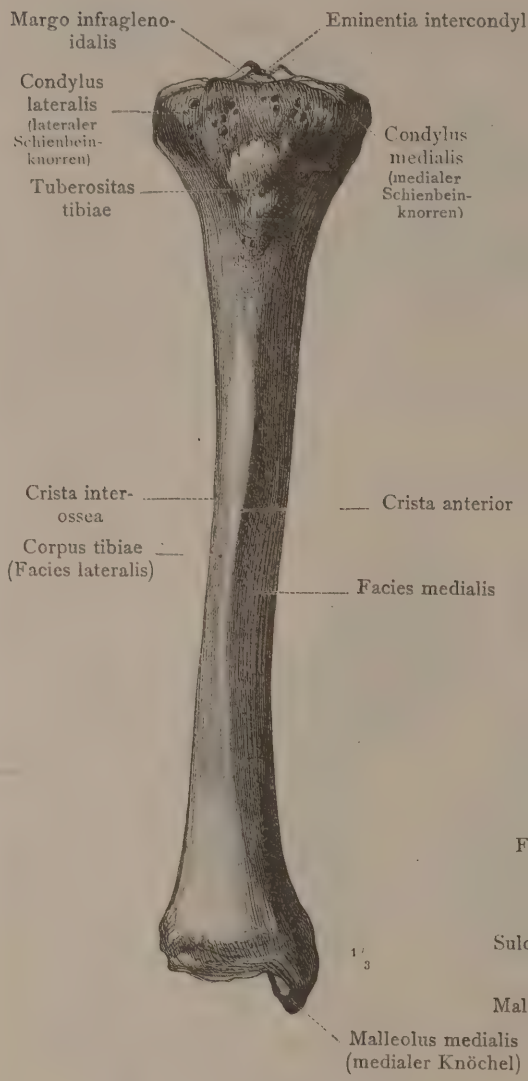

Fig. 333. Ansicht von vorn.

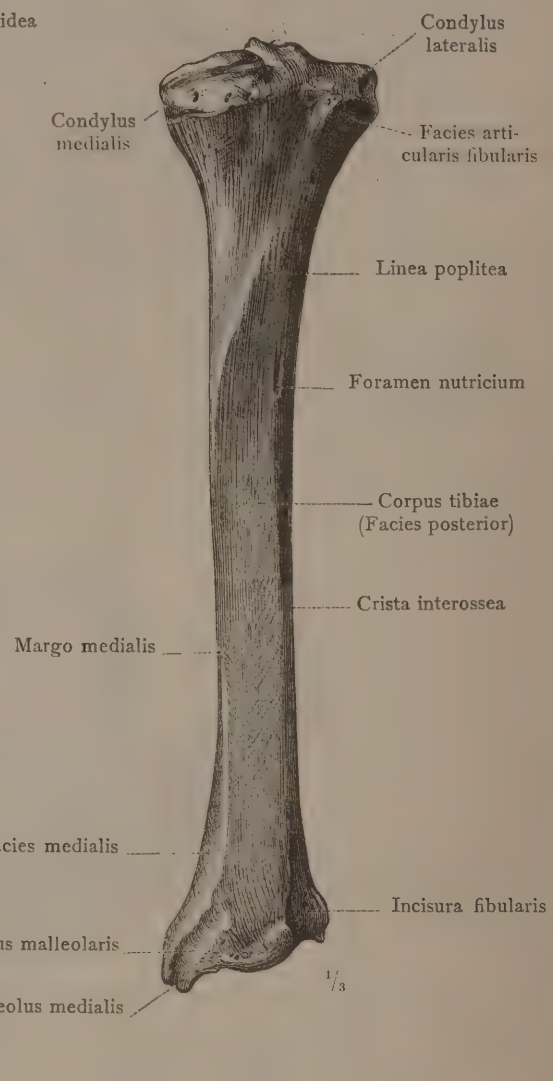

Fig. 334. Ansicht von hinten.

Tibia, das Schienbein (von rechts).

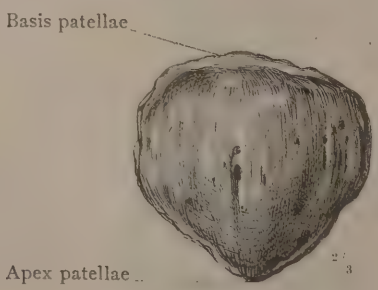

Fig. 335. Vordere Seite.

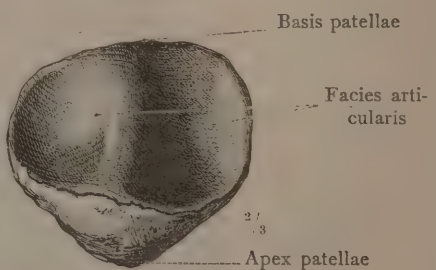

Fig. 336. Hintere Seite.

Patella, die Kniescheibe (von rechts).

Ossa cruris, die Knochen des Unterschenkels. Patella, Kniescheibe.

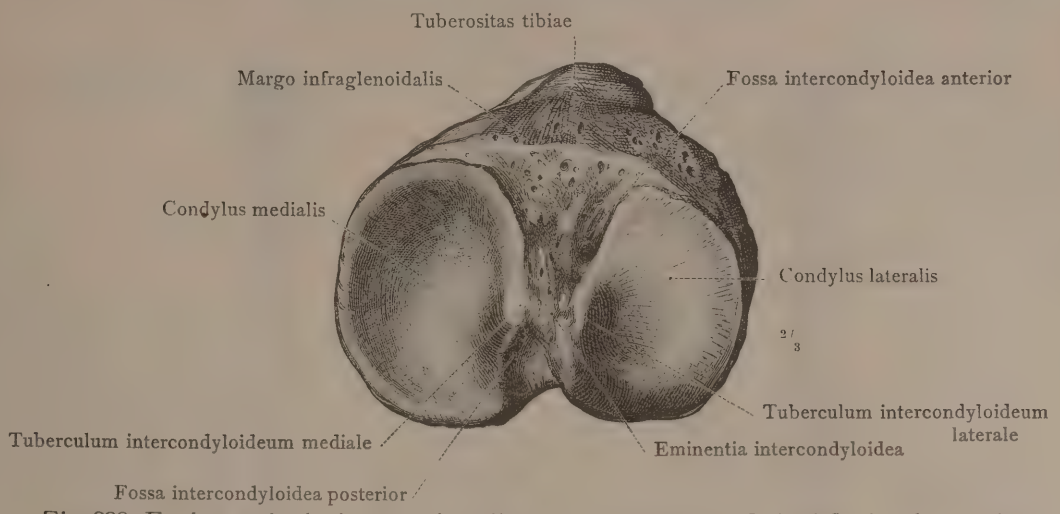

Fig. 338. Facies articularis superior tibiae, die proximale Gelenkfläche des rechten Schienbeins.

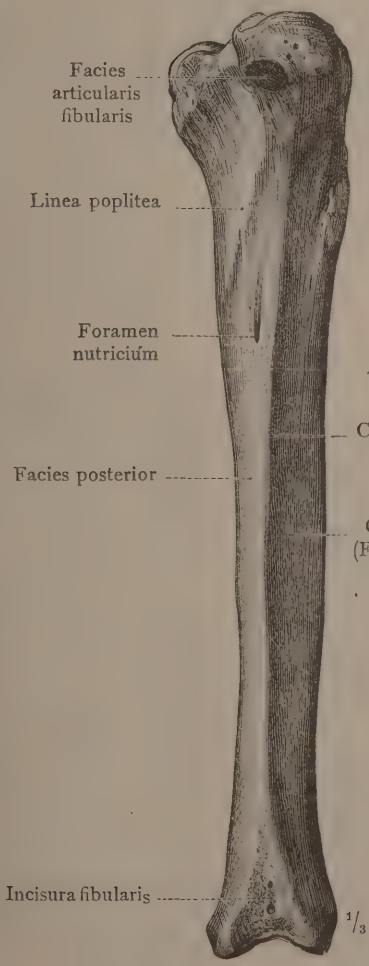

Fig. 337. Schienbein von rechts. Ansicht der lateralen Seite.

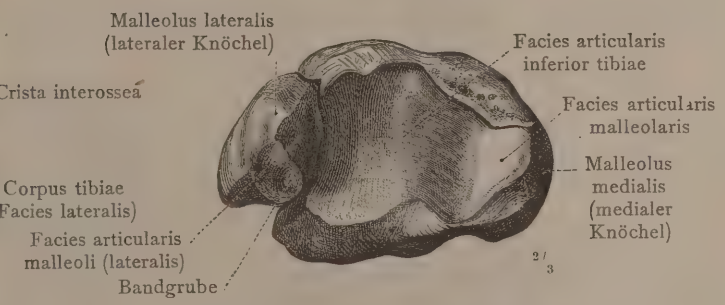

Fig. 339. Die distalen Gelenkflächen der rechten Unterschenkelknochen.

Ossa cruris, Knochen des Unterschenkels.

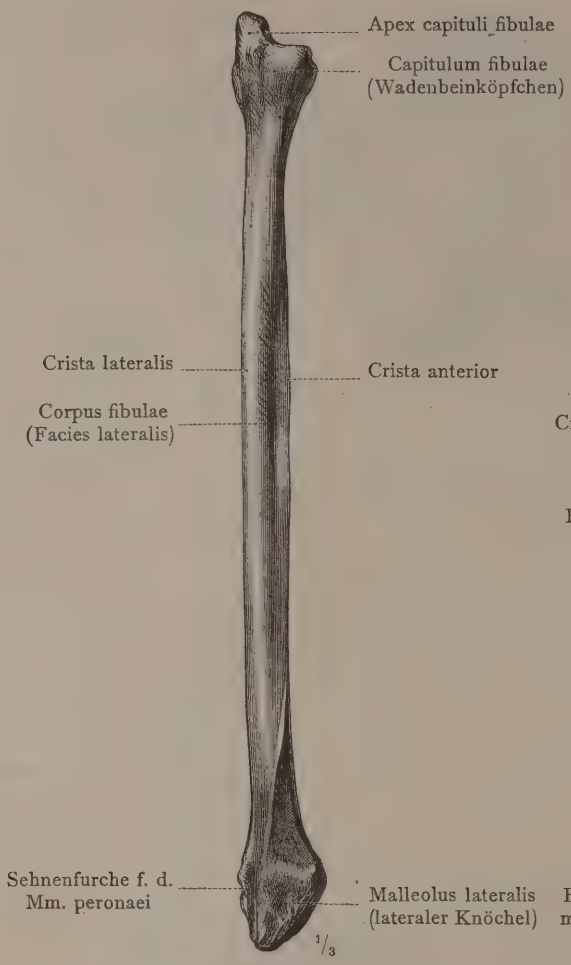

Fig. 340. Laterale Seite.

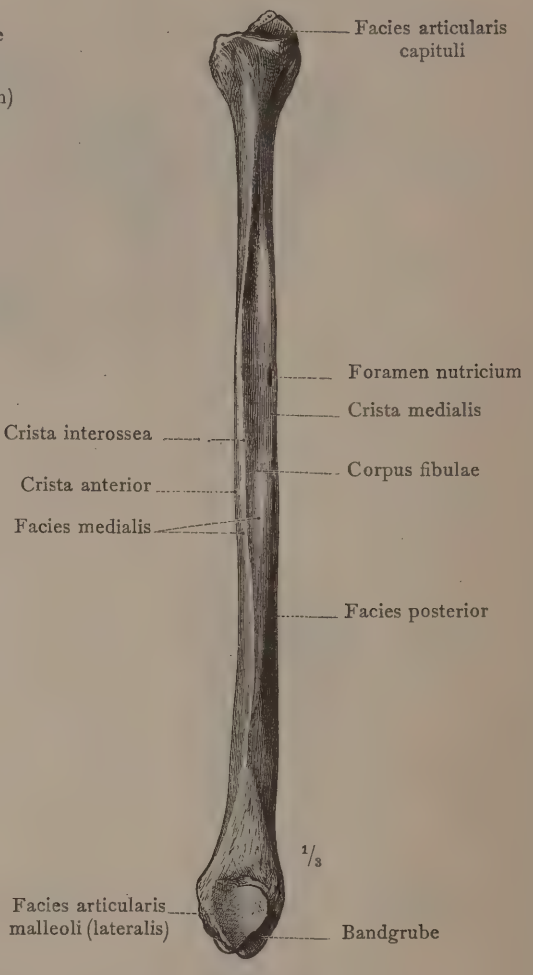

Fig. 341. Mediale Seite.

Fibula, das Wadenbein (von rechts).

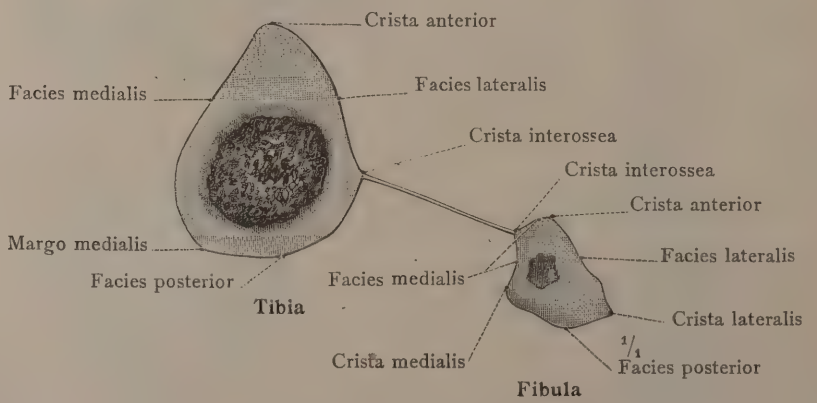

Fig. 342. Querdurchschnitt durch die Mittelstücke der Tibia und der Fibula des rechten Unterschenkels.

Ossa cruris, Knochen des Unterschenkels.



Fig. 343. Von einem reifen totgeborenen Knaben (52·5 *cm* Körperlänge).

Fig. 344. Von einem $9^1/_2$ Monate alten Knaben.

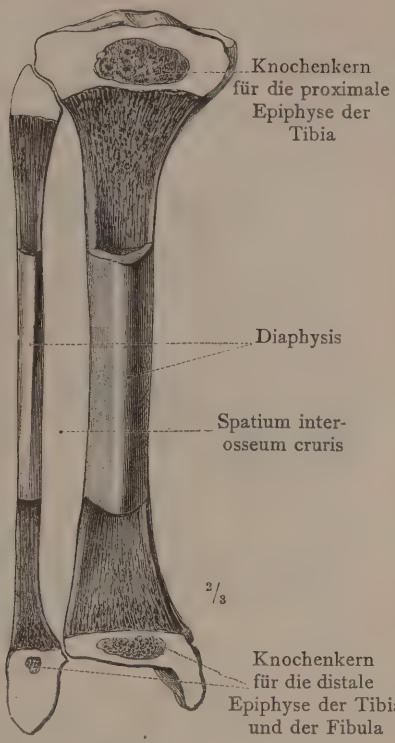

Fig. 345. Von einem $1^1/_2$ Jahre alten Knaben.

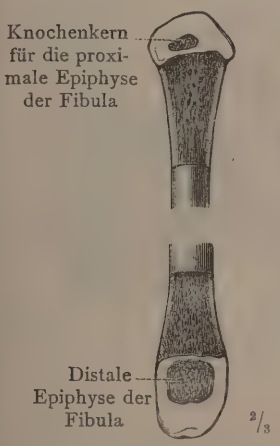

Fig. 346. Proximaler und distaler Teil des Wadenbeins von einem $4^1/_2$ Jahre alten Mädchen.

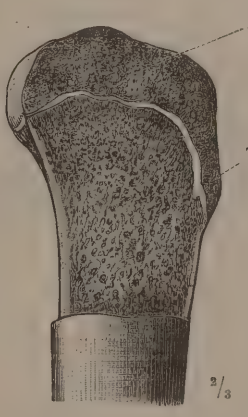

Fig. 347. Proximaler Teil des Schienbeins eines 15 Jahre alten Mädchens. Sagittaler Durchschnitt.

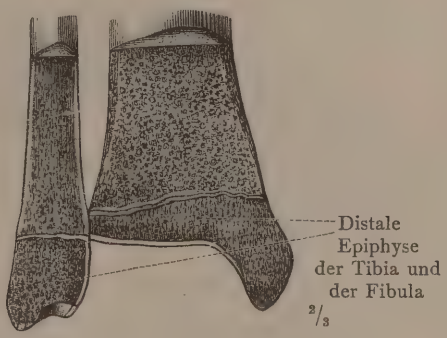

Fig. 348. Die distalen Teile der Unterschenkelknochen eines 15 Jahre alten Mädchens. Frontaler Durchschnitt.

Entwicklung der Unterschenkelknochen.

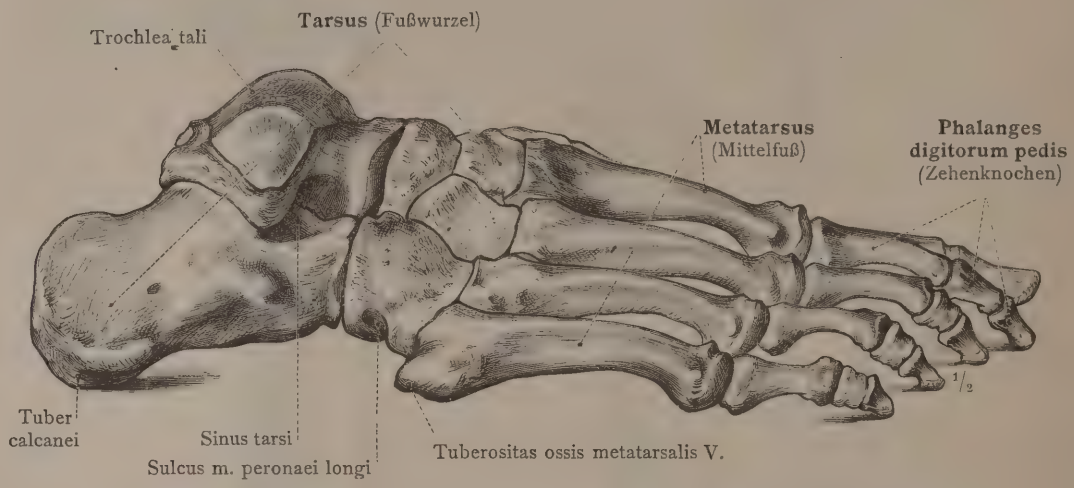

Fig. 349. Das Skelett des rechten Fußes von der lateralen Seite gesehen (Facies dorsalis pedis und Margo lateralis pedis).

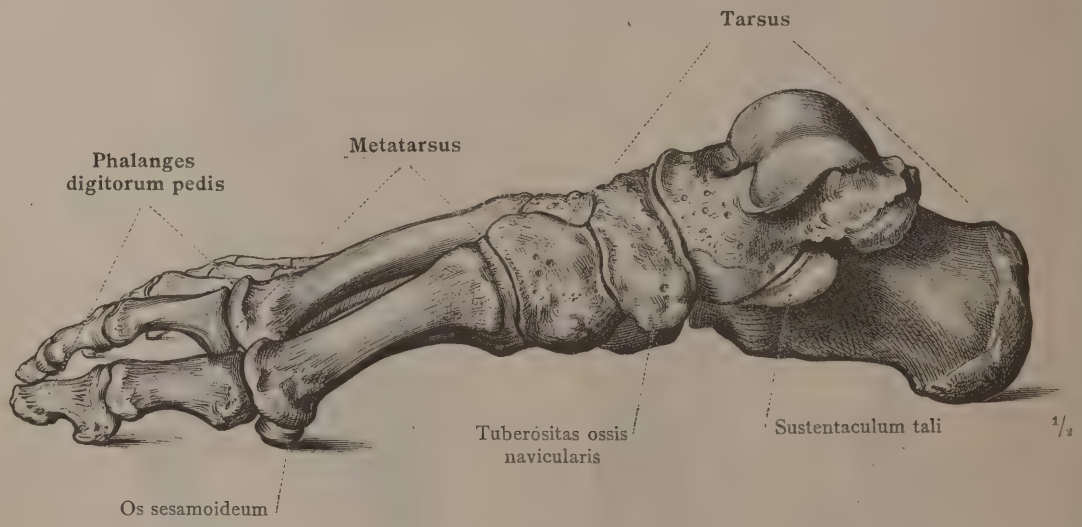

Fig. 350. Das Skelett des rechten Fußes von der medialen Seite gesehen (Margo medialis pedis).

Skeleton pedis, Skelett des Fußes.

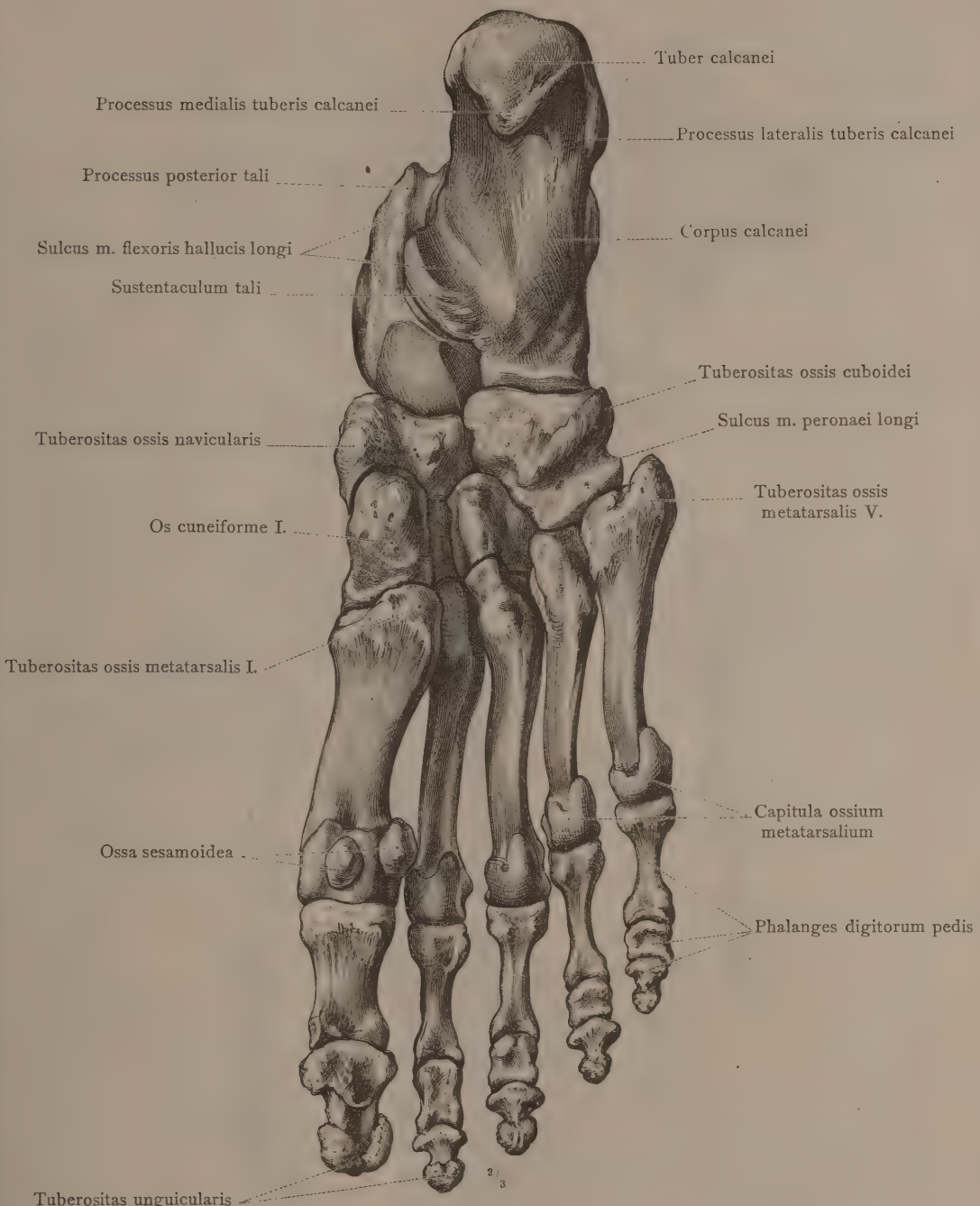

Fig. 351. Das Skelett des rechten Fußes von der plantaren Seite gesehen (Facies plantaris pedis).

Skeleton pedis, Skelett des Fußes.

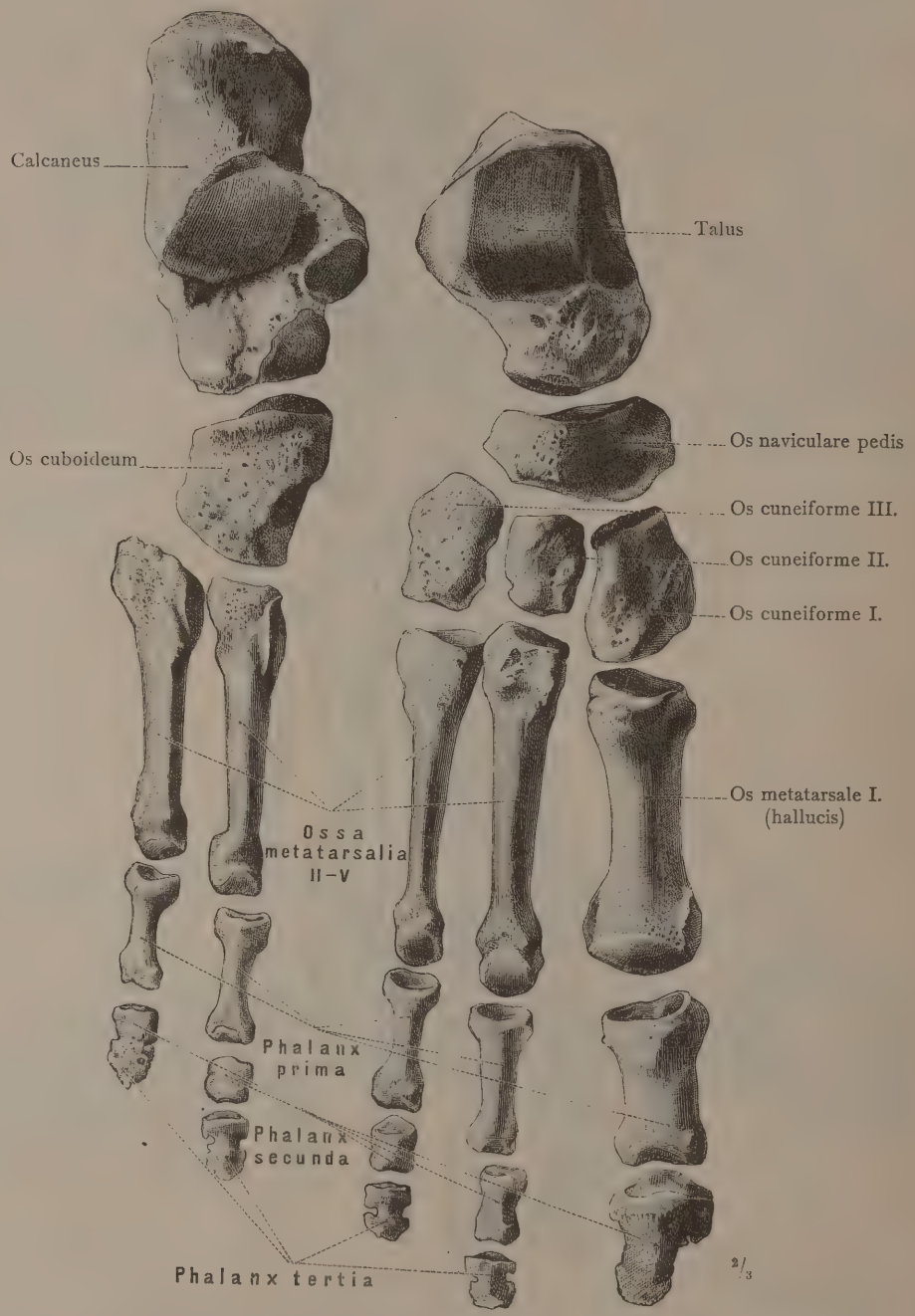

Fig. 352. Die Knochen des rechten Fußes von der dorsalen Seite gesehen (in zwei Längsreihen geordnet).

Skeleton pedis, Skelett des Fußes.

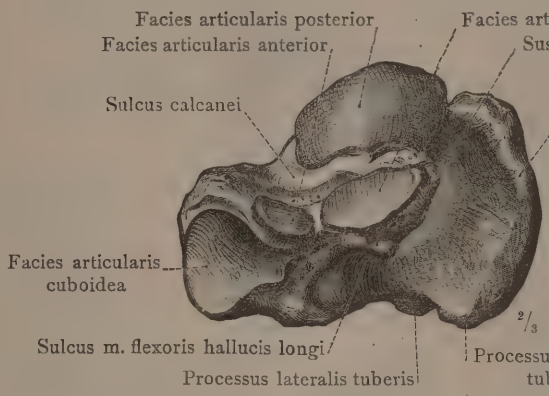

Fig. 353. Schief von der medialen und vorderen Seite gesehen.

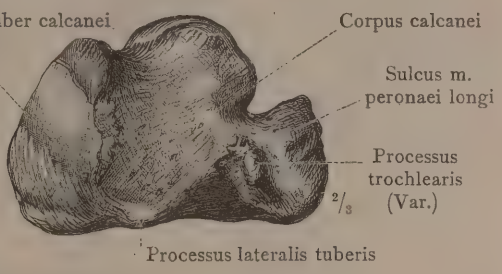

Fig. 354. Schief von der lateralen und hinteren Seite gesehen.

Calcaneus, Fersenbein (von rechts).

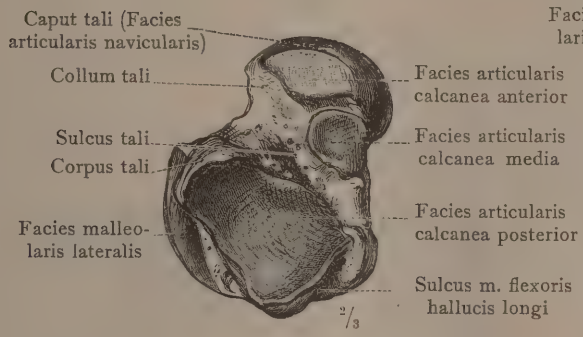

Fig. 355. Von der unteren Seite gesehen.

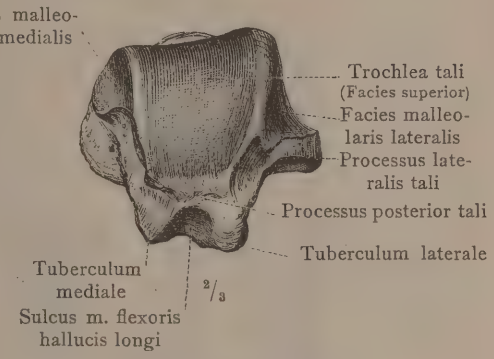

Fig. 356. Von hinten gesehen.

Talus, Sprungbein (von rechts).

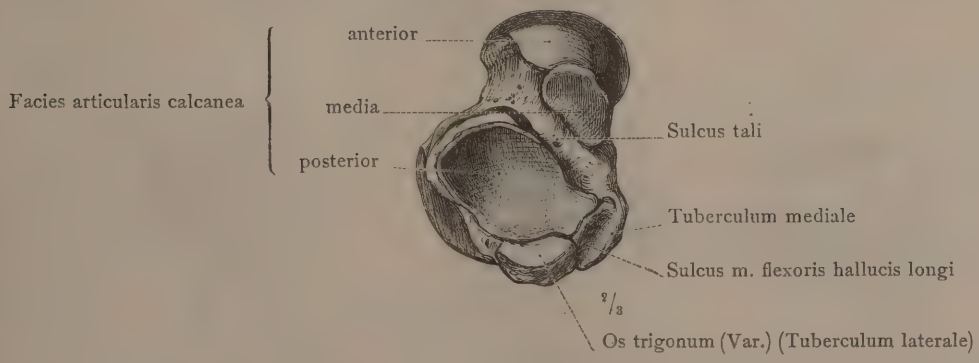

Fig. 357. Das rechte Sprungbein mit Os trigonum (Var.) von der unteren Seite gesehen.

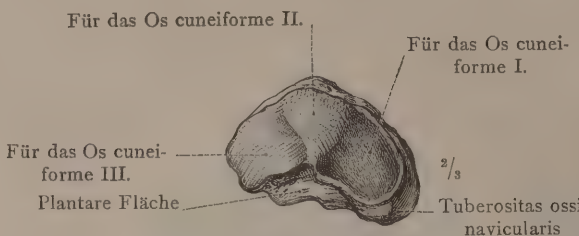

Fig. 358. Distale Seite.

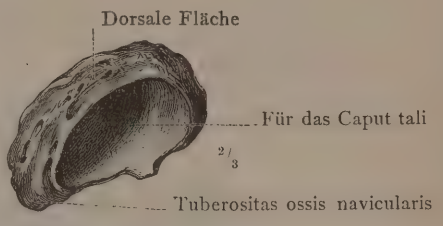

Fig. 359. Proximale Seite.

Os naviculare pedis, Kahnbein des Fußes (von rechts).

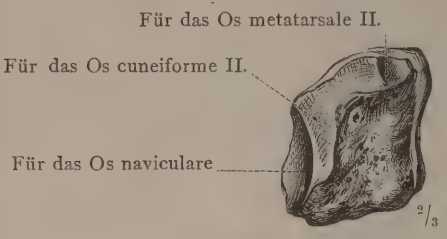

Fig. 360. Laterale Seite.

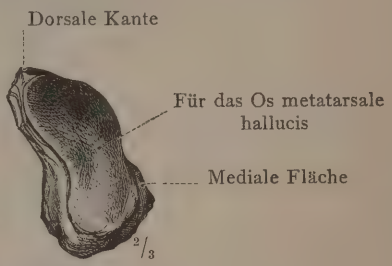

Fig. 361. Distale Seite.

Os cuneiforme I., erstes Keilbein (von rechts).

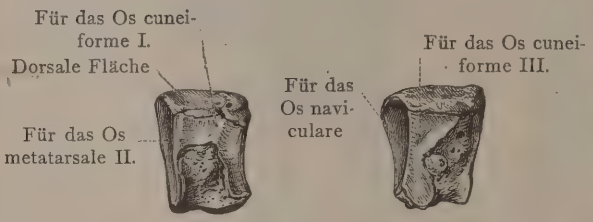

Fig. 362.
Mediale Seite. Laterale Seite.

Os cuneiforme II., zweites Keilbein (von rechts).

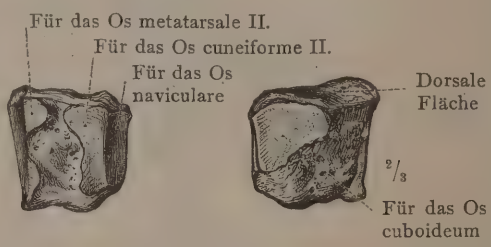

Fig. 363.
Mediale Seite. Laterale Seite.

Os cuneiforme III., drittes Keilbein (von rechts).

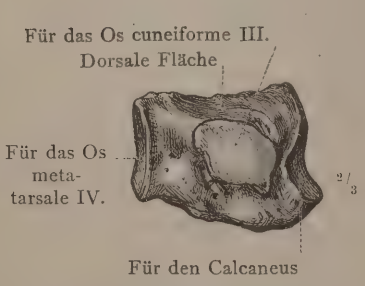

Fig. 364. Mediale Seite.

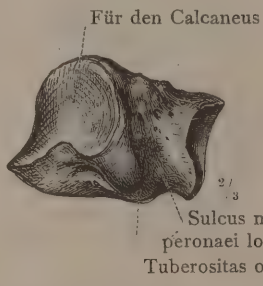

Fig. 365. Schief von der lateralen und hinteren Seite gesehen.

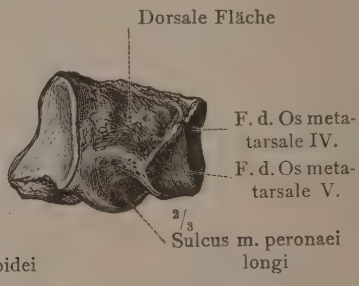

Fig. 366. Laterale Seite.

Os cuboideum, Würfelbein (von rechts).

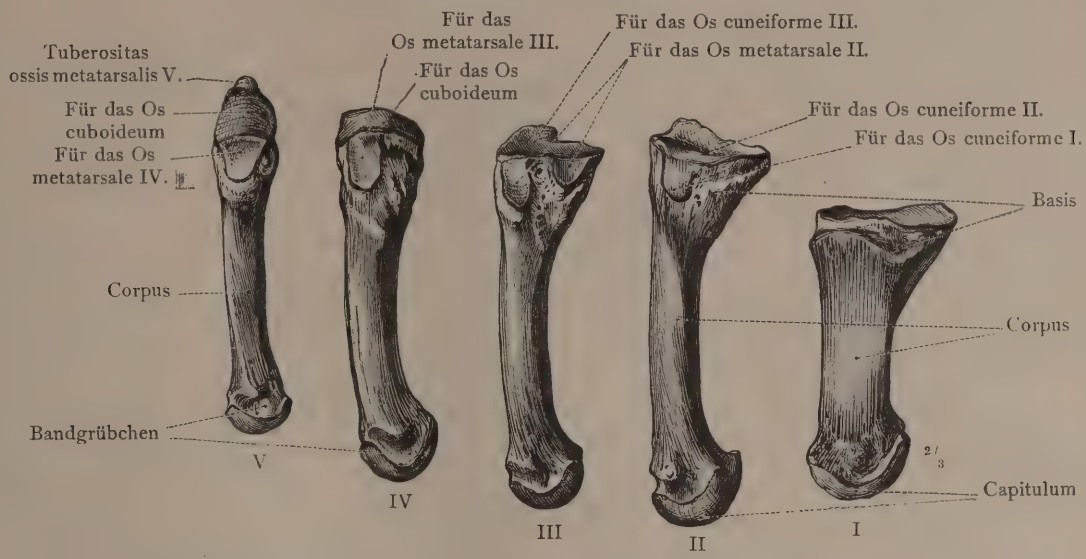

Fig. 367. Die Mittelfußknochen des rechten Fußes von der medialen Seite gesehen.

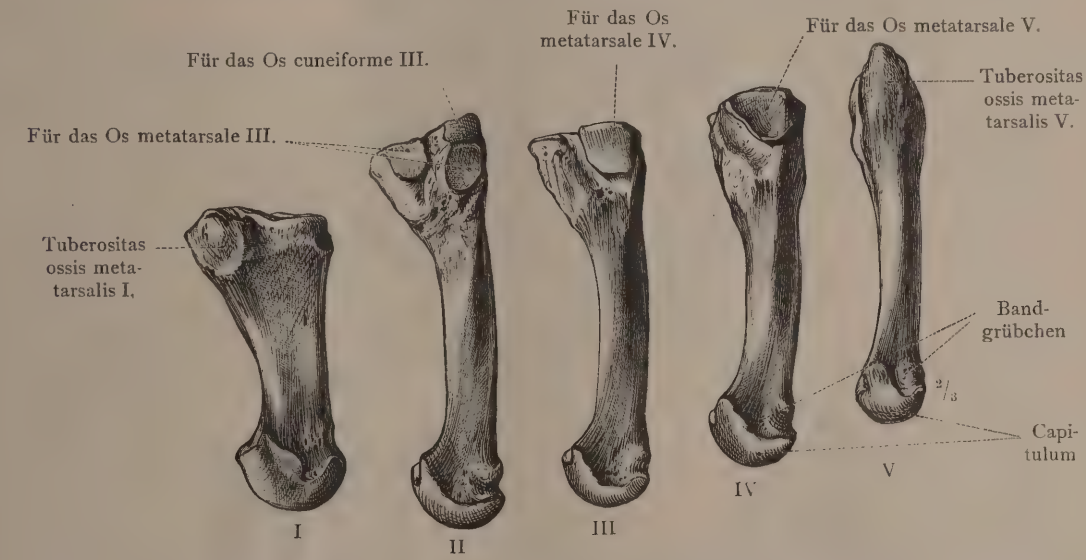

Fig. 368. Die Mittelfußknochen des rechten Fußes von der lateralen Seite gesehen.

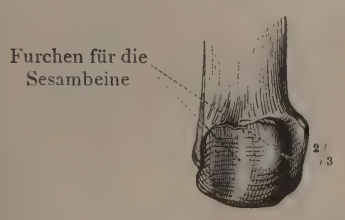

Fig. 369. Capitulum ossis metatarsalis hallucis. Plantare Seite.

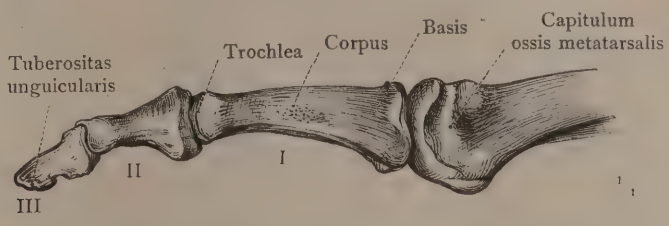

Fig. 370. Phalanges digiti secundi pedis in der Ansicht von der medialen Seite (Margo medialis digiti secundi pedis).

Ossa metatarsalia und Phalanges digitorum pedis, Mittelfußknochen und Zehenknochen.

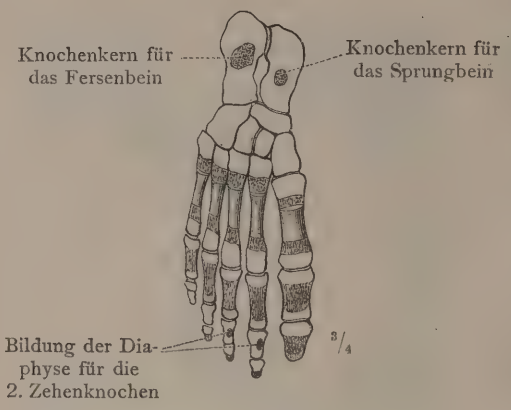

Fig. 371. Von einem menschlichen Embryo aus der Mitte des 9. Monates (43·5 *cm* Körperlänge).

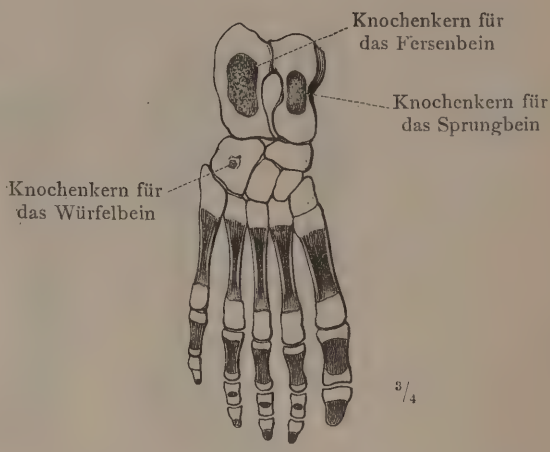

Fig. 372. Von einem totgeborenen reifen Knaben (52·5 *cm* Körperlänge).

Fig. 373. Von einem 12 Wochen alten Knaben.

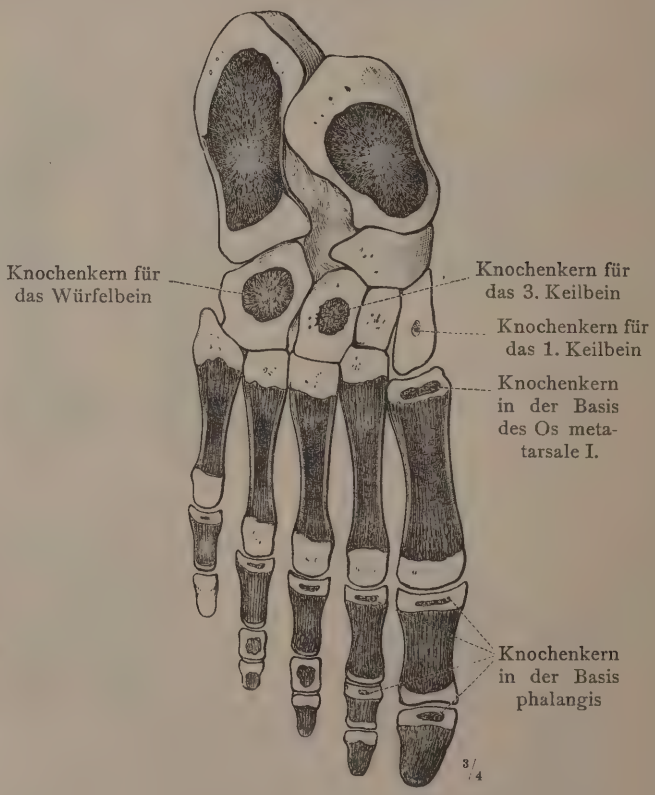

Fig. 374. Von einem 3 Jahre alten Knaben.

Entwicklung der Knochen des Fußes.

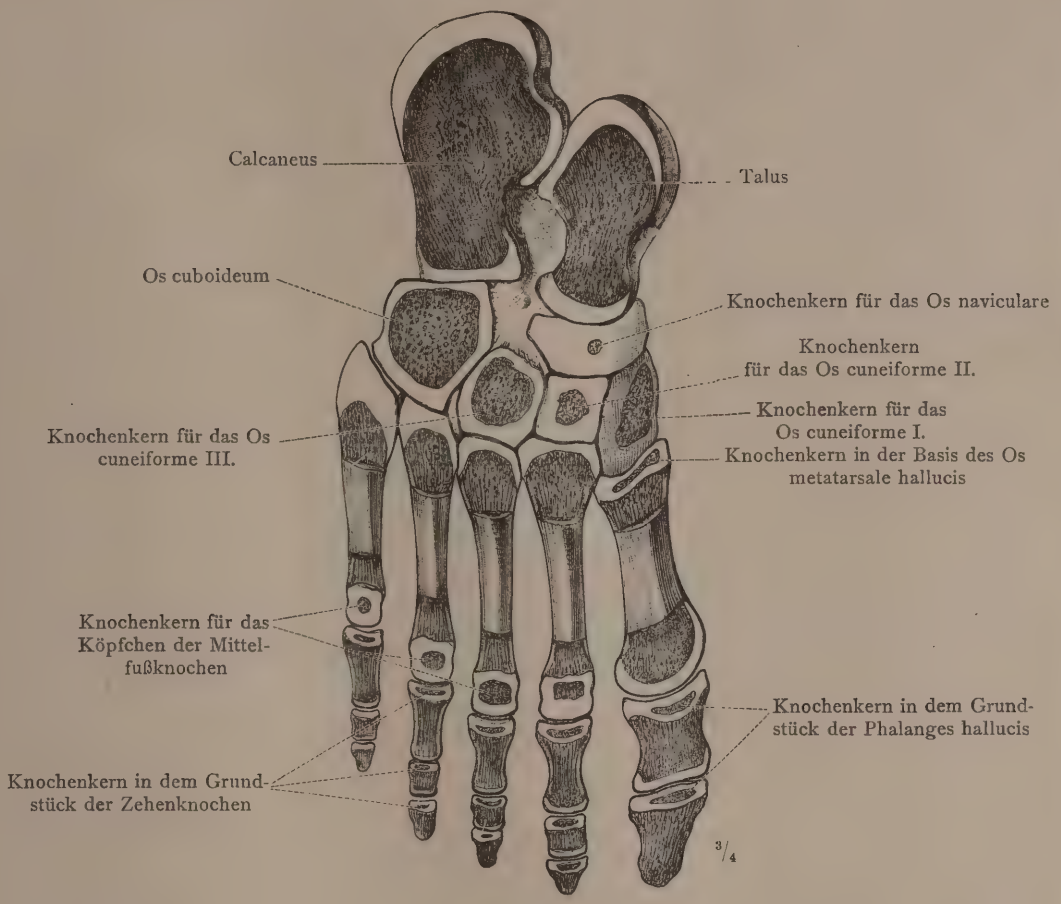

Fig. 375. Verknöcherungszustand der Knochen des Fußes bei einem 6 Jahre alten Mädchen.

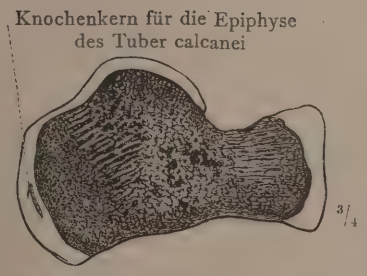

Fig. 376. Von einem 8 Jahre alten Mädchen.

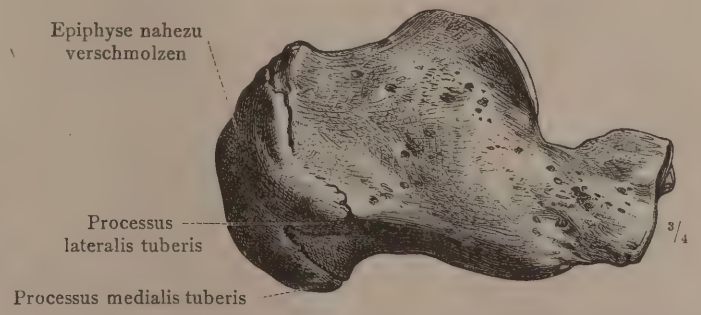

Fig. 377. Von einem 18 Jahre alten Mann. (Die Epiphysenfuge beginnt auch an der Oberfläche des Knochens zu verstreichen.)

Epiphyse an dem Tuber calcanei.

Entwicklung der Knochen des Fußes.

REGISTER

FÜR DIE

GEGENDEN DES MENSCHLICHEN KÖRPERS

UND FÜR DIE

KNOCHENLEHRE.

REGISTER
FÜR DIE GEGENDEN DES MENSCHLICHEN KÖRPERS.

Lateinische Namen:

Fossa axillaris 2.
» carotica 4.
» jugularis 4.
» poplitea 3.
» retromandibularis 4.
» supraclavicularis major 4.
» » minor 4.
Fovea nuchae 3.

Regiones abdominis 2, 3.
Regio abdominis lateralis 2, 3.
» acromialis 3, 4.
» analis 5.
» antibrachii dorsalis 2.
» » radialis 2.
» » ulnaris 2, 3.
» » volaris 2, 3.
» auricularis 3, 4.
» axillaris 2.
» brachii anterior 2, 3.
» » lateralis 2, 3.
» » medialis 2, 3.
» » posterior 2.
» buccalis 4.
» calcanea 2, 3.
Regiones capitis 4.
Regio clavicularis 4.
Regiones colli 4.
Regio colli anterior 2.
» » lateralis 2, 4.
Regiones corporis humani 1—5.
Regio coxae 2, 3.
» cruris anterior 2.
» » lateralis 2, 3.
» » medialis 2.
» » posterior 3.
» cubiti anterior 2.
» » lateralis 2, 3.
» » medialis 2.
» » posterior 2, 3.
» deltoidea 2, 3.
Regiones digitorum (manus) 2, 3.
» » pedis 2.
» dorsales digitorum (manus) 3.
» » » pedis 2.
Regio dorsalis manus 2, 3.
» » pedis 2.
Regiones dorsi 3.
Regio epigastrica 2.
Regiones extremitatis inferioris 2, 3.
» » superioris 2, 3.
» faciei 2, 4.
Regio femoris anterior 2.
» » lateralis 2, 3.
» » medialis 2, 3.
» » posterior 3.
» frontalis 2, 4.
» genu anterior 2.
» » posterior 3.
» glutaea 3, 5.
» hyoidea 4.
» hypochondriaca 2, 3.
Regio hypogastrica 2.
» infraclavicularis 2, 4.
» inframammalis 2.
» infraorbitalis 4.
» infrascapularis 3.
» inguinalis 2.
» interscapularis 3.
» labialis inferior 4.
» » superior 4.
» laryngea 4.
» lumbalis 3.
» malleolaris lateralis 3.
» » medialis 2.
» mammalis 2.
» mastoidea 3, 4.
» mediana dorsi 3.
» mentalis 4.
» mesogastrica 2.
» nasalis 2, 4.
» nuchae 3, 4.
» occipitalis 3, 4.
» olecrani 2, 3.
» oralis 2, 4.
» orbitalis 2, 4.
» palpebralis inferior 4.
» » superior 4.
» parietalis 2—4.
» parotideomasseterica 4.
» patellaris 2.
Regiones pectoris 2, 3.
Regio pectoris lateralis 2, 3.
» perinealis 3, 5.
» plantaris pedis 3.
» pubica 2.
» pudendalis 2, 5.
» retromalleolaris lateralis 3.
» » medialis 2.
» sacralis 3, 5.
» scapularis 3.
» sternalis 2.
» sternocleidomastoidea 4.
» subhyoidea 4.
» subinguinalis 2.
» submaxillaris 4.
» submentalis 4.
» supraorbitalis 4.
» suprascapularis 3.
» suprasternalis 4.
» suralis 3.
» temporalis 2—4.
» thyreoidea 4.
» trochanterica 2, 3.
» umbilicalis 2.
Regiones unguiculares 2, 3.
Regio urogenitalis 5.
Regiones volares digitorum 2, 3.
Regio volaris manus 2, 3.
» zygomatica 4.

Trigonum deltoideopectorale 2, 4.
» omoclaviculare 4.

Deutsche Namen:

Gegenden des Kopfes und des Halses 4.
» » menschlichen Körpers 1—5.

Körperseite, hintere 3.
Körperseite, vordere 2.

Mittelfleischgegend, männliche 5.
» weibliche 5

REGISTER
FÜR DIE KNOCHENLEHRE.

Lateinische Namen:

Die mit * bezeichneten Namen sind in dem von der anatomischen Gesellschaft festgestellten Verzeichnis nicht enthalten.

A.

Acetabulum 129.
Acromion 108, 110, 111.
*Aditus ad antrum tympanicum 66, 67.
» orbitae 48, 98.
Agger nasi 78, 90.
Ala magna 58—61.
» ossis ilium 130.
» parva 58—61.
Alae vomeris 79, 91, 92.
Alveoli dentales mandibulae 84.
» » maxillae 82.
Ampulla ossea lateralis, posterior, superior 69.
Angulus anterior pyramidis 65.
» costae 37, 40.
» frontalis (ossis parietalis) 72, 73.
» inferior (scapulae) 110.
» infrasternalis 36.
» lateralis (scapulae) 110.
» mandibulae 84, 85.
» mastoideus (ossis parietalis) 72, 73.
» medialis (scapulae) 110.
» occipitalis (ossis parietalis) 72, 73.
» parietalis (ossis sphenoidalis) 58—60.
» posterior pyramidis 65.
» pubis 125.
» sphenoidalis (ossis parietalis) 72, 73.
» sterni 41.
» superior pyramidis 49, 65.
Annulus tympanicus 70, 103, 104.
Antrum tympanicum 64, 66, 67, 70.
Apertura externa aquaeductus vestibuli 63, 68, 70.
» » canaliculi cochleae 62, 63.
» » » mastoidei 66.
» inferior canaliculi tympanici 62.
» interna canaliculi cochleae 69.
» pelvis [minoris] inferior 126, 127.
» » » superior 124, 125, 127.
» piriformis 46, 48, 90, 91, 93.
» sinus maxillaris 90.
» » sphenoidalis 58—61, 90—93.
*Aperturae sinuum frontalium 75, 76, 90, 95.
Apertura superior canaliculi tympanici 66, 67.
» thoracis inferior 36.
» » superior 36.
» tympanica canaliculi chordae tymp. 64.
Apex capituli fibulae 138.
» ossis coccygis 32.
» » sacri 30, 31.
» patellae 136.
» pyramidis 63, 64, 67, 70.
*Apophysis articularis, costalis, muscularis 43.
Aquaeductus vestibuli 69.
Area cochlea 68.
» nervi facialis 68.
Area vestibularis inferior, superior 68.
Arcus anterior atlantis 29.
» costarum 36.
» posterior atlantis 29.
» pubis 124.
» superciliaris 46, 48, 74.
» vertebrae 25, 26.
» zygomaticus 46—48, 96.
Arteria nutricia 20.
» protovertebralis 34.
Atlas 29. Entwicklung 35.
Atrium meatus medii 90.
Axis pelvis 127.

B.

Basis cranii externa 48.
» » interna 49.
» mandibulae 85, 87.
» ossis sacri 32.
» ossium metacarpalium 122.
» » metatarsalium 145.
» patellae 136.
» phalangis manus 122.
» » pedis 145.
Bulla ethmoidalis 78, 90.

C.

Calcaneus 17, 142, 143. Entwicklung 146, 147.
Calvaria 50.
Canaliculi caroticotympanici 62, 67.
Canaliculus chordae tympani 64, 65, 67.
» cochleae (Apertura externa) 62, 63.
» » (» interna) 69.
» innominatus 93.
» mastoideus 62, 64, 65.
» sphenoidalis 92, 93, 96, 99.
» tympanicus 65.
Canales alveolares 81.
Canalis basipharyngeus 48, 58, 59, 90.
» caroticus 62—65, 67, 70, 71, 96.
» condyloideus 54—57, 88, 89.
Canales diploici [Breschetі] 19, 51, 88.
Canalis facialis [Falloppii] 64, 65, 67—69.
» hypoglossi 54—57, 88.
» incisivus 80, 91.
» infraorbitalis 80, 81, 95.
» mandibulae 86.
» musculotubarius 63, 64.
» nasolacrimalis 93, 95.
» nutricius 13, 18, 19.
Canales palatini 90, 97.

Canalis pharyngeus 48, 58, 59, 90—92.
» pterygoideus [Vidii] 58, 59, 61, 92, 93, 96, 99.
» pterygopalatinus 97, 99.
» sacralis 31, 32.
» semicircularis lateralis 67—69.
» » posterior 68, 69.
» » superior 68, 69.
» vertebralis 43.
Capitulum costae 40.
» fibulae 138.
» humeri 112.
» mandibulae 84—86, 96.
» ossium metacarpalium 122.
» » metatarsalium 141, 145.
» radii 115.
» ulnae 114.
Caput femoris 132—134.
» humeri 112.
* » ossis capitati 121.
» tali 143.
Carpus 106, 118.
Cartilago costalis 39, 40.
Cavitas glenoidalis 110, 111.
*Cavum cranii cerebralis 88, 89.
» medullare 11, 18—20.
» nasi 90—95.
» thoracis 43.
» tympani 65—70, 96.
Cellulae ethmoidales 78, 90.
» mastoideae 64, 67.
» pneumaticae tubariae 66.
» tympanicae 67.
Choanae 48, 93, 96.
Chondrocranium 102.
Chorda dorsalis 34.
Cingulum extremitatis inferioris 107, 124—126.
» » superioris 106, 108.
Circumferentia articularis radii 115.
» » ulnae 114.
Clavicula 106, 108, 109.
Clivus 49, 56, 88.
Cochlea 65, 68, 69.
Collum anatomicum 112.
» chirurgicum 112.
» costae 40.
» femoris 132—134.
» mandibulae 84, 85.
» radii 115.
» scapulae 110.
» tali 143.
Columna vertebralis 24. Entwicklung 34, 35.
Concha nasalis inferior 53, 79, 90, 91, 93—95.
» » media 78, 90, 94, 95.
» » superior 78, 90, 92, 94.
» » suprema [Santorini] 78.
Conchae sphenoidales 58, 59, 61.
Condylus lateralis femoris 132, 134.
» » tibiae 136, 137.
» medialis femoris 132—134.
» » tibiae 136, 137.
» occipitalis 38, 54—56.
Conjugata (vera), diagonalis 127.
Cornu coccygeum 32.
» majus, minus (ossis hyoidei) 87.
» sacrale 31, 32.
Corpus calcanei 141, 143.
» costae 40.
» femoris 132, 133.
» fibulae 138.
» humeri 112.
» mandibulae 84—87.
» maxillae 80, 81, 87, 99.
» ossis hyoidei 87.
Corpus ossis ilium 130.
» » ischii 128, 130.
» » pubis 130.
» » sphenoidalis 58—61.
» ossium metacarpalium 122.
» » metatarsalium 145.
» phalangis manus 122.
» » pedis 145.
» radii 115.
» sterni 41.
» tali 143.
» tibiae 136, 137.
» ulnae 114.
» vertebrae 25—27.
Costae 38—40. Entwicklung 42.
» verae, spuriae, fluctuantes 36.
Cranium 45—104. Entwicklung 102—104.
» cerebrale 52, 88, 89.
» primordiale 102, 103.
» viscerale 53, 96, 97.
Crista anterior (fibulae) 138.
» » (tibiae) 136, 138.
» buccinatoria 84, 85.
» capituli costae 40.
» colli costae 40.
» conchalis (maxillae) 80, 81.
» » (ossis palatini) 83.
» ethmoidalis (maxillae) 80, 81.
» » (ossis palatini) 83.
» frontalis 40, 50, 75, 88.
» galli 49, 78, 88, 94, 95.
» iliaca 128—130.
» infratemporalis 48, 58—60.
» interossea (fibulae) 138.
» » (radii) 114, 115.
» » (tibiae) 136—138.
» » (ulnae) 114.
» intertrochanterica 132—134.
» lacrimalis anterior 80, 98.
» » posterior 79, 98.
» lateralis (fibulae) 138.
» » septi (nasi) 93.
» medialis (fibulae) 138.
» musculi recti capitis majoris, minoris 56.
» » supinatoris 114.
» nasalis 91, 95, 97.
» obturatoria 130.
» occipitalis externa 48, 55, 56.
» » interna 49, 54, 56.
» orbitalis (alae magnae) 59.
» petrosa 62.
» sacralis articularis, lateralis, medialis 31.
» sphenoidalis 58, 59.
» transversa 65, 68.
» tuberculi majoris, minoris 112.
» vestibuli 69.

D.

Dens epistrophei 29.
Diameter obliqua, transversa (pelvis) 127.
Diaphysis 20.
Digiti manus 118.
» pedis 140, 141.
Diploë 19, 50, 51.
Dorsum sellae 58—61, 96.

E.

Eminentia arcuata 63, 70.
» carpi radialis, ulnaris 118.
» cruciata 54, 89.
» iliopectinea 128, 130.

Eminentia intercondyloidea 136, 137.
» pyramidalis 66, 67, 69.
Epicondylus lateralis (femoris) 132, 134.
» » (humeri) 112.
» medialis (femoris) 132, 133.
» » (humeri) 112.
Epiphysis 20.
Epistropheus 29. Entwicklung 35.
Extremitas acromialis, sternalis (claviculae) 109.

F.

*Facies anterior femoris 132, 133.
» » lateralis, medialis humeri 112.
» » maxillae 80.
» » pyramidis 65.
» articularis acromialis (claviculae) 109.
» » » acromii 110.
» » anterior calcanei 143.
» » » epistrophei 29.
» » calcanea (tali) anterior, media, posterior 143.
» » capituli costae 40.
» » » fibulae 138.
» » carpea 115.
» » cuboidea (calcanei) 143.
» » fibularis 136, 137.
» » inferior tibiae 137.
» » » vertebrarum 25—27.
» » malleolaris (tibiae) 137.
» » malleoli (lateralis) 137, 138.
» » media (calcanei) 143.
» » navicularis (tali) 143.
» » ossis temporalis 70, 71.
» » patellae 136.
» » posterior (calcanei) 143.
» » sternalis (claviculae) 109.
» » superior tibiae 137.
» » » vertebrarum 25—27.
» » tuberculi costae 40.
» auricularis ossis ilium 128.
» » » sacri 31, 32.
» cerebralis alae magnae 58, 61.
» » ossis frontalis 75.
» » » parietalis 73.
» » squamae temporalis 63, 64.
» costalis scapulae 110.
* » dorsalis manus 119.
» » ossis sacri 31, 32, 126.
* » » pedis 140.
» » radii 114—116.
» » scapulae 110.
» » ulnae 114.
» frontalis (ossis frontalis) 74.
» inferior pyramidis 65.
» infratemporalis (maxillae) 80, 99.
* » lateralis femoris 132, 133.
» » fibulae 138.
» » radii 114—116.
» » tibiae 136—138.
» lunata (acetabuli) 130.
» malaris (ossis zygomatici) 83.
» malleolaris lateralis, medialis (tali) 143.
» maxillaris ossis palatini 83.
* » medialis femoris 132, 133.
» » fibulae 138.
» » tibiae 136, 138.
» » ulnae 114.
» nasalis maxillae 80.
» » ossis palatini 83.
» orbitalis alae magnae 58—61, 98.
» » maxillae 80.
Facies orbitalis ossis frontalis 76.
» » » zygomatici 83.
» ossea 53.
» palatina (ossis palatini) 83.
» parietalis (ossis parietalis) 72.
» patellaris 132—134.
» pelvina (ossis sacri) 30, 32, 125.
* » plantaris pedis 141.
» posterior fibulae 138.
» » humeri 112.
» » pyramidis 65.
» » tibiae 136—138.
» sphenomaxillaris (alae magnae) 58, 99.
» superior (tali) 143.
» symphyseos 128.
» temporalis alae magnae 58—61.
» » ossis frontalis 74, 77.
» » » zygomatici 83.
» squamae temporalis 62, 63.
* » tympanica pyramidis 65.
* » volaris manus 118.
» » radii 114—116.
» » ulnae 114, 116.
Femur 14, 107, 132—134. Entwicklung 135.
Fenestra cochleae 67, 69.
» vestibuli 67—69.
Fibula 107, 138. Entwicklung 139.
Fissura orbitalis inferior 93, 96, 98.
» » superior 58, 59, 88, 92, 98.
» petrooccipitalis 48, 49, 88.
» petrosquamosa 63, 64, 69.
» petrotympanica [Glaseri] 62, 65, 70, 71.
» pterygoidea 58, 59.
» pterygomaxillaris 99.
» sphenooccipitalis 60.
» sphenopetrosa 48, 49.
» tympanomastoidea 62, 66, 71.
Fonticulus frontalis [major] 104.
» mastoideus 104.
» occipitalis [minor] 104.
» sphenoidalis 104.
Foramina alveolaria anteriora 81.
» » posteriora 80, 81, 99.
Foramen caecum 49, 75, 88, 91, 94.
* » emissarii occipitalis 89.
» ethmoidale anterius 76, 90, 91, 98.
» » posterius 76, 91, 98.
» frontale 76.
» incisivum 82, 93, 96, 97.
» infraorbitale 80, 81, 98, 99.
Foramina intervertebralia 24.
» » ossis sacri 31.
Foramen jugulare 48, 49, 88.
* » » bipartitum 88.
* » spurium 64.
» lacerum 48, 49.
» mandibulae 85.
» mastoideum 62, 63, 89.
» mentale 85, 86.
Foramina nasalia 79.
Foramen nutricium 18, 19.
» » claviculae 109.
» femoris 132.
» » fibulae 138.
» humeri 112.
» » ossis ilium 19.
» » radii 115, 116.
» » tibiae 18, 136, 137.
» » ulnae 114, 116.
» obturatum 128—130.
» occipitale magnum 48, 54—56, 89.
» opticum 59—61, 88, 98, 99.
» ovale 59, 61, 96.

Foramina palatina minora 83, 90, 97.
Foramen palatinum majus 90, 96, 97.
» parietale 72, 73, 100.
* » pterygospinosum 91.
» rotundum 58—61, 88, 92, 93, 99.
Foramina sacralia anteriora 30.
» » posteriora 31.
Foramen singulare 68.
» sphenopalatinum 90, 91, 98, 99.
» spinosum 59.
» stylomastoideum 62, 64, 67, 70, 71.
» supraorbitale 74, 76.
» transversarium 26, 29.
» vertebrale 25—27.
» zygomaticofaciale, zygomaticoorbitale, zygomaticotemporale 83.
Fossa acetabuli 130.
» canina 80.
» condyloidea 55.
» coronoidea 112.
» cranii anterior 49, 88, 95.
» » media 49, 88.
» » posterior 49, 88.
» digastrica 85.
» glandulae lacrimalis 76, 77, 92, 98.
» hypophyseos 59—61.
» iliaca 128.
» incudis 64.
» infraspinata 110.
» infratemporalis 48, 95.
» intercondyloidea (femoris) 132, 134.
» » anter., poster. (tibiae) 137.
» jugularis (ossis temporalis) 62, 65.
» mandibularis 62.
* » occipitalis inferior 54, 56.
* » » superior 54.
» olecrani 112.
» praenasalis 97.
» pterygoidea 58, 95.
» pterygopalatina 92, 98, 99.
» radialis 112.
» sacci lacrimalis 98.
» scaphoidea 58.
» subarcuata 63, 70.
» subscapularis 110.
» supraspinata 110.
» temporalis 47.
» trochanterica 132, 133.
* » vermiana 89.
Fossula fenestrae cochleae 66, 68.
» » vestibuli 66.
» petrosa 62, 65.
Fovea articularis ossis temporalis 62.
» » superior atlantis 29.
» capitis femoris 132, 133.
» capituli radii 115.
» costalis inferior, superior, transversalis 25.
» dentis 29.
» pterygoidea (processus condyloidei) 84, 85.
» sublingualis, submaxillaris 85.
» trochlearis 76.
*Foveola mentalis 86.
*Foveolae ethmoidales 76.
» granulares [Pacchioni] 50, 73.
Frons 46, 47.
Fundus meatus acustici interni 65, 68.

G.

Geniculum canalis facialis 65, 67, 68.
Glabella 46, 74.

H.

Hamulus lacrimalis 79, 98.
» ossis hamati 118, 121.
» pterygoideus 58, 60, 95.
Hiatus canalis facialis 63—67.
» maxillaris 80, 91, 99.
» sacralis 31.
» semilunaris 78, 90.
Humerus 12, 106, 112. Entwicklung 113.

I, J.

Impressio trigemini 63.
Impressiones digitatae 49, 75.
Incisura acetabuli 130.
» clavicularis 41.
Incisurae costales 41.
Incisura ethmoidalis 76, 77.
» fibularis 136, 137.
» frontalis 74, 76.
» ischiadica major 128, 129.
» » minor 129.
» jugularis ossis occipitalis 56, 89.
» » » temporalis 63.
» » sterni 41.
» lacrimalis 80.
» mandibulae 84.
» mastoidea 62, 71.
» nasalis 80.
» parietalis 62, 63.
» radialis (ulnae) 114.
» scapulae 110.
» semilunaris 114, 115.
» sphenopalatina 83.
» supraorbitalis 74, 76.
» tympanica [Rivini] 62, 64, 70, 71.
» ulnaris (radii) 115.
» vertebralis inferior 25, 27.
» » superior 27.
Inclinatio pelvis 127.
Infundibulum ethmoidale 78.
Juga alveolaria 80, 85.
» cerebralia 49, 75.

L.

Labium externum (cristae iliacae) 129, 130.
» internum » » 128.
» laterale, mediale (lin. asperae) 132, 133.
Labyrinthus ethmoidalis 78, 92, 94.
» osseus 68, 69, 96.
Lamina cribrosa 78, 90, 91, 94.
» externa, interna (d. Schädelknochen) 19, 50.
» lateralis processus pterygoidei 58, 60, 61, 99.
* » malaris (ossis zygomatici) 83.
» medialis processus pterygoidei 58, 61.
* » orbitalis (ossis zygomatici) 83, 98.
» papyracea 78, 91, 92, 94.
» perpendicularis 78, 91, 94, 95.
Limbus alveolaris mandibulae 84, 86.
» » maxillae 80—82, 97.
* » dentalis 48.
* » sphenoidalis 49.
Linea arcuata (ossis ilium) 128.
» aspera (femoris) 132, 133.

Linea glutaea anterior 129, 130.
» » inferior, posterior 129.
» intercondyloidea (femoris) 132.
» intermedia (cristae iliacae) 128, 130.
» intertrochanterica 132, 133.
Lineae musculares (scapulae) 110.
Linea mylohyoidea 85.
» nuchae inferior 48, 55, 56.
» » superior 55, 56.
» » suprema 55.
» obliqua (mandibulae) 84, 85.
» pectinea (femoris) 132, 133.
» poplitea 136, 137.
» temporalis inferior 47, 62, 72.
» » (ossis frontalis) 46, 74, 77.
» » superior 47, 72.
» terminalis (pelvis) 124, 125.
» » Pars iliaca, pubica, sacralis 125.
Lineae transversae (ossis sacri) 30.
Lingula mandibulae 84—86.
» sphenoidalis 59, 99.

M.

Malleolus lateralis 137, 138.
» medialis 136, 137.
Mandibula 46, 47, 53, 84—86. Entwicklung 86.
Manubrium sterni 41.
Margo axillaris scapulae 110.
» dorsalis radii 114, 115.
» » ulnae 114.
» frontalis ossis parietalis 72, 73.
» » » sphenoidalis 58, 59.
» infraglenoidalis tibiae 136, 137.
» infraorbitalis 80, 83, 98.
» lacrimalis maxillae 80.
» lambdoideus 54—56.
» lateralis humeri 112.
» » pedis 140.
» mastoideus 54—56.
» medialis humeri 112.
» » pedis 140.
» » tibiae 136, 138.
» nasalis ossis frontalis 76, 77.
» occipitalis ossis parietalis 72, 73.
» » » temporalis 62, 63.
* » orbitalis ossis sphenoidalis 59.
» parietalis ossis frontalis 74—76.
» » » temporalis 62, 63.
* » petrosus ossis sphenoidalis 59.
» sagittalis ossis parietalis 72, 73.
* » sphenoidalis ossis frontalis 75, 76.
» » » temporalis 62—64.
» squamosus ossis parietalis 72, 73.
» » » sphenoidalis 58—60.
» superior scapulae 110.
» supraorbitalis 48, 74, 76, 77, 92, 98.
» vertebralis scapulae 110.
» volaris radii 114, 115.
» » ulnae 114.
» zygomaticus ossis sphenoidalis 58—60.
Massa lateralis atlantis 29.
Maxilla 46, 47, 53, 80, 81. Entwicklung 82.
Meatus acusticus externus 47, 66, 69, 71, 96.
» » internus 65, 68, 69, 96.
» nasi communis 78, 96.
» » inferior, medius, superior 90, 94.
» nasopharyngeus 90.
Medulla ossium 11.
Metacarpus 106, 118.
Metatarsus 107, 140.

N.

*Norma frontalis 46, 101.
* » lateralis 47, 101.
* » verticalis 101.

O.

Occiput 47.
Olecranon 114, 115.
Orbita 92—95, 98.
*Os acetabuli 131.
*Ossa antibrachii 106, 114—116. Entwicklung 117.
» brevia 16, 17. Entwicklung 21.
Os capitatum 119—121.
Ossa carpi 120, 121. Entwicklung 123.
Os centrale carpi 120.
» coccygis 24, 32, 33, 125, 126. Entwicklung 35.
» costale 38, 39.
» coxae 107, 128—130. Entwicklung 131.
Ossa cranii 52—104.
» » cerebralis 52.
* » cruris 107, 136—138. Entwicklung 139.
Os cuboideum 142, 144.
» cuneiforme primum 141, 142, 144.
» » secundum 142, 144.
» » tertium 17, 142, 144.
Ossa digitorum manus 118.
Os ethmoidale 52, 78.
Ossa faciei 53.
Os frontale 52, 74—76. Entwicklung 77.
» hamatum 119—121.
» hyoideum 87.
» ilium 19, 124—126, 129, 130.
* » Incae 100.
» incisivum 82, 97.
* » infracoracoideum 111.
» interparietale 100.
» ischii 124—126.
» lacrimale 53, 79, 90—92, 95.
Ossa longa 12—15.
Os lunatum 119, 120.
» metacarpale I. 106, 109.
Ossa metacarpalia 119, 122. Entwicklung 123.
Os metatarsale I. 107, 142.
Ossa metatarsalia 142, 145. Entwicklung 146, 147.
Os multangulum majus, minus 119—121.
» nasale 53, 79, 90, 91.
» naviculare manus 119, 120.
» » pedis 142, 144.
» occipitale 52, 54—56. Entwicklung 57.
» palatinum 53, 83.
» parietale 19, 52, 72, 73. Entwicklung 21.
» pisiforme 118—120.
Ossa plana 19.
*Os praeinterparietale 100.
» pubis 124—126.
» sacrum 24, 30—33, 125, 126. Entwicklung 35.
Ossa sesamoidea manus 118.
» » pedis 140, 141.
Os sphenoidale 52, 58—60. Entwicklung 61.
Ossa suprasternalia 41.
» suturarum 100.
» tarsi 17, 143, 144.
Os temporale 52, 62—69. Entwicklung 70, 71.
» trigonum 143.
» triquetrum 119, 120.
» zygomaticum 53, 83.
*Ossicula mentalia 86.
Osteologia 7.
Ostium tympanicum tubae auditivae 66.

P.

Palatum durum 48, 94, 96, 97.
Paries caroticus cavi tympani 65, 66.
» inferior orbitae 93, 98, 99.
» jugularis cavi tympani 66.
» labyrinthicus cavi tympani 65, 66.
» lateralis orbitae 98.
» mastoideus cavi tympani 66.
» medialis orbitae 98.
» superior orbitae 92, 98.
» tegmentalis cavi tympani 65.
Pars alveolaris mandibulae 84—86.
» basilaris ossis occipitalis 54—57.
» cupularis recessus epitympanici 64.
» horizontalis ossis palatini 83, 90, 91, 97.
» lateralis ossis occipitalis 54, 56, 57.
» » » sacri 30, 31.
» mastoidea ossis temporalis 62—64, 70, 71.
» nasalis ossis frontalis 74, 77.
» orbitalis ossis frontalis 75—77, 94, 98.
» perpendicularis ossis palatini 83, 90, 91, 97, 99.
» petrosa ossis temporalis 62—64, 70, 71.
» tympanica ossis temporalis 62, 64, 65, 71.
Patella 107, 136.
Pecten ossis pubis 128.
Pelvis major 124, 125.
» minor 124, 125, 127.
* » muliebris 124.
* » virilis 125, 126.
Perichondrium 20.
Periosteum 11, 20.
Phalanges digitorum (manus) 106, 118, 119, 122. Entwicklung 123.
Phalanges digitorum pedis 107, 140—142, 145. Entwicklung 146, 147.
Phalanges hallucis 107.
» pollicis 106, 118, 119.
Planum nuchale 48, 55, 100.
» occipitale 55, 100.
» popliteum 132.
* » sphenoidale 49.
* » sternale 36.
» temporale 47, 72.
*Ponticulus promontorii 67.
Porus acusticus externus 47, 48, 62.
» » internus 63, 65, 68, 70.
Processus accessorius 27.
» alaris 78, 94.
» alveolaris (maxillae) 80, 82, 99.
» angularis mandibulae 85.
» articularis inferior, superior, vertebrarum 25—27, 29.
» articularis superior ossis sacri 30—32.
» clinoideus anterior 58—60.
» » medius 59, 60.
» » posterior 58, 59.
» cochleariformis 65, 66, 68.
» condyloideus 84, 85.
» coracoideus 110, 111.
» coronoideus mandibulae 84—86.
» » ulnae 114.
» costarius 27.
» ethmoidalis 79, 90.
» frontalis 80, 81, 91.
» frontosphenoidalis 83.
» intrajugularis ossis occipitalis 56.
» » » temporalis 63.
» jugularis 54, 56, 89.
» lacrimalis 79, 90.
» lateralis tali 143.
» » tuberis calcanei 141, 143.
Processus mamillaris 27.
» marginalis ossis zygomatici 83.
» mastoideus 48, 62, 64, 67, 71, 88.
» maxillaris conchae nasalis infer. 79, 99.
* » » ossis palatini 83, 99.
» medialis tuberis calcanei 141, 143.
» nasalis ossis palatini 83.
» orbitalis ossis palatini 83, 90—92, 98, 99.
» palatinus maxillae 80—82, 90, 91, 97.
» paramastoideus 88.
» posterior tali 141, 143.
» pterygoideus 48, 58—61, 91, 92.
» pterygospinosus [Civinini] 60, 91.
» pyramidalis 83, 97, 99.
» sphenoidalis ossis palatini 83, 90, 91.
» spinosus 25—27.
» styloideus ossis metacarpalis III. 122.
» » » temporalis 48, 62, 64.
» » radii 115.
» » ulnae 114, 115.
» temporalis ossis zygomatici 83.
» transversus 25, 26, 28.
» trochlearis 143.
* » tympanicus anterior 70, 71.
* » » posterior 70.
» uncinatus 78, 90, 94, 95, 99.
» vaginalis 58, 59, 61, 90, 91.
» xiphoideus 41.
» zygomaticus maxillae 80, 82.
» » ossis frontalis 75—77.
» » » temporalis 62—64, 70, 71.
Prominentia canalis facialis 66.
» » semicircularis lateralis 66, 67.
» styloidea 64.
Promontorium (cavi tympani) 66—68.
» (columnae vertebralis) 24, 124.
*Protovertebrae 34.
Protuberantia mentalis 84—86.
» occipitalis externa 48, 55, 56.
» » interna 49, 54, 57, 89.
Pyramis ossis temporalis 62—64, 70, 71.

R.

Radius 13, 106, 115, 116. Entwicklung 117.
Radix arcus vertebrae 25, 26.
Ramus inferior ossis ischii 128, 130.
» » » pubis 128, 130.
» mandibulae 84—87.
» superior ossis ischii 128.
» » » pubis 128.
Recessus ellipticus 69.
» epitympanicus 64, 69, 70.
» sphenoethmoidalis 90, 92.
Rostrum sphenoidale 58—61, 91.
* » » primitivum 61.

S.

Scapula 106, 108, 110. Entwicklung 111.
Sella turcica 60.
Semicanalis musculi tensoris tympani 64, 66, 67, 70.
» tubae auditivae 64, 66, 67, 69.
Septa interalveolaria 82, 84.
Septum canalis musculotubarii 64, 66, 67.
» nasi osseum 46, 91—93, 96.
» sinuum frontalium 76, 94.
» » sphenoidalium 60, 93.
Sinciput 47.

*Sinus cervicalis 102.
» frontalis 76, 77, 90, 91, 94, 95.
» maxillaris 80—82, 93—95, 97, 99.
» posterior (cavi tympani) 64, 66, 67.
» sphenoidalis 60, 61, 90—93.
» tarsi 140.
» tympani 66, 67.
Skeleton extremitatis inferioris 105, 107, 124—147.
» » » superioris 105, 106, 108—123.
» humanum 22.
* » manus 118, 119. Entwicklung 123.
* » pedis 140—142. Entwicklung 146, 147.
» trunci 23—43.
Spatia intercostalia 36.
*Spatium interosseum antibrachii 106, 116.
* » » cruris 107.
Spina angularis 58—61, 93.
* » ethmoidalis 59.
» frontalis 74—77, 90, 91.
» iliaca anterior inferior 128, 129.
» » » superior 128—130.
» » posterior inferior, superior 128, 129.
» ischiadica 128, 129.
» mentalis 84, 85, 96.
* » musculi recti lateralis 58.
» nasalis anterior 46, 47, 80, 90, 91, 93, 97.
» » posterior 90, 91, 97.
Spinae palatinae 82, 97.
Spina scapulae 110.
» supra meatum 62.
» trochlearis 76, 98.
» tympanica major 64, 71.
» » minor 64, 70, 71.
Squama frontalis 74—77.
» occipitalis 54—57.
» temporalis 62—64, 70, 71.
Sternum 41. Entwicklung 42.
Subiculum promontorii 67.
Substantia compacta, spongiosa 11—17, 19.
» corticalis 19, 20.
Sulcus arteriae occipitalis 62, 71.
» » temporalis mediae 62.
» » vertebralis 29.
Sulci arteriosi 50, 73.
Sulcus calcanei 143.
» canaliculi mastoidei 62, 65.
» caroticus 58, 59.
» carpi 118.
» chiasmatis 59.
» costae 40.
» ethmoidalis 79, 91.
» hamuli pterygoidei 58.
» infraorbitalis 80, 93, 94, 98, 99.
» intertubercularis 112.
» lacrimalis maxillae 80, 82, 91, 98.
» » ossis lacrimalis 79, 92.
* » mallei (annuli tympanici) 70.
» malleolaris (tibiae) 136.
» musculi flexoris hallucis longi (calcanei) 141, 143.
» musculi flexoris hallucis longi (tali) 141, 143.
» » peronaei longi (calcanei) 143.
» » » » (ossis cuboidei) 140, 141, 144.
» mylohyoideus 85.
» nervi petrosi superficialis majoris 63, 64.
» » » » minoris 63, 64.
» » radialis 26.
» » spinalis 26.
» » ulnaris 112.
» obturatorius 128.
» olfactorius 90.
Sulci palatini 82, 97.
Sulcus paraglenoidalis 128.
* » petrosquamosus 64.
» petrosus inferior 88.
» » inferior ossis occipitalis 56.
» » » » temporalis 62, 63.
» » superior 63.
* » praeauricularis 128.
» promontorii 67.
* » pterygoideus medialis, lateralis 83.
* » pterygopalatinus maxillae 80.
» » ossis palatini 83.
» » » sphenoidalis 58.
» sagittalis (ossis frontalis) 75, 88.
» » (» occipitalis) 54, 89.
» » (» parietalis) 73.
» sigmoideus 49, 56, 63, 64, 88, 89.
» subclaviae 40.
» tali 143.
» transversus ossis occipitalis 49, 54, 56, 89.
» » » parietalis 73.
» tubae auditivae 48.
» tympanicus 64, 66, 69, 70.
» venosus 50.
Sustentaculum tali 140, 141, 143.
Sutura coronalis 46, 47, 49, 50, 88, 100.
» ethmoideomaxillaris 98.
» frontalis 77.
» frontoethmoidalis 49, 98.
» frontolacrimalis 91, 98.
» frontomaxillaris 46, 98.
» incisiva 48, 82, 97.
» infraorbitalis 80.
» intermaxillaris 46.
» internasalis 46, 92.
» lacrimoconchalis 90, 95.
* » lacrimoethmoidalis 91, 98.
lacrimomaxillaris 91, 98.
» lambdoidea 47, 50, 89, 100.
* » mendosa 55, 57, 104.
» nasofrontalis 46, 90—92, 98.
» nasomaxillaris 46, 47.
* » occipitalis transversa 100.
» occipitomastoidea 47—49, 88, 89, 100.
» palatina mediana 96, 97.
» » transversa 90, 91, 96, 97.
» palatoethmoidalis 99.
» palatomaxillaris 98.
» parietomastoidea 47, 49, 89, 100.
» sagittalis 50, 88, 100.
» sphenoethmoidalis 49, 98, 99.
» sphenofrontalis 47.
» sphenoorbitalis 49, 98.
» sphenoparietalis 46, 47, 88.
» sphenosquamosa 46—49, 88.
» sphenozygomatica 47, 98.
» squamosa 46, 47, 88.
» squamosomastoidea 62, 70, 71.
» zygomaticofrontalis 46, 47, 92.
» zygomaticomaxillaris 46, 47.
» zygomaticotemporalis 46, 47.
Suturae cranii 46—49.
Symphysis ossium pubis 125.
Synchondrosis epiphyseos 20.
» intersphenoidalis 61.
» intraoccipitalis anter., poster. 57.
» sphenooccipitalis 49.
» sternalis superior 41.

T.

Talus 17, 142, 143.
Tarsus 107, 140.
Tegmen tympani 64, 65, 69—71, 96.
Thorax 36, 37.

Tibia 15, 18, 107, 136, 137. Entwicklung 139.
Torus occipitalis 100.
» palatinus 96.
Tractus spiralis foraminosus 68.
Trochanter major 132—134.
» minor 132, 133.
» tertius 133.
Trochlea humeri 112.
» phalangis manus 122.
» » pedis 145.
» tali 140, 143.
Tuber calcanei 140, 141, 143, 147.
» frontale 46, 74, 77, 104.
» iliacum 126, 128, 129.
» ischiadicum 128—130.
» maxillare 80—82, 99.
» parietale 72, 104.
Tuberculum anterius atlantis 29.
» » vertebrarum cervicalium 26.
» articulare 62.
» caroticum 24.
» costae 37, 40.
» intercondyloideum later., med. 137.
» jugulare 54, 56.
* » laterale tali 143.
» majus 112.
* » mediale tali 143.
» mentale 84, 85, 96.
» minus 112.
» obturatorium anterius 128.
» » posterius 128, 130.
» ossis multanguli majoris 118, 121.
» » navicularis manus 118, 120.
» pharyngeum 56.
» posterius atlantis 29.
» » vertebrarum cervicalium 26, 29.
» pubicum 130.
» scaleni [Lisfranci] 40.
» sellae 59—61.
Tuberositas coracoidea 109.
» costae II. 40.
» costalis 109.
Tuberositas deltoidea 112.
» glutaea 132.
» iliaca 128.
» infraglenoidalis 110.
» masseterica 84, 86.
» ossis cuboidei 141, 144.
» » metacarpalis V. 122.
» » metatarsalis I. 141, 145.
» » V. 140, 141, 145.
» » navicularis pedis 140, 141, 144.
» pterygoidea 85.
» radii 115, 116.
» sacralis 31.
» supraglenoidalis 110.
» tibiae 136, 137.
» ulnae 114.
» unguicularis phalangum digitorum manus 122.
» unguicularis phalangum digitorum pedis 141, 145.

U.

Ulna 13, 106, 114, 116. Entwicklung 117.

V.

Vagina processus styloidei 64, 70, 71.
Vertebrae 16, 24ff. Entwicklung 34, 35.
» cervicales 24, 26, 29.
Vertebra cervicalis VII. 29.
Vertebrae coccygeae 24, 32.
» lumbales 24, 27, 28.
Vertebra lumbalis V. 28, 33.
» prominens 24.
Vertebrae sacrales 24, 30—32.
» thoracales 24, 25, 28.
Vertebra thoracalis I., XI., XII. 28.
Vertex 46, 47.
Vestibulum labyrinthi 65, 68, 69.
Vomer 53, 79, 91, 94, 95.

Deutsche Namen:

Augenblase, primäre 102.
Augenhöhle 92—95, 98.
Augenhöhleneingang, Breite, Höhe des 101.
Augenhöhlenteil des Stirnbeins 75.

Bandgrube des lateralen Knöchels 137, 138.
Bandgrübchen der Mittelfußknochen 145.
» » Mittelhandknochen 121.
Becken 124—127.
» Durchmesser des 127.
» großes 124, 125.
» kleines 124—126.
» männliches 125, 126.
» weibliches 124.
Beckenausgang 126, 127.
Beckeneingang 124, 127.
Beckengürtel 124—126.
Beinhaut 11, 20.
Belegknochen 21.
Bogengänge, knöcherne 68.
Brustausgang 36.
Brustbein 41. Entwicklung 42.
Brustbeinebene 36.
Brusteingang 36.
Brustkorb 36, 37.
Brustwirbel 24, 25.
» erster, elfter, zwölfter 28.

Darmbein 19, 128, 129.
Darmbeingrube, Darmbeinhöcker 128.
Darmbeinkamm, Darmbeinstachel 128.
Dehiscenz des Canalis facialis 67.
Dornfortsatz 25.
Dreher 29. Entwicklung 35.
Dreieckiges Bein 120.
Durchmesser des Beckens 127.
» » Schädels 101.

Elle 13, 114. Entwicklung 117.
Ellenköpfchen 114.
Epiphysenfugenknorpel 20.
Erbsenbein 120.
Ernährungskanal, Ernährungsloch 18, 19.

Felsenbein 62, 70.
Fersenbein 17, 143. Entwicklung 146, 147.
Fingerknochen 118, 121.
Flügel, großer, kleiner des Keilbeins 58.
Flügelförmiger Fortsatz 58.
Flügelgaumengrube 99.
Fontanellmembran, Fontanellknorpel 104.
Führungslinie (des Beckens) 127.

Fuß, Skelett des 140—142.
» Entwicklung der Knochen des 146, 147.
Fußwurzel 140.
Fußwurzelknochen 143, 144.

Gaumen, harter 97.
Gaumenbein 83.
Gefäßkanäle des Knorpels 21.
Gefäßkanäle des Schädeldaches 51.
Gehörgang, äußerer 66, 71, 96.
» innerer 68, 69.
Gelenkfortsätze der Wirbel 25.
Gesichtsbreite, Gesichtshöhe 101.
Gesichtsschädel, die einzelnen Knochen des 53.
» Räume des 96.
Gliedmaßen, Skelett der oberen 105, 106, 108—123.
» » » unteren 105, 107, 124—147.
Greisengesicht 87.
Gratecke 110.
Griffelfortsatz des Schläfenbeins 62.
Grundlamellen des Knochens 10, 11.

Hahnenkamm 78.
Hakenbein 121.
Halswirbel 24, 26.
» atypische 29.
Hand, Skelett der 188 ff.
» Entwicklung der Knochen der 123.
Handhabe des Brustbeins 36.
Handwurzel 118.
Handwurzelknochen, distale Reihe 121.
» proximale Reihe 120.
Haverssche Kanälchen 10.
» Lamellensysteme 10, 11.
Herzanlage 102.
Hinterhaupt 47.
Hinterhauptbein 54—56. Entwicklung 57.
» Grundteil, Seitenteil des 54.
Hinterhauptfontanelle 104.
Hinterhauptschuppe 55.
Hirnschädel, die einzelnen Knochen des 52.
» Breite, Höhe, Länge des 101.
Horizontale, deutsche 101.
Hüftbein 124, 128—130. Entwicklung 131.
Hüftbeinausschnitt, großer, kleiner 126, 128, 129.
Hüftbeinloch 128.
Hüftgelenkpfanne 129, 130.
Hyoidbogen 102.

Jochbein 83.
Jochbreite 101.
Jochfortsatz des Oberkieferbeins 80.

Kahnbein des Fußes 144.
» der Hand 120.
Keilbein (des Schädels) 58—60. Entwicklung 61.
Keilbeine (des Fußes) 144.
Keilbeinfontanelle 104.
Keilbeinhöhlen 60, 90, 93.
Keilbeinkörper 60.
Kiefer, senile Atrophie der 87.
Kiemenbögen, Kiemenspalten 102, 103.
Kinnknöchelchen 86.
Kniescheibe 136.
Knochen, allgemeine Verhältnisse der 9—21.
» enchondraler 20, 21.
» Entwicklung der 20, 21.
» kurze 16, 17, 21.
» lange 12—15.
» mikroskopischer Bau der 10.
» platte 19.
Knochenbau (Schema) 11.
Knochenkern (Verknöcherungspunkt) 20, 21.
Knochenkörperchen 10.
Knochenlehre 7 ff.
Knochenmark 11.
Knochenrinde, perichondrale 20.
Knöchel, lateraler 137, 138.
» medialer 136, 137.
Knorpel, Gefäßkanäle des 21.
» Meckelscher 103.
» verkalkter 20.
» vorgebildeter 20, 21.
Knorpelspangen der Kiemenbögen 103.
Kopfbein 121.
Kranznaht 50.
Kreuzbein 24, 30—32. Entwicklung 35.
» anomale Verbindungen des 33.

Labyrinth, knöchernes 68, 69.
Lamellensysteme, intermediäre 10.
Lendenwirbel 24, 27, fünfter 28.
» Assimilation des fünften 33.

Markhöhle 11.
Markraum, primärer 20.
Markräume der spongiösen Substanz 11.
Meckelscher Knorpel 103.
Mittelfuß 140.
Mittelfußknochen 145.
Mittelhand 118.
Mittelhandknochen 122.
Mondbein 120.
Mundhöhle, Knochengerüst der 96.

Nabelblase 102.
Nasenbein 79.
Nasengänge 90, 94.
Nasengrübchen 102.
Nasenhöhe 101.
Nasenhöhle 90—95. Boden der 97.
Nasenmuschel, untere 79, 90, 94.
Nasenmuscheln, mittlere, obere 78, 90, 94.
Nasenöffnung, größte Breite der 101.
Nasenscheidewand, knöcherne 91, 94, 96.
Nasenstachel, vorderer, hinterer 97.
Nasenteil des Stirnbeins 74.

Oberarmbein 12, 112. Entwicklung 113.
» Gelenkrolle, Gelenkköpfchen des 112.
Oberarmkopf 112.
Oberkiefer 46, 47.
Oberkieferbein 80—82. Entwicklung 82.
Oberkieferfortsatz (des I. Kiemenbogens) 102.
Oberkieferhöhle 80, 94, 97, 99.
Oberkieferkörper 80.
Oberschuppe 100.
Ohrhöhe 101.
Osteoblastenreihe 21.

Papierplatte des Siebbeins 78.
Paukenhöhle 67.
Paukenteil des Schläfenbeins 62, 71.
Pfannenausschnitt, Pfannengrube 130.
Pfannenknochen 131.
Pfeilnaht 50.
Pflugscharbein 79.
Primordialcranium 102, 103.
Profillinie, Profilwinkel 101.
Pronationsstellung der Unterarmknochen 116.

Querfortsatz der Wirbel 25.

Rabenschnabelfortsatz 110.
Randknorpel des Darmbeins 131.
Rippen 38—40. Entwicklung 42.
» wahre, falsche, fliegende 36.

Rippenbogen 36.
Rippenknochen, Rippenknorpel 39.
Rollhöcker, großer, kleiner 132.
Rückensaite 34.
Rumpf, Segmente des 43.
» Skelett des 23 ff.

Sattelgrube, Sattellehne 60.
Schädel und Schädelknochen 45—104.
» Durchmesser des 101.
» Entwicklung des 102—104.
» Oberansicht des 101.
» Seitenansicht des 47, 101.
» Vorderansicht des 46, 101.
Schädeldach 50.
» Gefäßkanäle des 51.
Schädelgruben 49, 88.
Schädelgrund, äußerer 48.
» innerer 49.
Schädelhöhle 88, 89.
Schädelnähte 46—49.
Schaltknochen 100.
Schambein 124, 126, 128.
Schambogen 124.
Schamwinkel 125.
Scheitel 46, 47.
Scheitelbein 19, 72, 73. Entwicklung 21.
Schenkelbein 14, 132—134. Entwicklung 135.
Schenkelbeinknorren 132.
Schenkelhals, Schenkelkopf 132.
Schenkelsporn 134, 135.
Schienbein 15, 18, 136, 137. Entwicklung 139.
Schienbeinknorren, lateraler, medialer 136.
Schläfenbein 62—69. Entwicklung 70, 71.
Schläfenfläche 47.
Schläfengrube 47, untere 96.
Schläfenschuppe 62, 70.
Schlüsselbein 109.
Schnecke 68.
Schneckenfenster 67, 69.
Schoßfugenfläche 128.
Schulterblatt 110. Entwicklung 111.
Schultergrat 110.
Schultergürtel 108.
Segmente des Rumpfes 43.
Sehnenfurche für den M. flexor carpi radialis 121.
» » » » popliteus 134.
» » die Mm. peronaei 138.
Sharpeysche Fasern 10.
Siebbein 78.
Siebbeinlabyrinth 92.
Siebbeinzellen 78.
Siebplatte 78.
Sitzbein 124, 126.
Sitzbeinhöcker, Sitzbeinstachel 129.
Skelett, das menschliche 22.
» der Hand 118, 119. Entwicklung 123.
» des Fußes 140—142. Entwicklung 146, 147.
» der oberen Gliedmaßen 105, 106, 108—123.
» » unteren Gliedmaßen 105, 107, 124—147.
» des Rumpfes 23—34.
Speiche 13, 115. Entwicklung 117.
Speichenköpfchen 115.
Spitzenknochen 100.
Sprungbein 17, 143.
Steißbein 24, 32.
» Verschmelzung mit dem Kreuzbein 33.
Stirn 46, 47.
Stirnbein 74—76. Entwicklung 77.
Stirnbreite, kleinste 101.
Stirnfontanelle 104.
Stirnhöhlen 76, 77, 95.
Stirnfortsatz des Oberkieferbeins 80.
Substanz der Knochen, kompakte und spongiöse 12—17, 19.
Supinationsstellung der Unterarmknochen 116.

Träger 29.
Tränenbein 79.
Tränennasenkanal 95.
Tragleiste (des Schenkelhalses) 134.
Trommelfellring 70.
Trommelhöhle 65—70, 96.
Türkensattel 60.

Unterarm, Knochen des 114—116.
» Entwicklung der Knochen des 117.
Unterkiefer 46, 47.
Unterkieferbein 84—86. Entwicklung 86.
Unterkieferfortsatz (des I. Kiemenbogens) 102.
Unterschenkel, Knochen des 136—138.
» Entwicklung der Knochen des 139.
Unterschuppe 100.
Urwirbel 34.

Verkalkungspunkt 20.
Verknöcherungspunkt (Knochenkern) 20, 21.
Verknöcherungszone 20.
Vielwinkeliges Bein, großes, kleines 121.
Volkmannsche Kanälchen 10, 11.
Vorderhaupt 47.
Vorhofsfenster 67, 69.

Wadenbein 138. Entwicklung 139.
Wadenbeinköpfchen 138.
Warzenfontanelle 104.
Warzenfortsatz 62.
Warzenteil des Schläfenbeins 62.
Wirbel 16, 25 ff.
» Knochenkerne der 34, 35.
Wirbelbogen, Wirbelkörper, Wirbelloch 25.
Wirbelsäule 24. Entwicklung 34, 35.
Würfelbein 144.

Zahnfächerfortsatz des Oberkieferbeins 80.
Zahnnervenkanälchen des Oberkieferbeins 81.
Zahnwurzelfächer 82, 84.
Zehenknochen 140, 145.
Zellen des Warzenfortsatzes 67.
Zungenbein 87.
Zwischenkieferbein 82, 97.
Zwischenrippenräume 36.

Druck von Gottlieb Gistel & Cie., Wien.

SYNDESMOLOGIA.

DIE BÄNDERLEHRE.

ALLGEMEINE VERHÄLTNISSE DER KNOCHENVERBINDUNGEN.



Fig. 378. Sutura serrata, Zackennaht.



Fig. 379. Sutura squamosa, Schuppennaht.

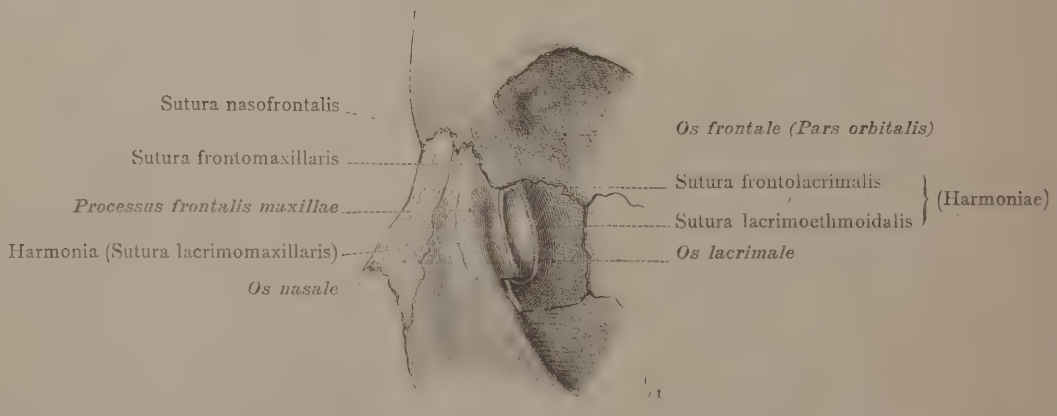

Fig. 380. Harmonia, einfache Anlagerung.

Synarthrosis, kontinuierliche Verbindung.

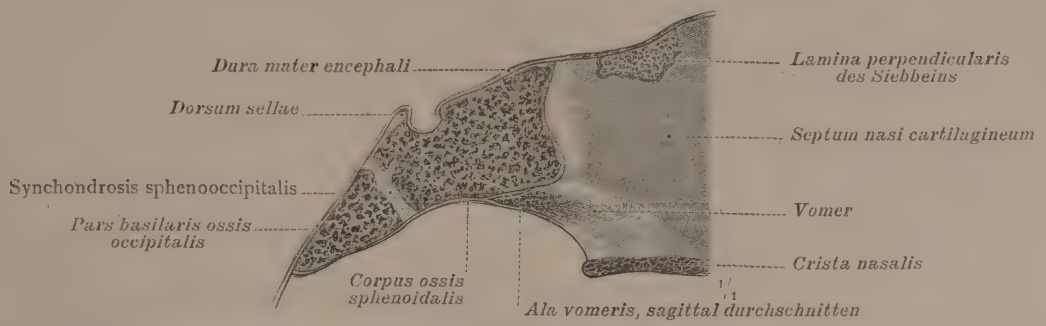

Fig. 381. Synchondrosis, Knorpelhaft. (Synchondrosis sphenooccipitalis von einem 2 Jahre alten Mädchen; Mediandurchschnitt.)

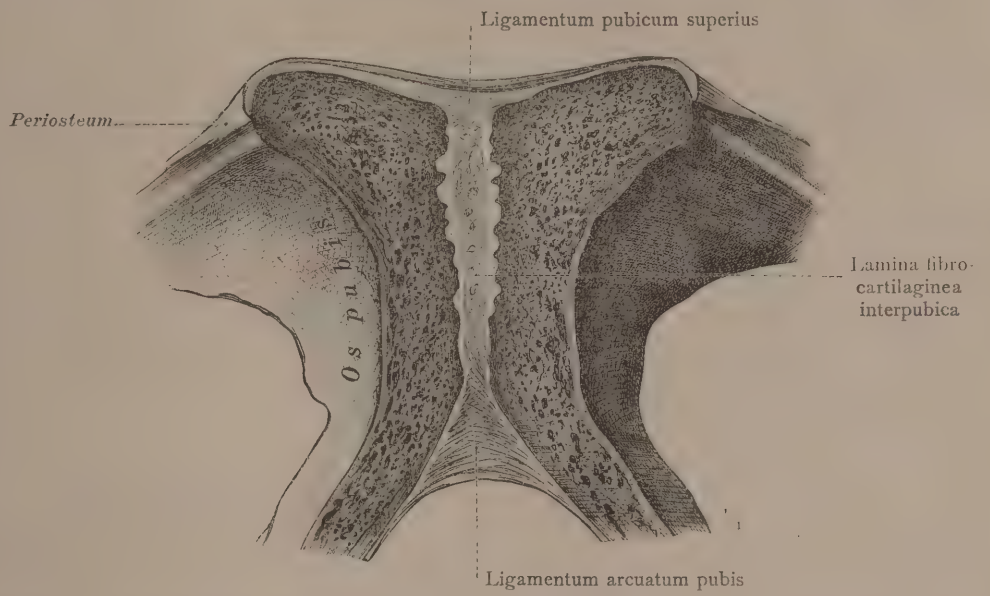

Fig. 382. Symphysis, Faserknorpelhaft. (Symphysis ossium pubis; Frontaldurchschnitt, hintere Hälfte.)

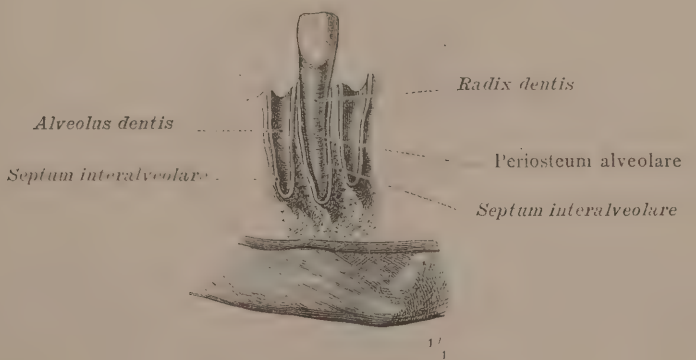

Fig. 383. Gomphosis, Einkeilung.

Synarthrosis, kontinuierliche Verbindung.

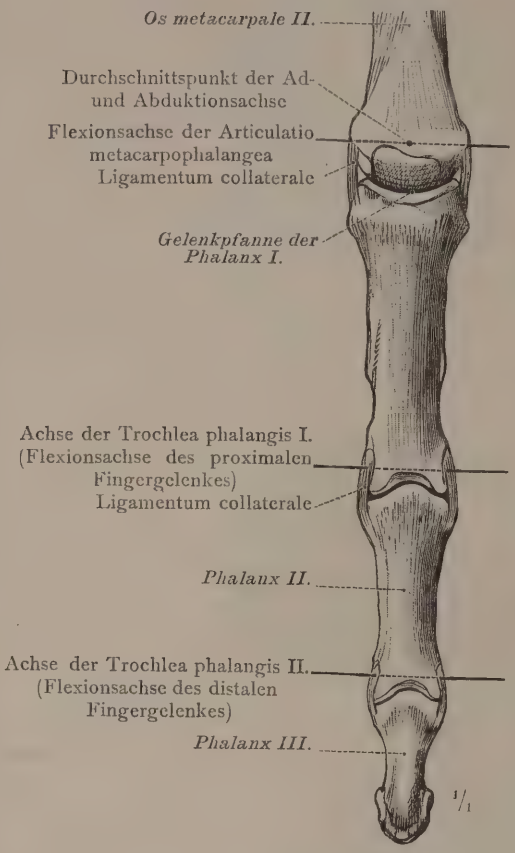

Fig. 384. Streckstellung. Dorsale Ansicht.

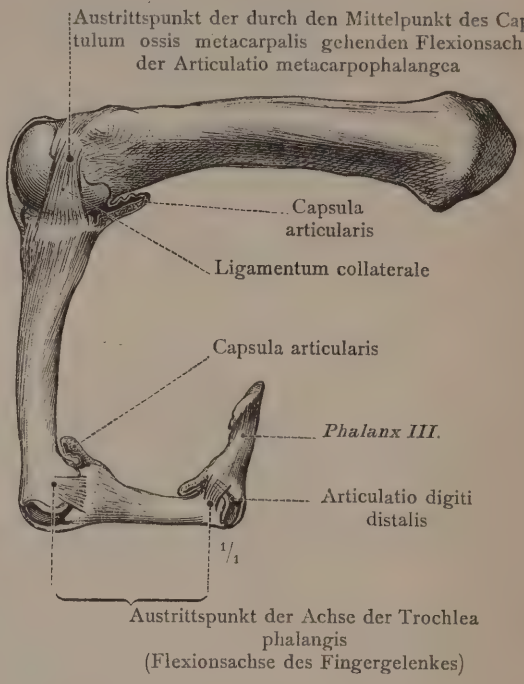

Fig. 385. Beugestellung. Seitenansicht.

Beschränkte Arthrodie (Articulatio metacarpophalangea. — Ginglymus, Winkelgelenk. (Articulationes digiti indicis.)

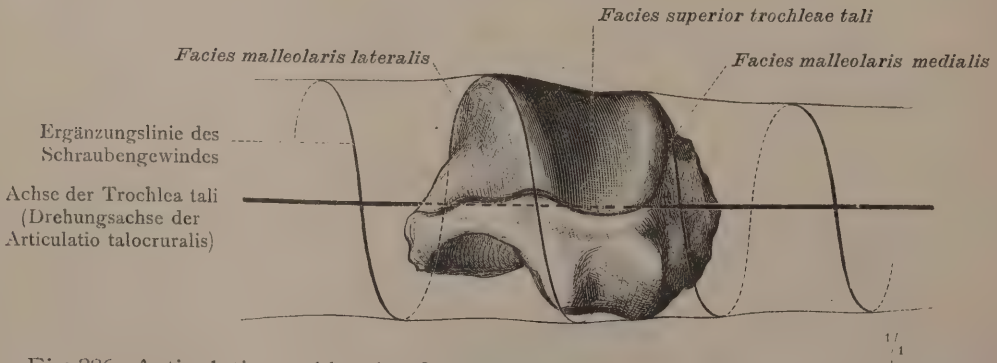

Fig. 386. Articulatio cochlearis, Schraubengelenk. (Trochlea tali sinistri, Ansicht von hinten: schraubenförmige Gelenkrolle der Articulatio talocruralis.)

Diarthrosis, Gelenk (diskontinuierliche Verbindung).
Articulatio simplex, einfaches Gelenk.

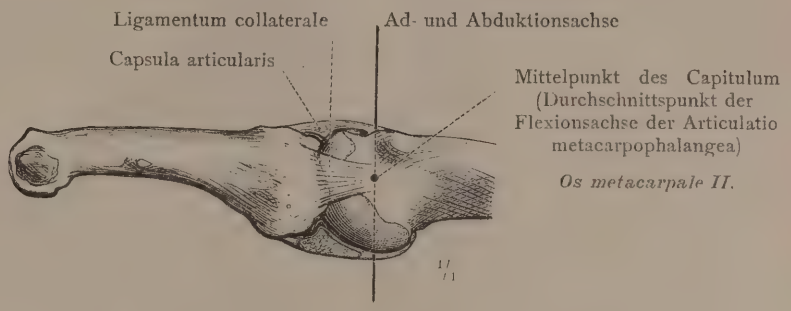

Fig. 387. Beschränkte Arthrodie. (Articulatio metacarpophalangea indicis; Seitenansicht.)

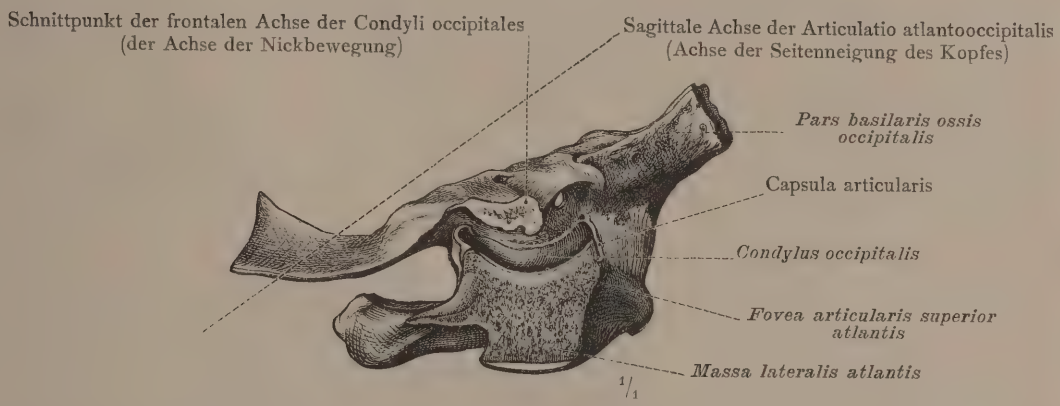

Fig. 388. Articulatio ellipsoidea, Ellipsoidgelenk (Eigelenk).
(Articulatio atlantooccipitalis dextra; Ansicht von der lateralen Seite. Die laterale Hälfte der Massa lateralis atlantis wurde durch einen in der Ganglinie des Gelenkes geführten sagittalen Schnitt abgetragen.)

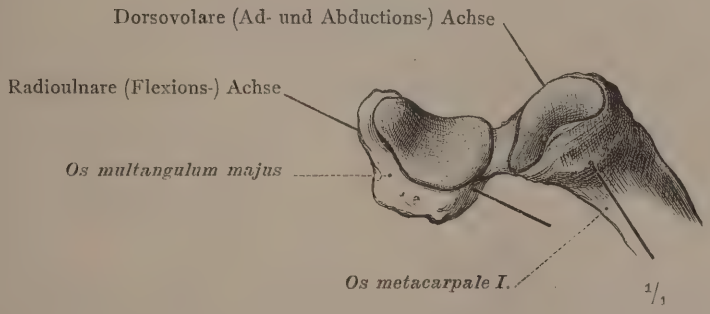

Fig. 389. Articulatio sellaris, Sattelgelenk. (Articulatio carpometacarpea pollicis.)

Diarthrosis, Gelenk (diskontinuierliche Verbindung).
Articulatio simplex, einfaches Gelenk.

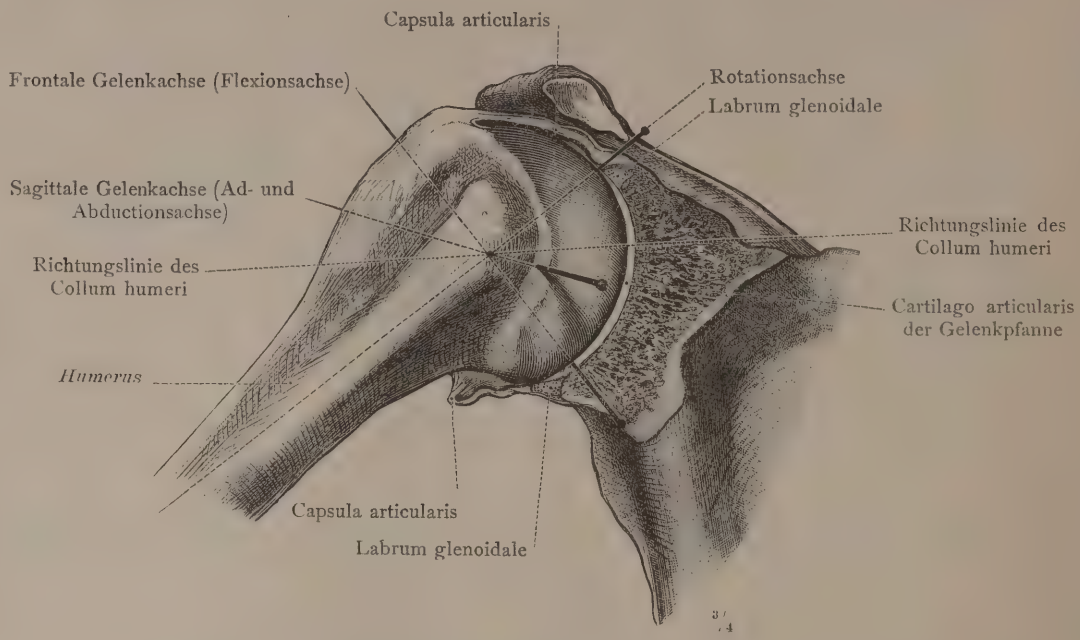

Fig. 390. Arthrodia, freies Gelenk. (Articulatio humeri von vorn; die vordere Hälfte der Pfanne und der Gelenkkapsel wurden abgetragen.)

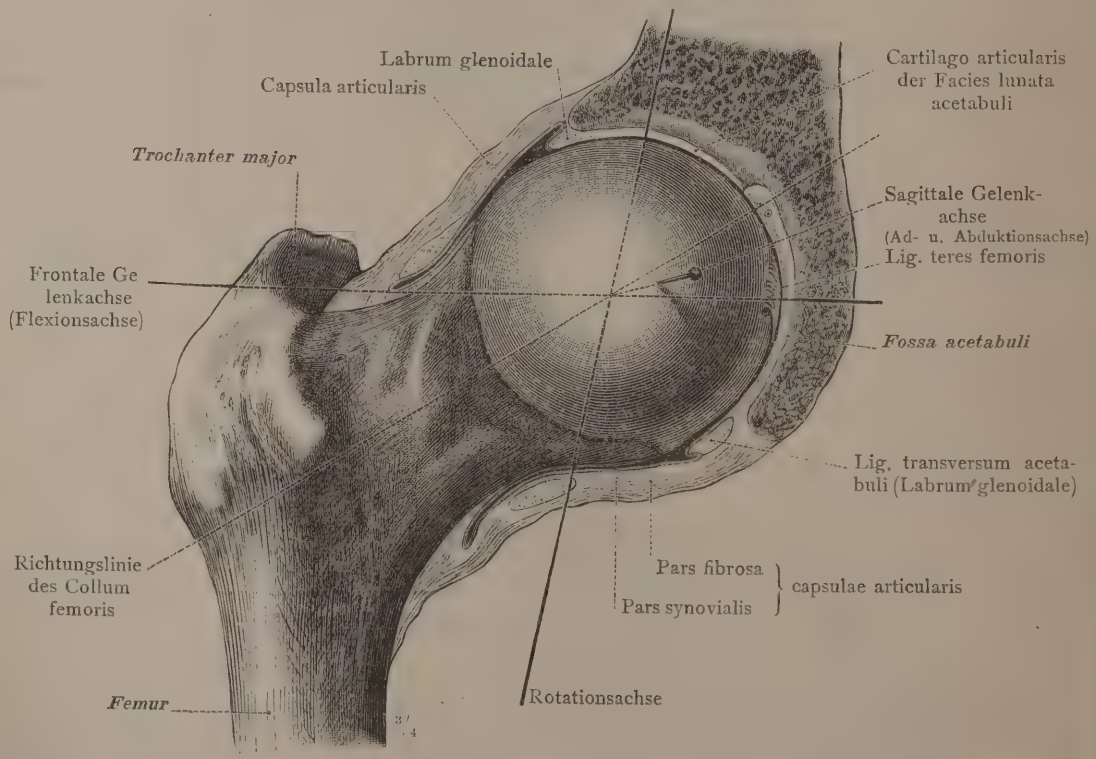

Fig. 391. Enarthrosis, Nußgelenk. (Articulatio coxae von vorn; die vordere Hälfte der Pfanne und Gelenkkapsel wurde abgetragen.)

Diarthrosis, Gelenk (diskontinuierliche Verbindung).

Articulatio simplex, einfaches Gelenk. Articulatio sphaeroidea, Kugelgelenk.

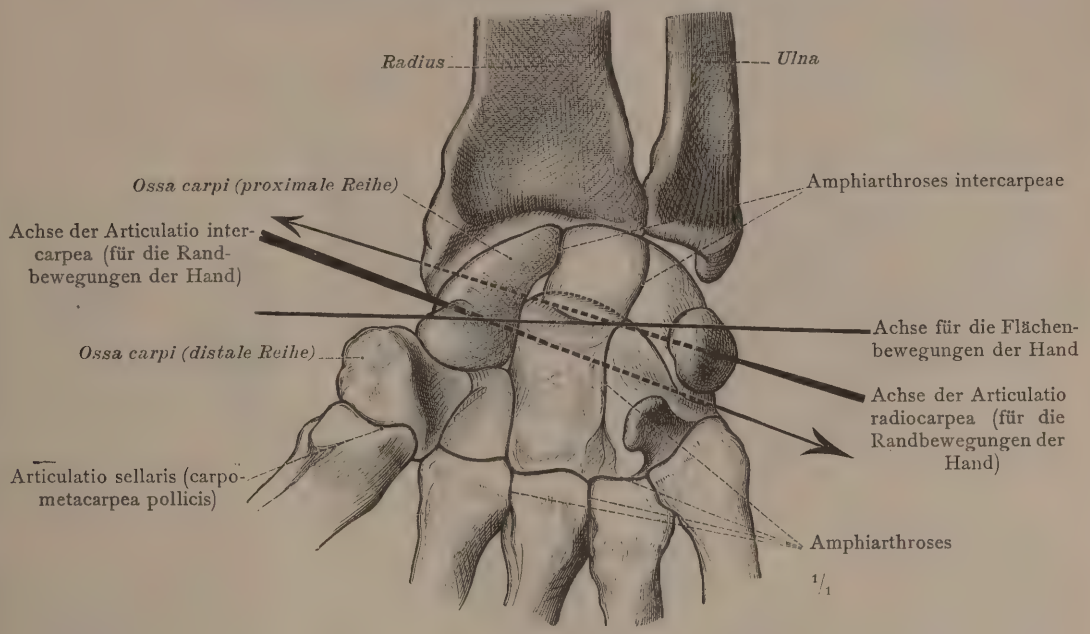

Fig. 392. Articulatio composita (Articulatio manus). — Amphiarthrosis (Articulationes intercarpeae, carpometacarpeae und intermetacarpeae). — Die Pfeile deuten den dorsalen Austritt der Achsen des proximalen und distalen Handgelenkes an.

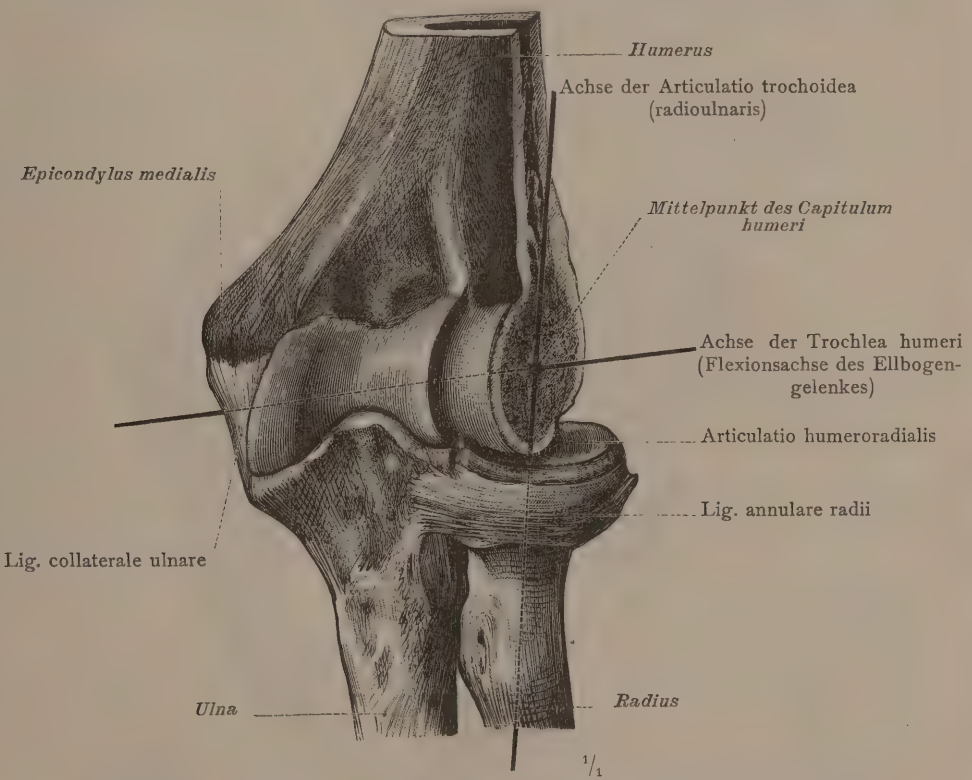

Fig. 393. Articulatio trochoidea, Radgelenk. — Ginglymus, Winkelgelenk. (Articulatio cubiti, volare Seite; die radiale Hälfte des Capitulum humeri wurde mittelst eines durch dessen Krümmungsmittelpunkt geführten sagittalen Schnittes abgetragen.)

Diarthrosis, Gelenk (diskontinuierliche Verbindung).

Articulatio composita, zusammengesetztes Gelenk. Amphiarthrosis, straffes Gelenk.

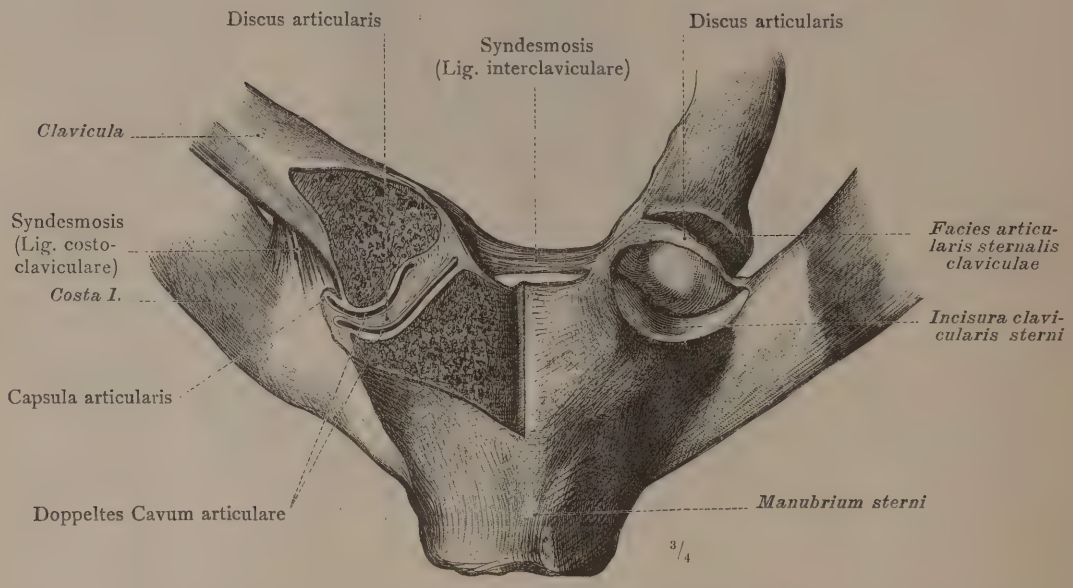

Fig. 394. Syndesmosis. — Discus articularis.
(Articulatio sternoclavicularis; Ansicht von vorn. Das rechte Gelenk wurde frontal durchgeschnitten, am linken wurde die Gelenkkapsel abgetragen und das Schlüsselbein rückwärts abgezogen.)

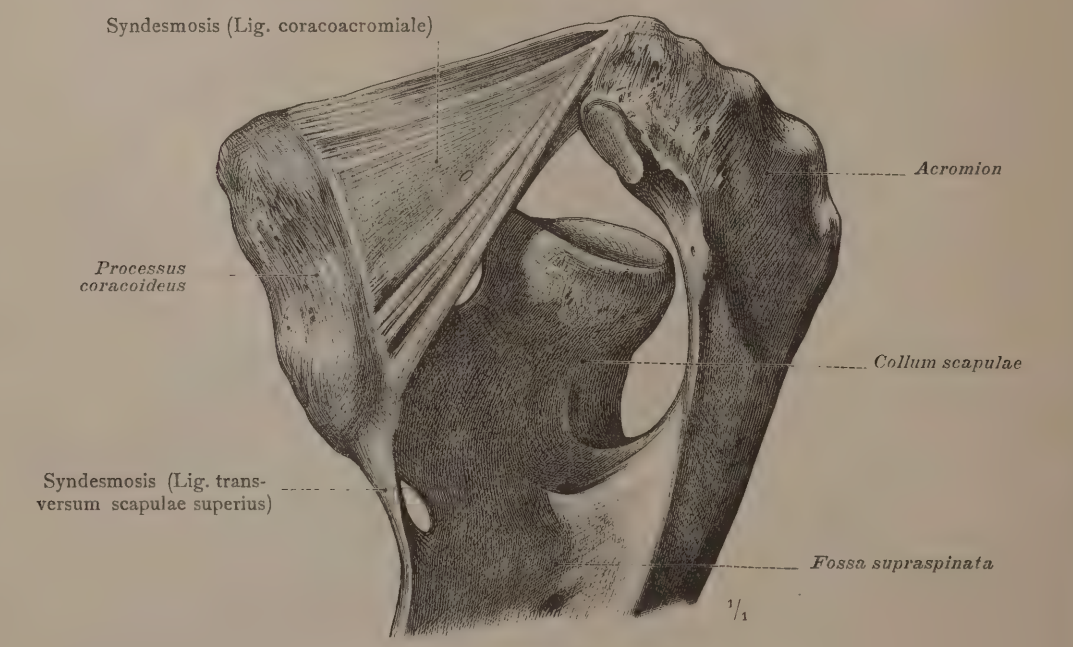

Fig. 395. Syndesmoses scapulae; Ansicht von oben.

Syndesmosis, Bandhaft. Discus articularis, Zwischengelenkscheibe.

JUNCTURAE OSSIUM TRUNCI.

DIE VERBINDUNGEN DER KNOCHEN DES RUMPFES.

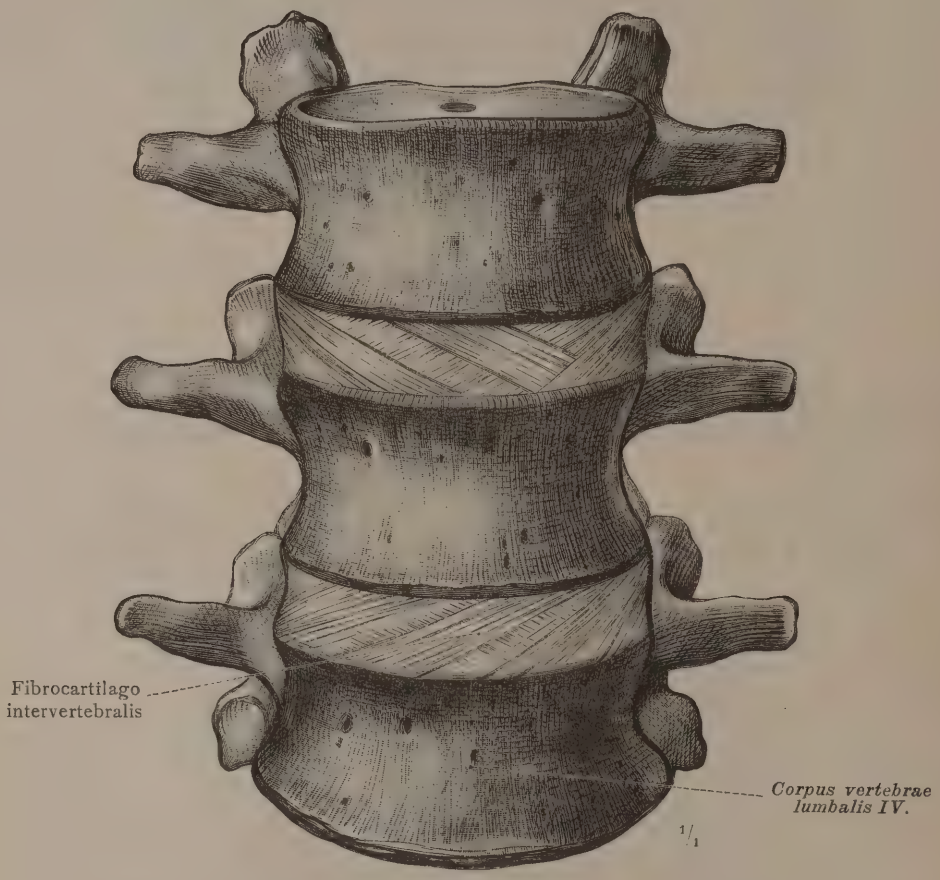

Fig. 396. Fibrocartilagines intervertebrales, Zwischenwirbelscheiben. (Zweiter bis vierter Lendenwirbel; Ansicht von vorn.)

Ligamenta columnae vertebralis, Bänder der Wirbelsäule.

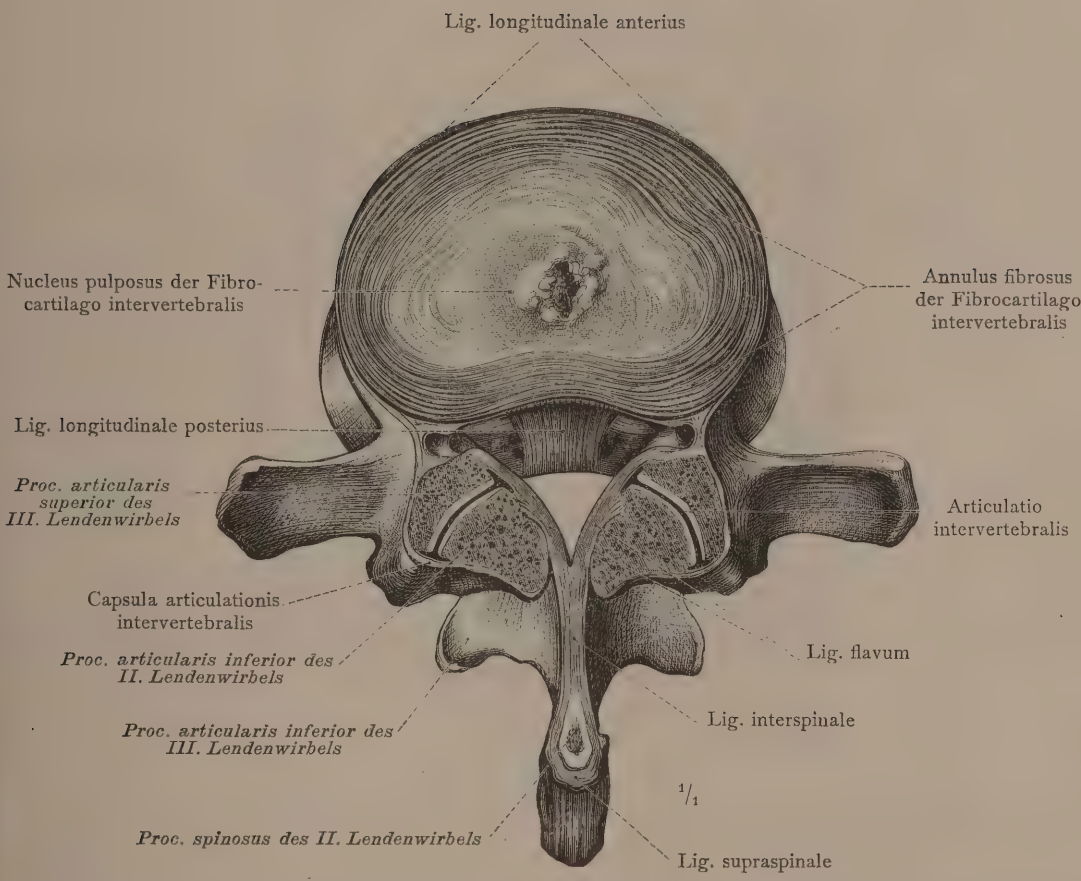

Fig. 397. Fibrocartilago intervertebralis zwischen dem zweiten und dritten Lendenwirbel in horizontalem Durchschnitt. Untere Hälfte.

Ligamenta columnae vertebralis, Bänder der Wirbelsäule.

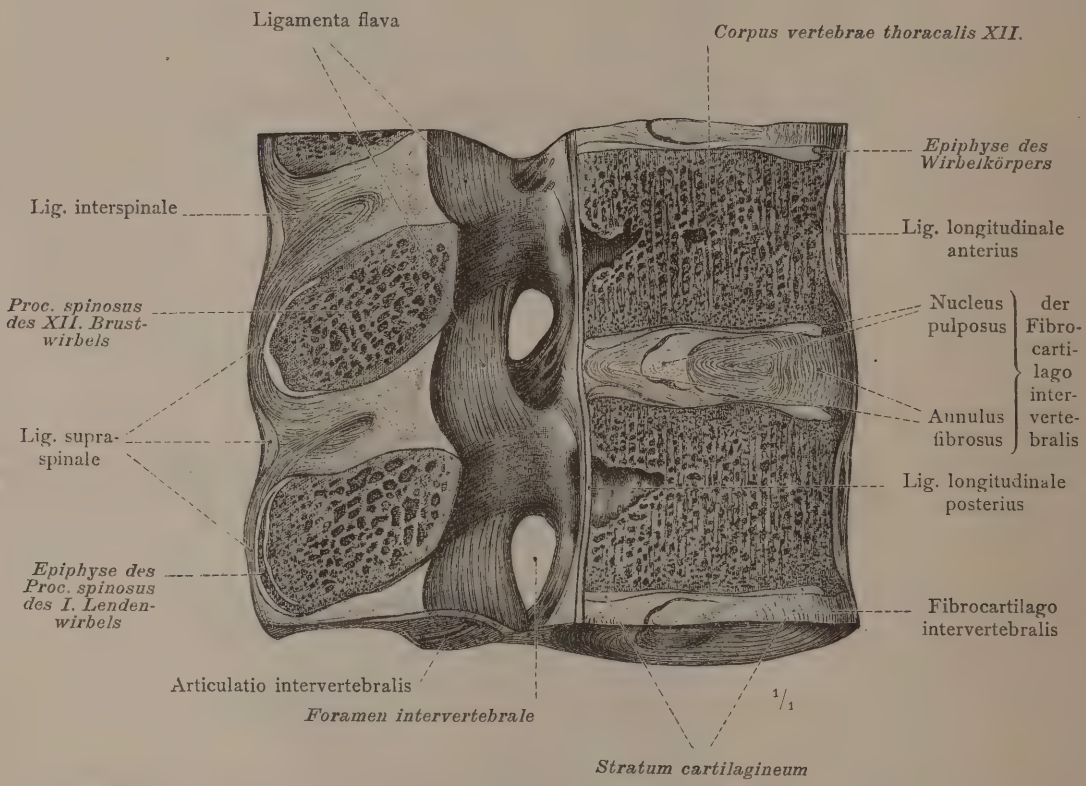

Fig. 398. Fibrocartilagines intervertebrales, Zwischenwirbelscheiben. Ligamenta flava, Gelbe Bänder. Ligamenta interspinalia, Zwischendornbänder. Ligamentum supraspinale, Gemeinschaftliches Dornband.
(Mediandurchschnitt durch den zwölften Brust- und ersten Lendenwirbel, linke Hälfte.)

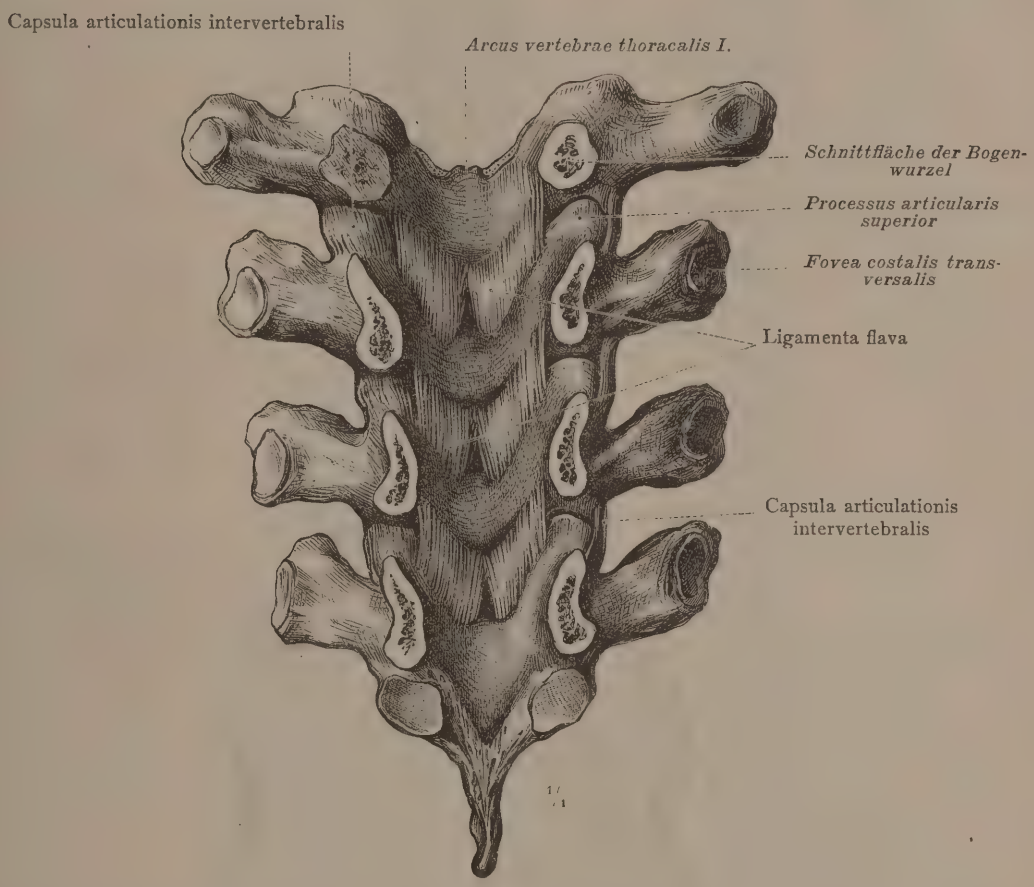

Fig. 399. Ligamenta flava, Gelbe Bänder. Articulationes intervertebrales, Wirbelgelenke. Von den letzteren sind die rechten geschlossen, die linken eröffnet. (Die Bögen des I.—IV. Brustwirbels, durch einen in frontaler Richtung geführten Sägeschnitt von den Wirbelkörpern abgetrennt; Ansicht von vorn.)

Ligamenta columnae vertebralis, Bänder der Wirbelsäule.

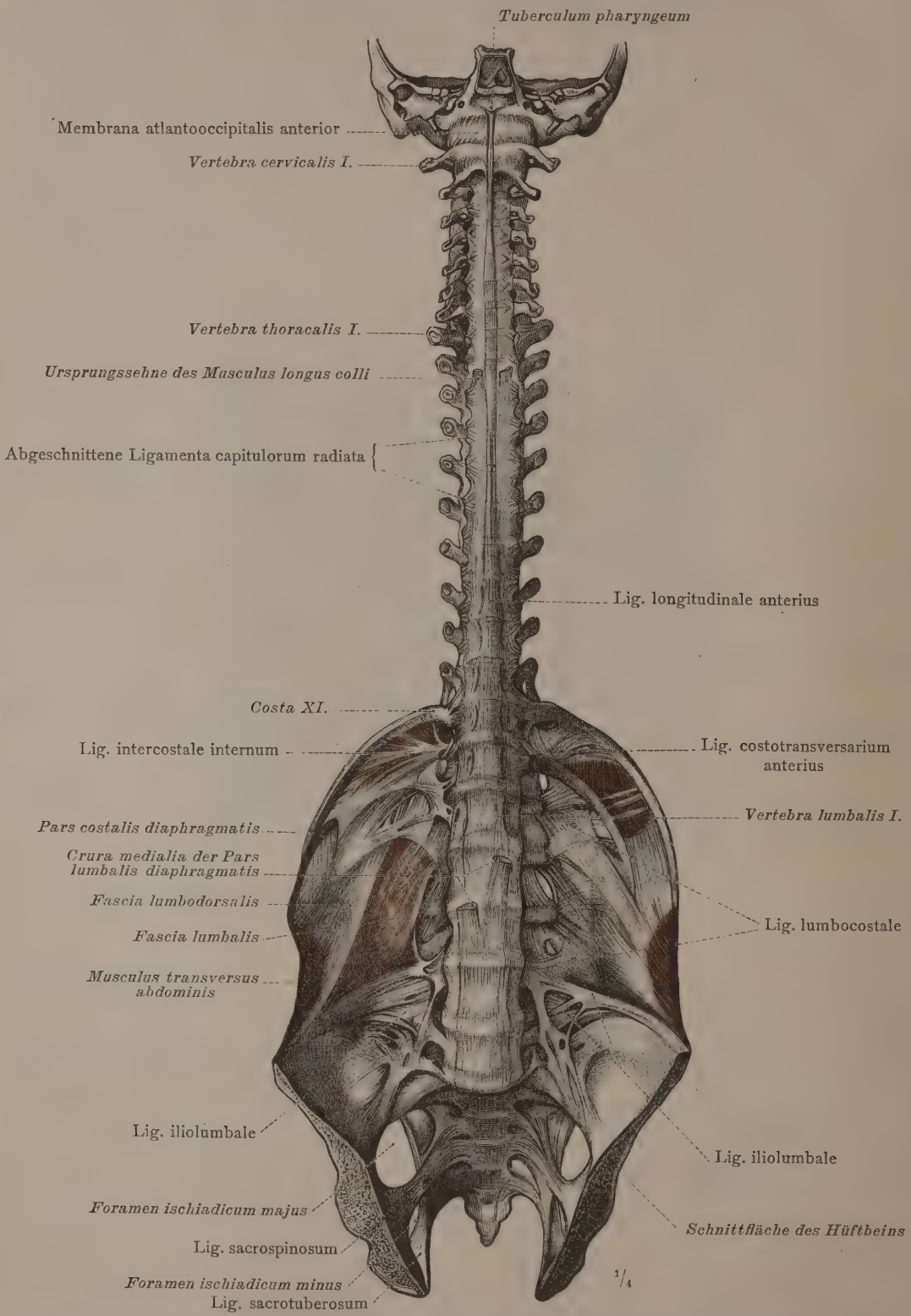

Fig. 400. Ligamentum longitudinale anterius, Vorderes Längsband. Ligamentum lumbocostale, Rippenlendenband. (Wirbelsäule von der ventralen Seite: die vordere Hälfte der Schädelbasis und des Beckens wurde abgetragen.)

Ligamenta columnae vertebralis, Bänder der Wirbelsäule.

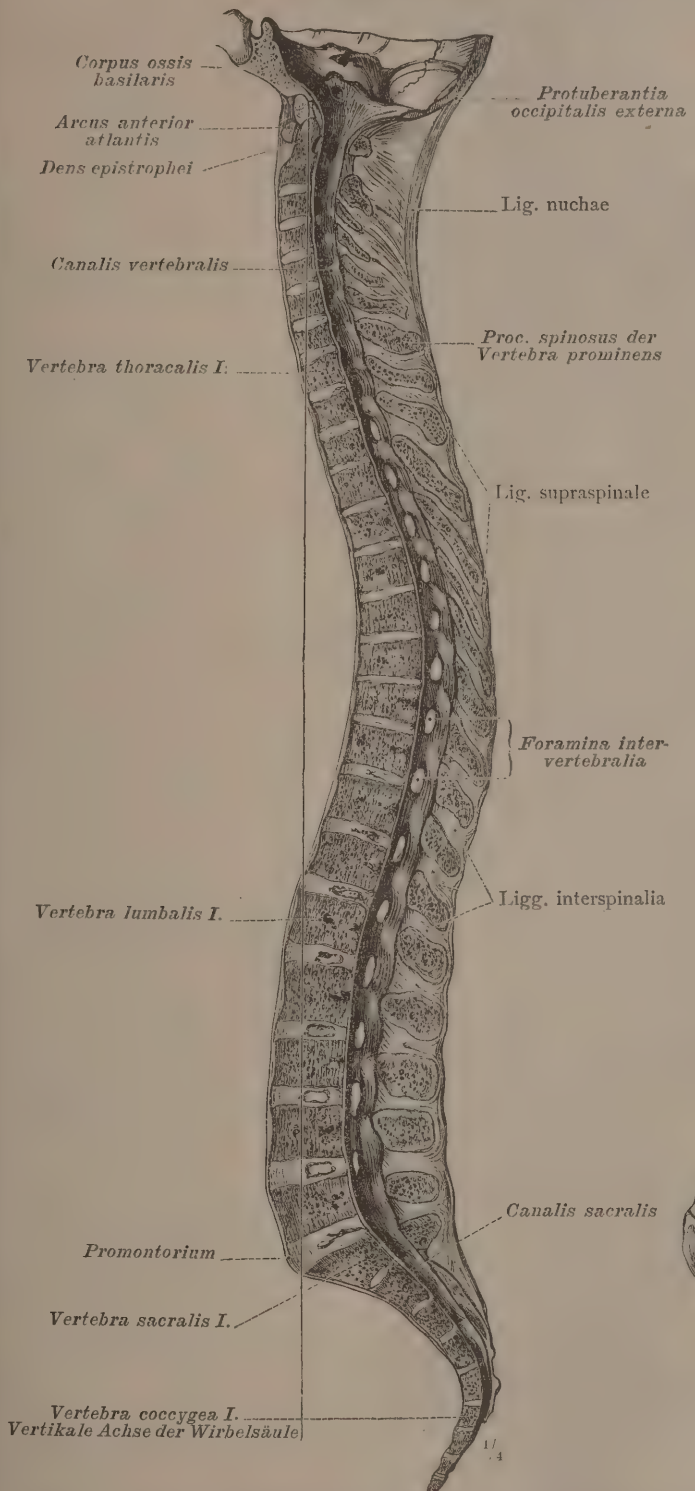

Fig. 401. Fibrocartilagines intervertebrales, Ligg. interspinalia, Lig. supraspinale, Lig. nuchae, Canalis vertebralis, Wirbelkanal; Foramina intervertebralia, Zwischenwirbellöcher. Vertikale Achse der Wirbelsäule. (Mediandurchschnitt durch die Wirbelsäule.)

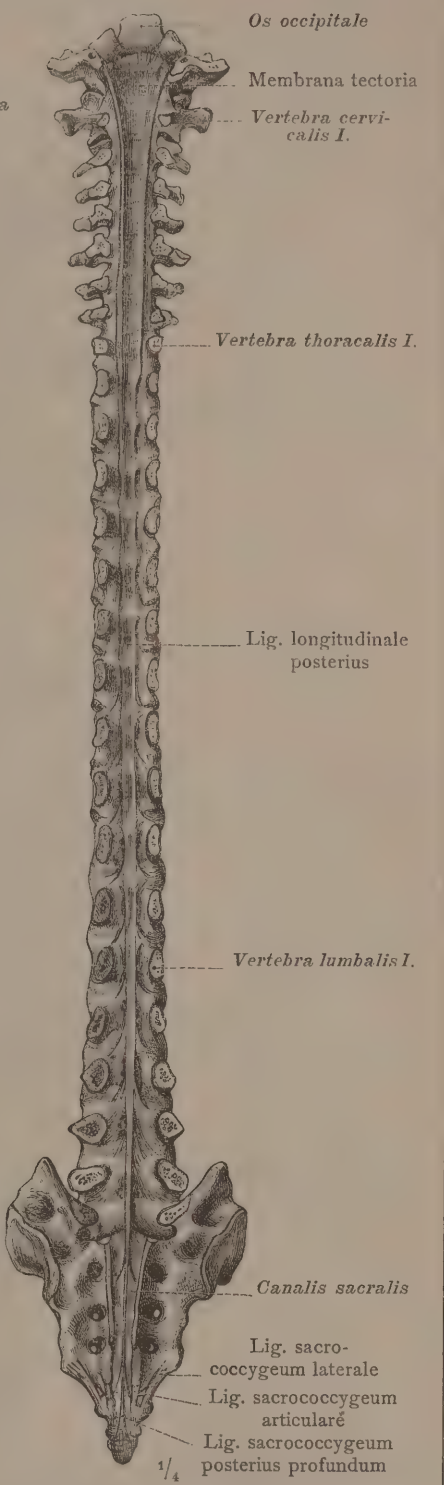

Fig. 402. Lig. longitudinale posterius und dessen Zusammenhang mit der Membrana tectoria und dem Lig. sacrococcygeum posterius profundum. (Die Wirbelsäule mit eröffnetem Wirbelkanal; Ansicht von hinten.)

Ligamenta columnae vertebralis, Bänder der Wirbelsäule.

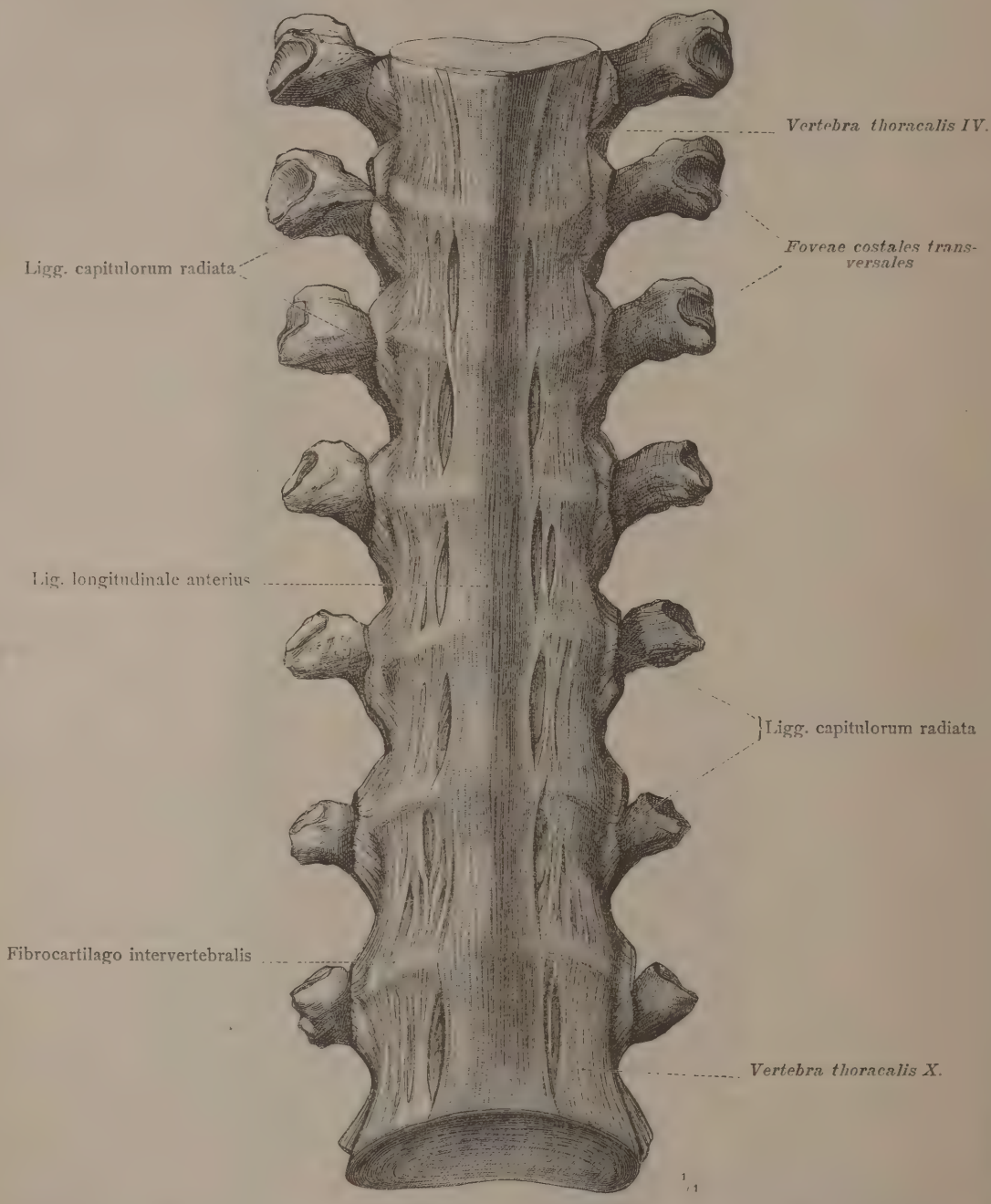

Fig. 403. Ligamentum longitudinale anterius, vorderes Längsband der Wirbelsäule. Die Ligamenta capitulorum radiata sind nahe ihrer Haftstelle an dem Wirbelkörper abgeschnitten.
(IV.—X. Brustwirbel; Ansicht von vorn.)

Ligamenta columnae vertebralis, Bänder der Wirbelsäule.

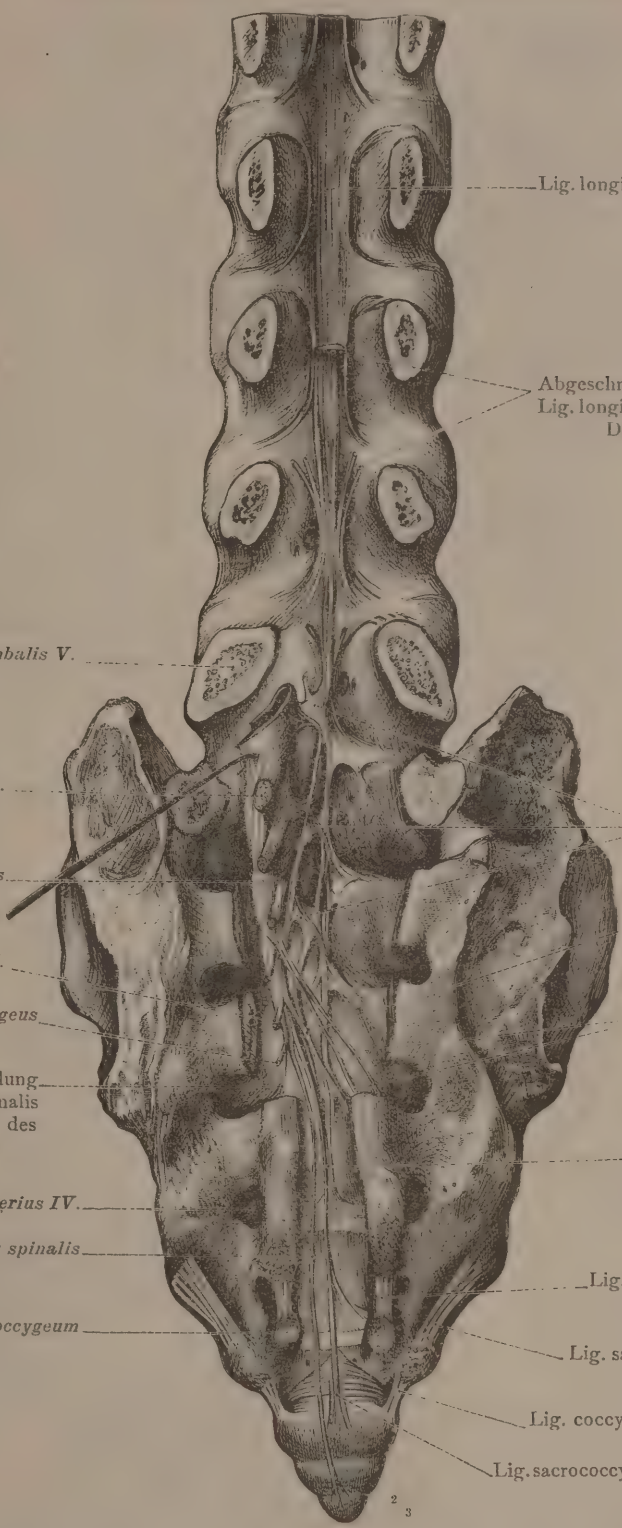

Fig. 404. Lenden- und Kreuzabschnitt des Lig. longitudinale posterius und dessen Beziehungen zu der Dura mater spinalis und dem Lig. sacrococcygeum posterius profundum. (Das Kreuzbein und die Lendenwirbelsäule mit eröffnetem Wirbelkanal von der hinteren Seite. Der sakrale Anteil der Dura mater wurde nach links abgezogen.)

Ligamenta columnae vertebralis, Bänder der Wirbelsäule.

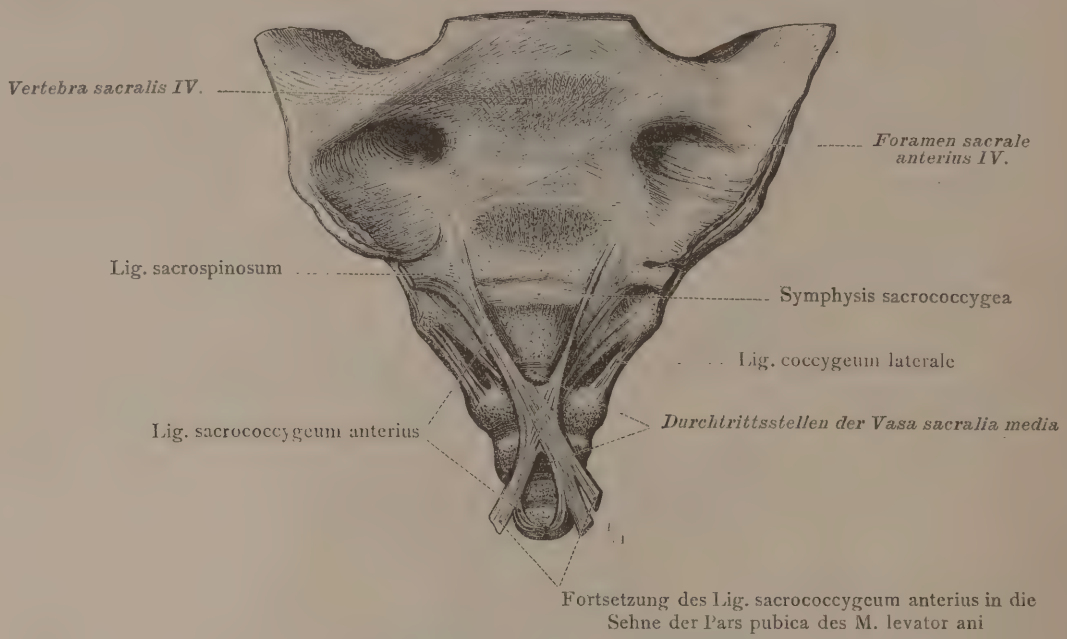

Fig. 405. Bandverbindungen zwischen Kreuz- und Steißbein an der vorderen Seite: Ligamentum sacrococcygeum anterius, vorderes Kreuz-Steißbeinband. Ligamentum coccygeum laterale, seitliches Steißbeinband.

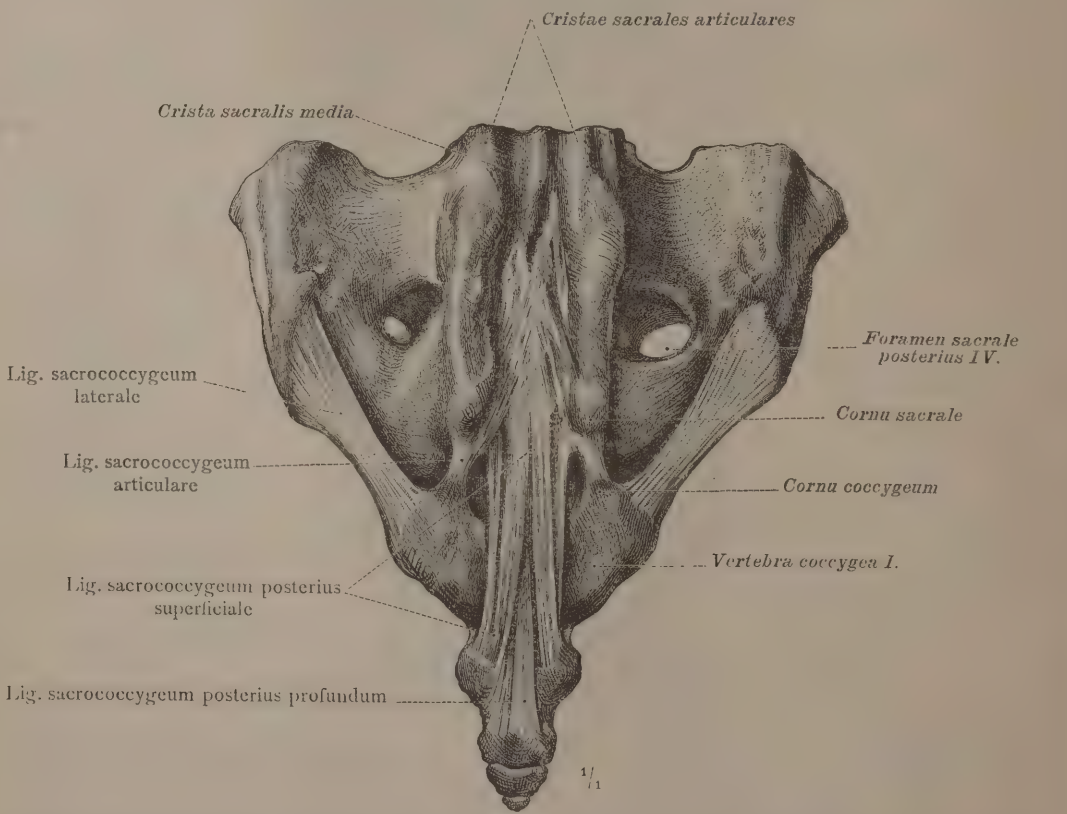

Fig. 406. Bandverbindungen zwischen Kreuz- und Steißbein an der hinteren Seite: Ligg. sacrococcygea posteriora, superficiale und profundum, oberflächliches und tiefes hinteres Kreuz-Steißbeinband; Ligg. sacrococcygea articularia und lateralia.
Das Steißbein mit den zwei letzten Kreuzwirbeln.

Ligamenta columnae vertebralis, Bänder der Wirbelsäule.

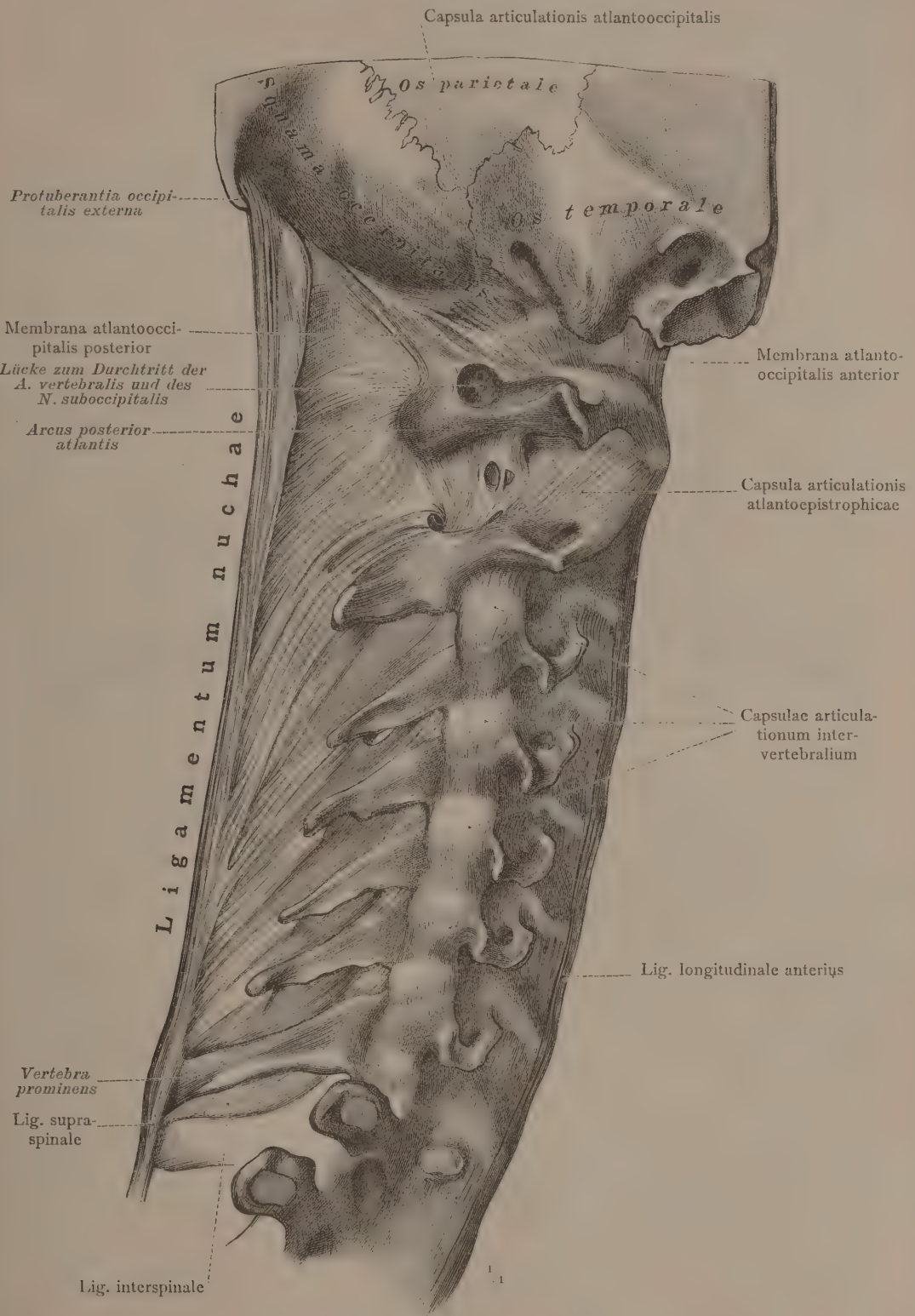

Fig. 407. Ligamentum nuchae, Nackenband.
(Die Halswirbelsäule mit dem Hinterkopf; rechte Seitenansicht.)

Ligamenta columnae vertebralis, Bänder der Wirbelsäule.

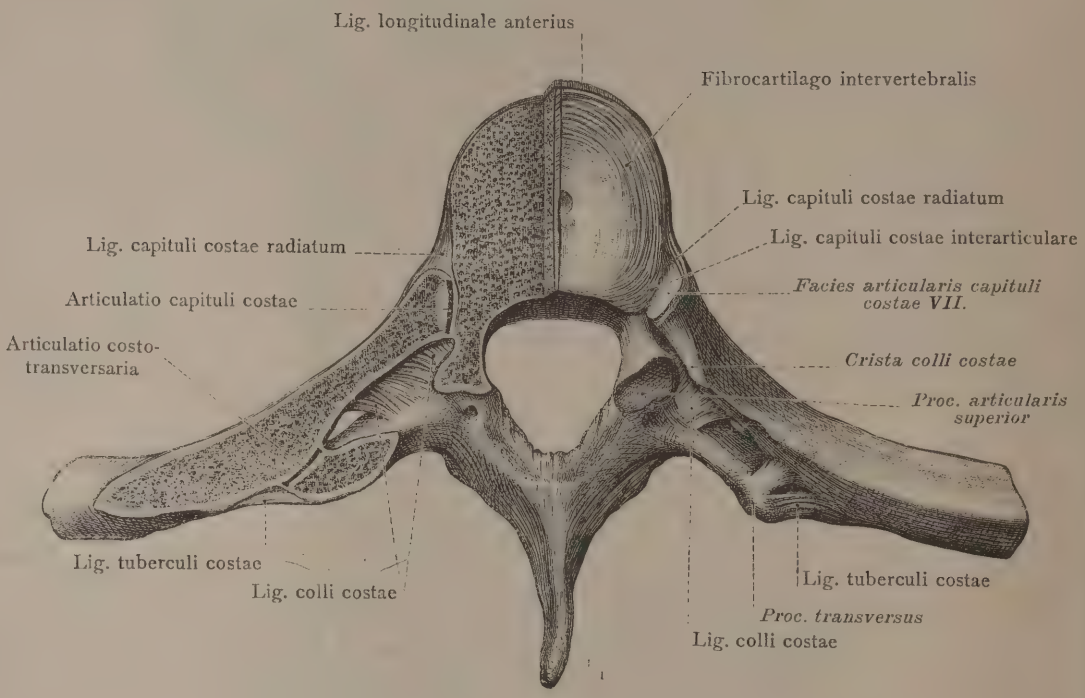

Fig. 408. Articulationes capitulorum und costotransversariae, Rippenköpfchen- und Rippen-Querfortsatzgelenke: Ligamentum capituli costae interarticulare, Zwischengelenkband des Rippenköpfchens; Ligamentum colli costae und Ligamentum tuberculi costae, Rippenhals- und Rippenhöckerband.
(Der VII. Brustwirbel mit den vertebralen Endstücken des VII. Rippenpaares; Ansicht von oben. An der linken Seite wurden mittelst eines durch die Rippe und den Wirbelkörper geführten horizontalen Schnittes die Articulatio capituli costae und die Articulatio costotransversaria eröffnet; an der rechten Seite wurde der Schnitt durch die Fibrocartilago intervertebralis dicht oberhalb des Ansatzes des Ligamentum interarticulare an der Crista capituli geführt.)

Articulationes costovertebrales, Gelenkverbindungen der Rippen mit der Wirbelsäule.

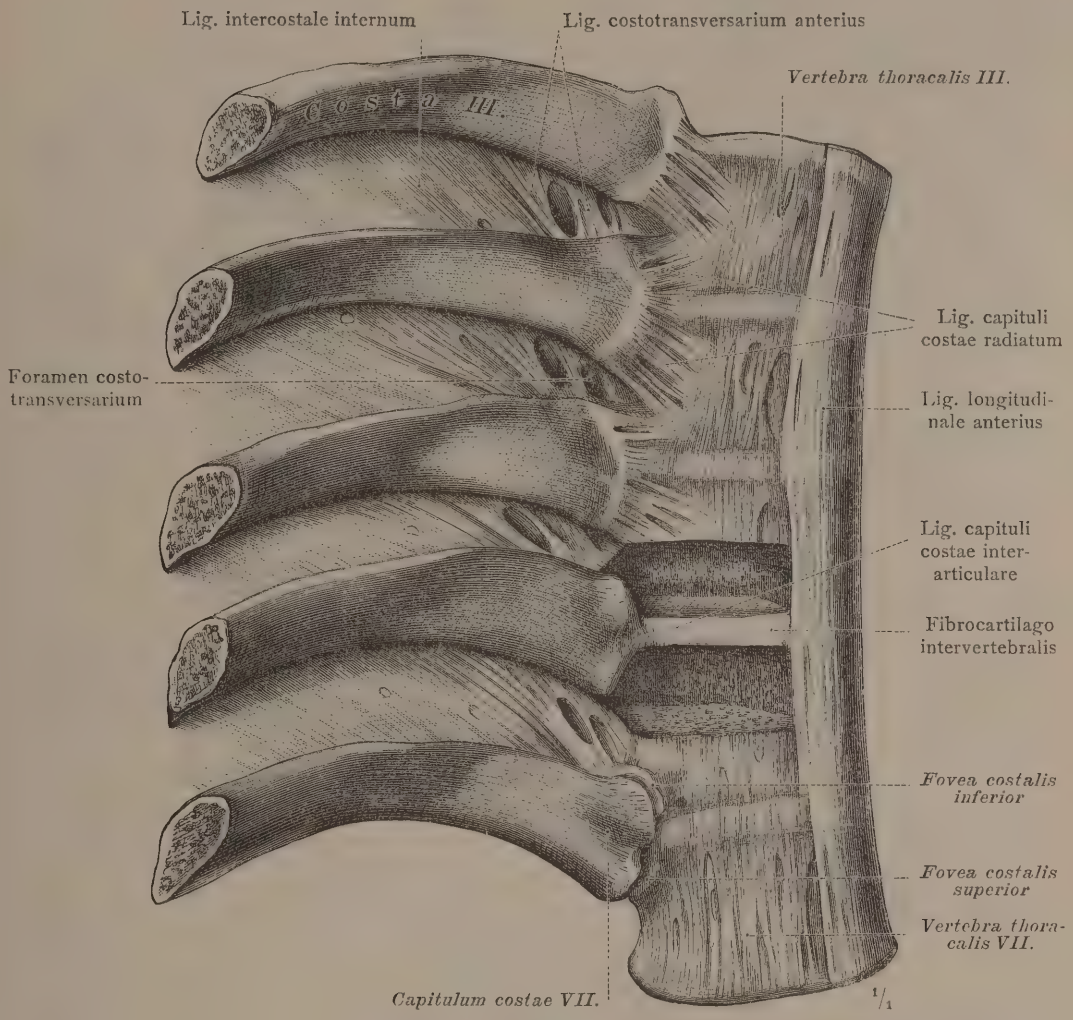

Fig. 409. Articulationes capitulorum, Rippenköpfchengelenke: Ligamentum capituli costae radiatum, Strahlenband des Rippenköpfchens; Ligamentum interarticulare capituli, Zwischengelenkband des Rippenköpfchens. Ligamenta costotransversaria anteriora, vordere Rippen-Querfortsatzbänder, und Foramina costotransversaria. Ligamenta intercostalia interna, innere Zwischenrippenbänder.
(III.—VII. Brustwirbel mit den vertebralen Endstücken der zugehörigen rechtsseitigen Rippen; Ansicht von rechts und vorn. Das III.—V. Rippenköpfchengelenk sind geschlossen, das VI. und VII. wurden von vorn eröffnet; beim VI. wurde durch teilweise Entfernung des V. und VI. Brustwirbelkörpers die Zwischenwirbelscheibe von beiden Seiten bloßgelegt und deren Ansatz an der Crista capituli dargestellt.)

Articulationes costovertebrales, Gelenkverbindungen der Rippen mit der Wirbelsäule.

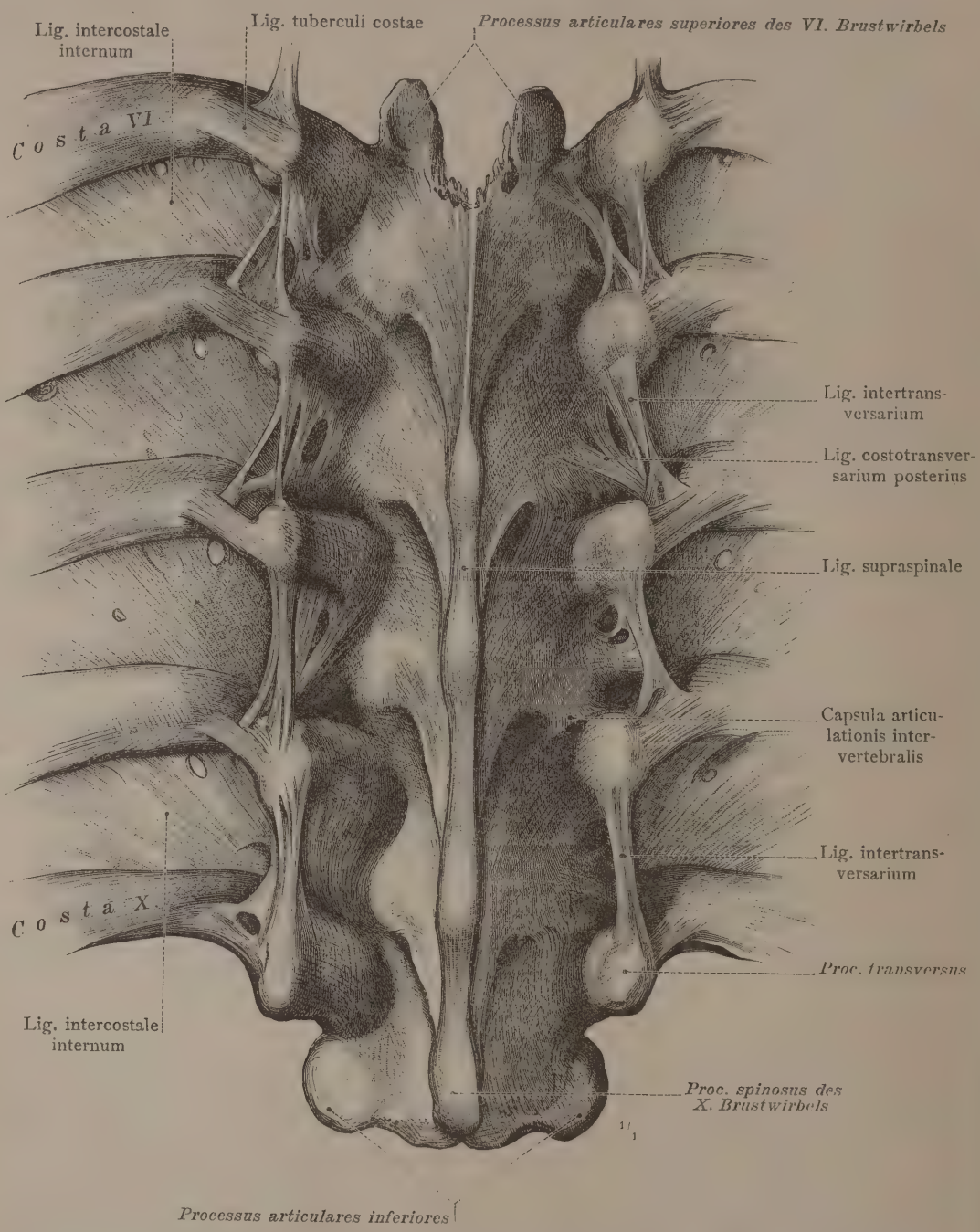

Fig. 410. Bandverbindungen der Brustwirbel und der Rippen an der hinteren Seite: Ligamenta costotransversaria posteriora, hintere Rippen-Querfortsatzbänder; Ligamenta intertransversaria, Zwischen-Querfortsatzbänder; Ligamenta intercostalia interna, innere Zwischenrippenbänder; Ligamentum supraspinale, gemeinschaftliches Dornband.
(VI.—X. Brustwirbel mit den vertebralen Endstücken der zugehörigen Rippen.)

Articulationes costovertebrales, Gelenkverbindungen der Rippen mit der Wirbelsäule.

Fig. 411. III.—V. Halswirbel in der Ansicht von der rechten Seite.

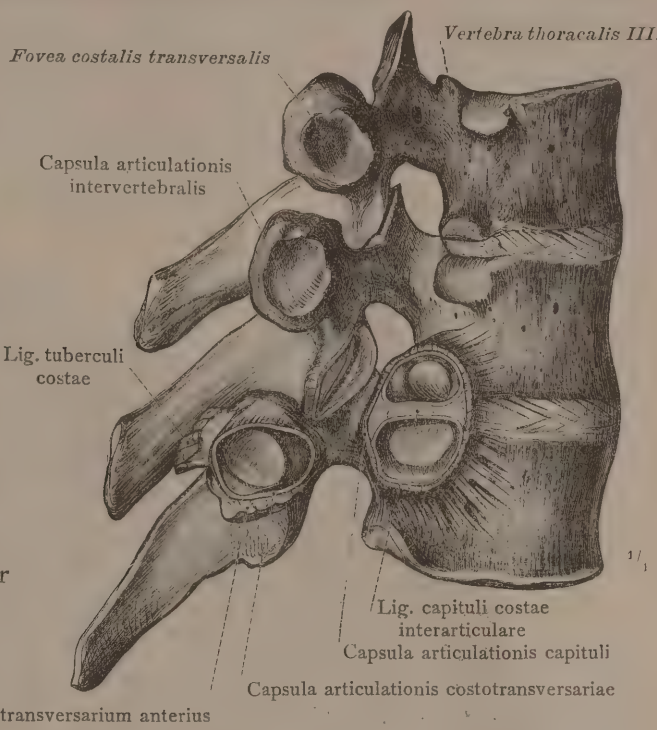

Fig. 412. III.—V. Brustwirbel in der Ansicht von der rechten Seite.

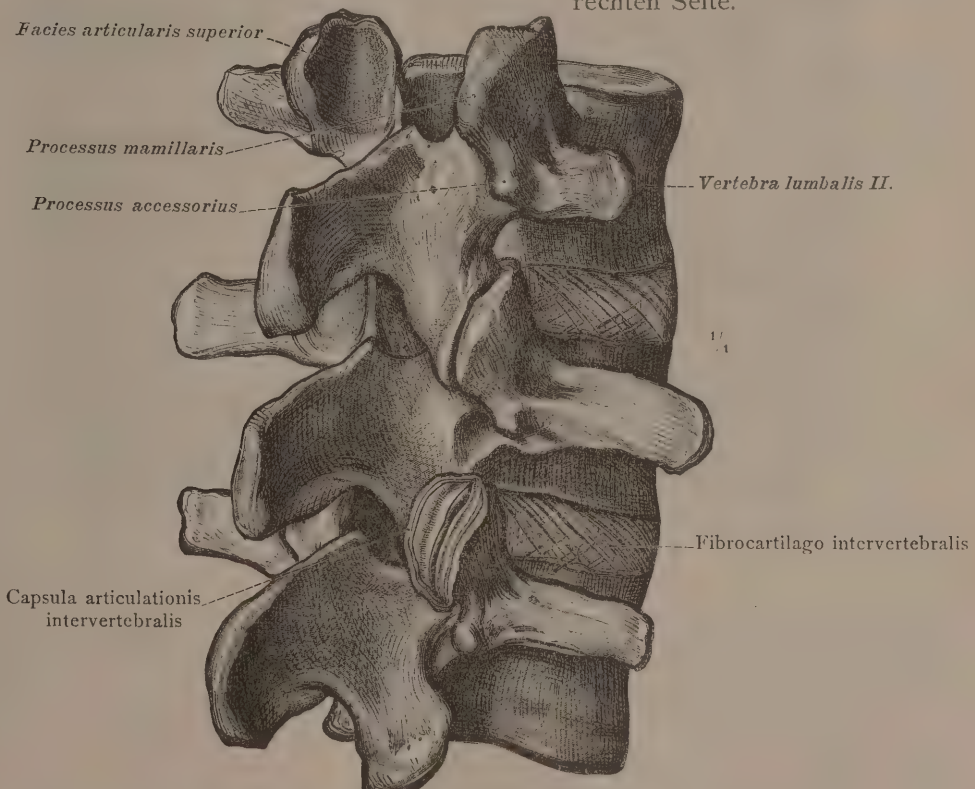

Fig. 413. II.—IV. Lendenwirbel in der Ansicht von rechts und hinten.

Die Stellung der Gelenkflächen und die Ansatzverhältnisse der Gelenkkapseln im Hals-, Brust- und Lendenteil der Wirbelsäule.

Die Gelenkverbindungen der Wirbelsäule.

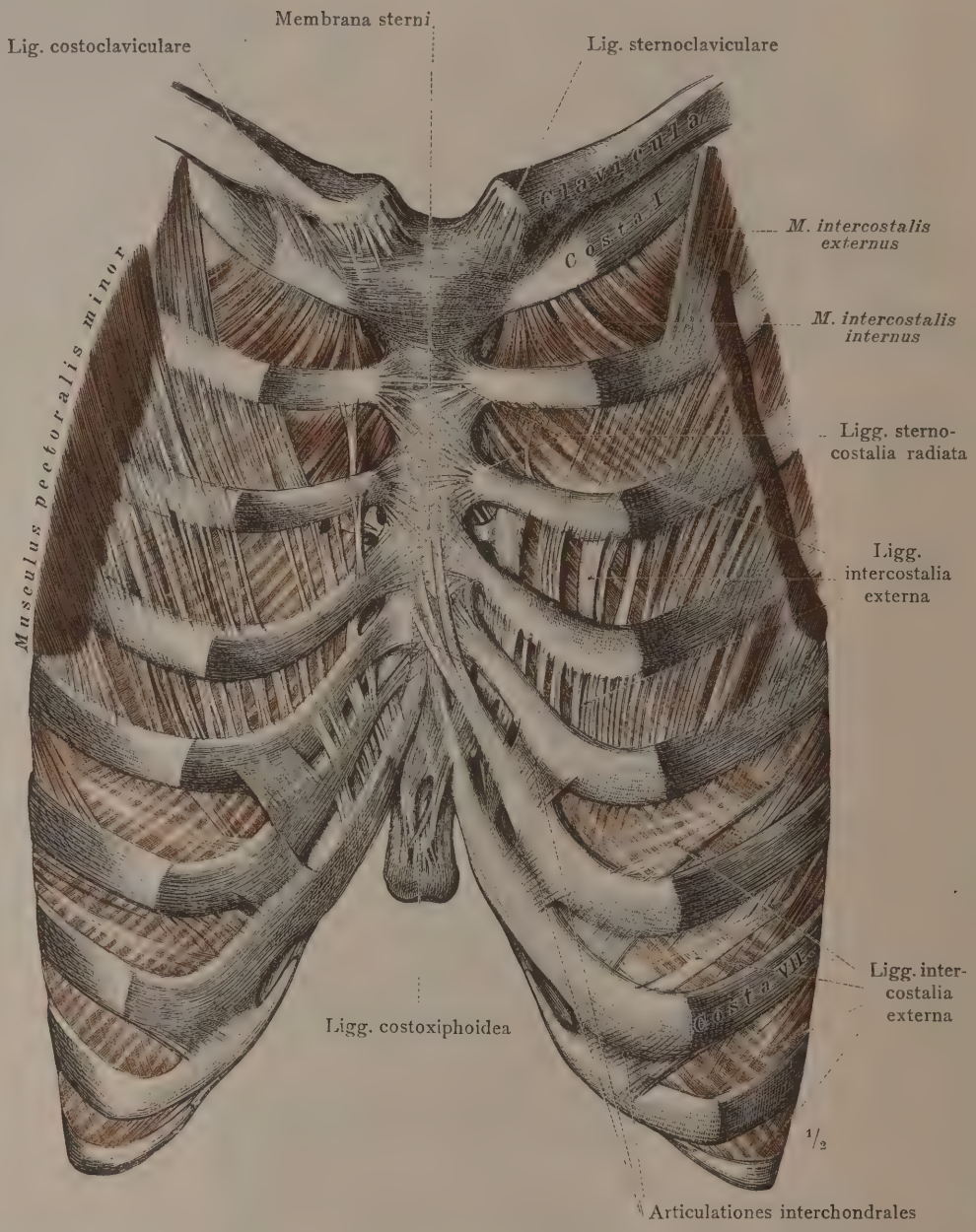

Fig. 414. Membrana sterni. Ligamenta sternocostalia radiata, costoxiphoidea und intercostalia externa. Beziehungen der letzteren zu den Musculi intercostales externi und dem Musculus pectoralis minor.
(Ansicht der vorderen Wand des Brustkorbes von vorn.)

Articulationes sternocostales, Rippen-Brustbeingelenke.

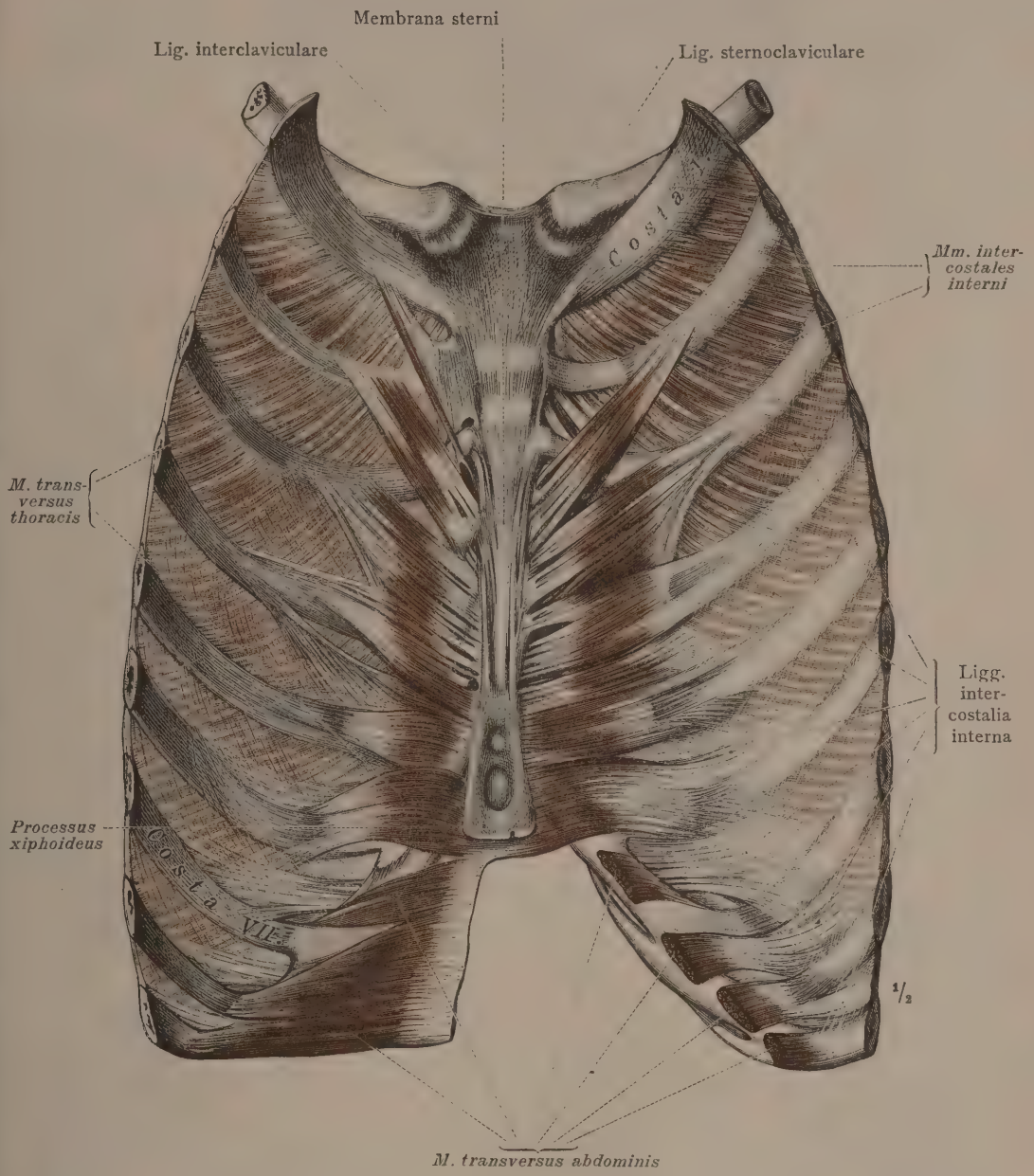

Fig. 415. Ligamenta intercostalia interna und ihre Beziehungen zu den Musculi transversus thoracis und transversus abdominis. Articulatio sternoclavicularis. (Ansicht der vorderen Brustwand von hinten.)

Articulationes sternocostales, Rippen-Brustbeingelenke.

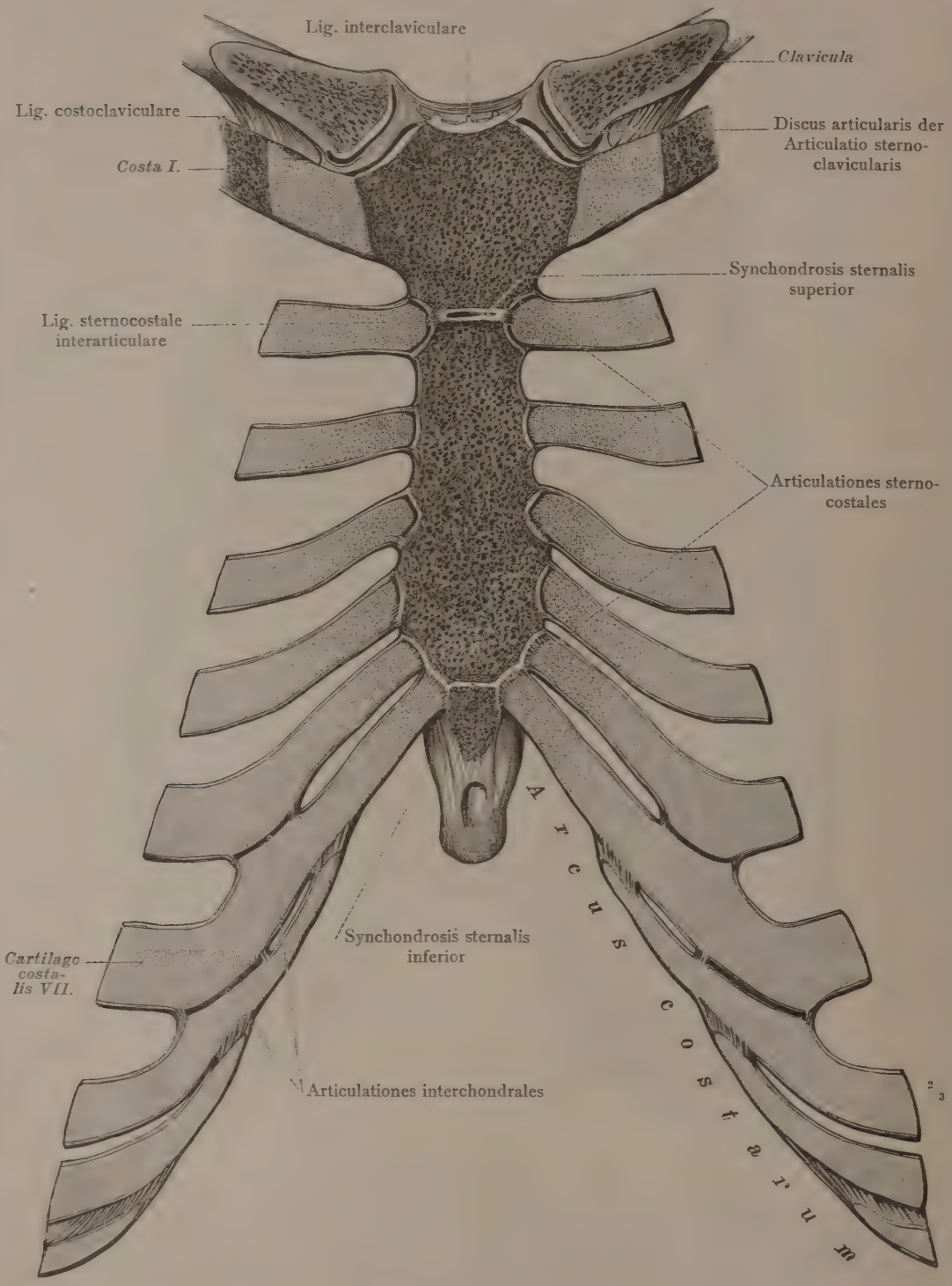

Fig. 416. Articulationes sternocostales, Rippenbrustbeingelenke. Articulationes interchondrales, Rippenknorpelgelenke. Synchondroses sternales. Synchondrosis der ersten Rippe mit der Handhabe des Brustbeins. Articulatio sternoclavicularis. Brustbeinschlüsselbeingelenk.

(Hintere Hälfte eines frontalen Durchschnittes durch das Brustbein, die Rippenknorpel und die sternalen Endstücke der Schlüsselbeine.)

Articulationes sternocostales, Rippen-Brustbeingelenke.

ARTICULATIONES
ET LIGAMENTA CAPITIS.

DIE GELENK-
UND BANDVERBINDUNGEN
DES KOPFES.

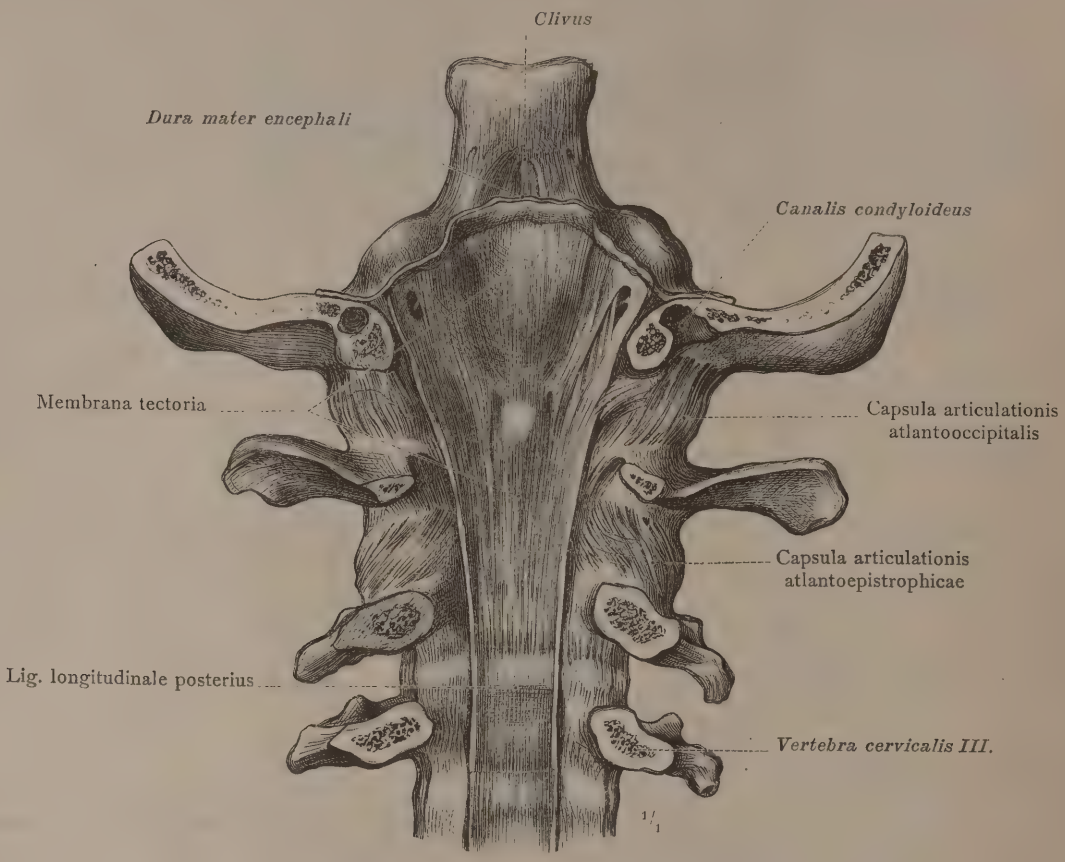

Fig. 417. Membrana tectoria, Deckmembran. Articulationes atlantooccipitalis und atlantoepistrophica, oberes und unteres Kopfgelenk.
(Die drei oberen Halswirbel und das Hinterhauptbein; Ansicht von hinten. Durch einen hinter den Condyli occipitales geführten frontalen Schnitt wurden die Hinterhauptschuppe und die Wirbelbögen abgetragen. Die Dura mater wurde am Clivus quer abgeschnitten und nach oben umgelegt.)

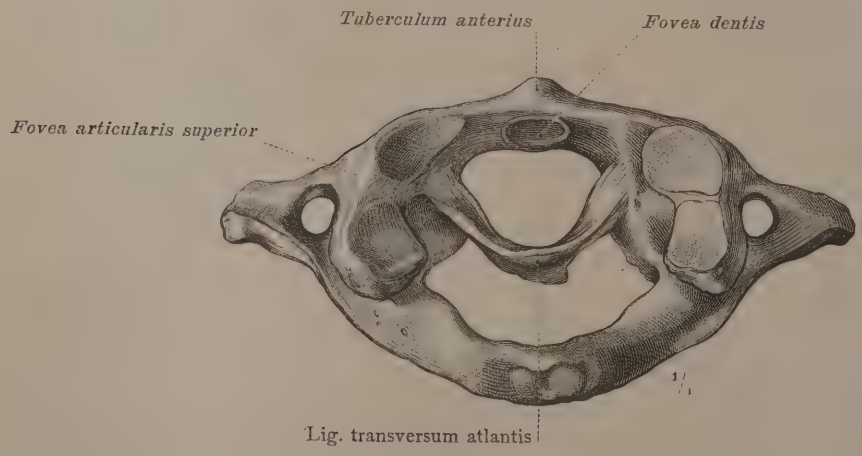

Fig. 418. Ligamentum transversum atlantis, Querband des Atlas.
(Der Atlas in der Ansicht von oben.)

Articulationes atlantooccipitalis und atlantoepistrophica.

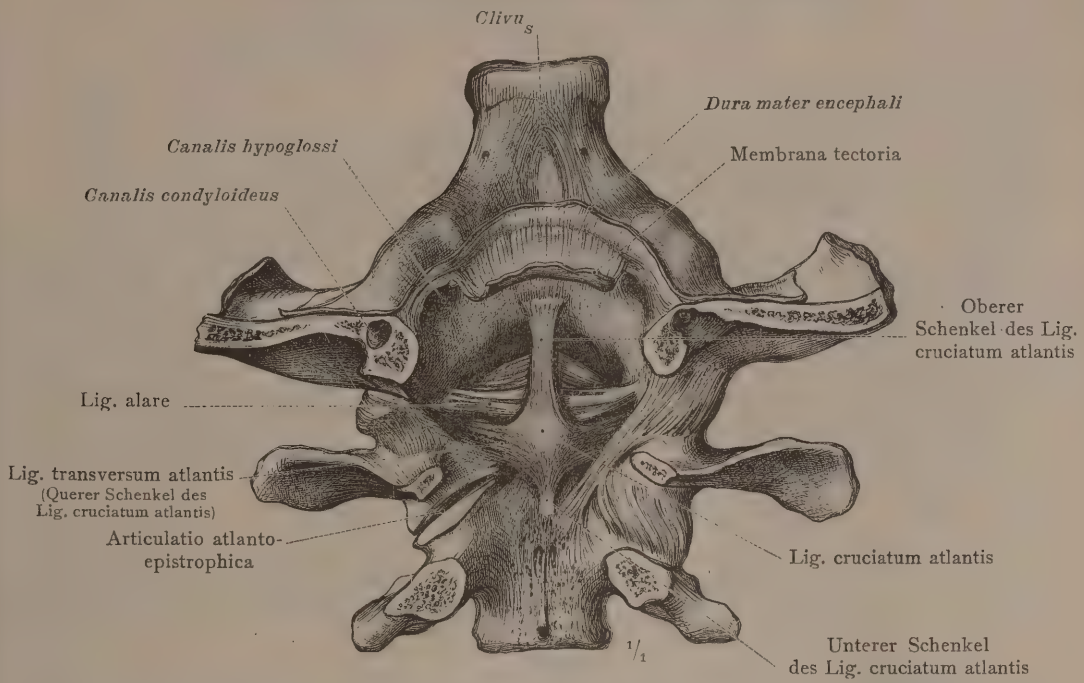

Fig. 419. Ligamentum cruciatum atlantis, Kreuzband des Atlas; Ligamenta alaria. Articulationes atlantooccipitalis und atlantoepistrophica, rechts geschlossen, links offen. (Die Dura mater encephali und die Membrana tectoria wurden am Clivus quer abgeschnitten und nach oben umgelegt.)

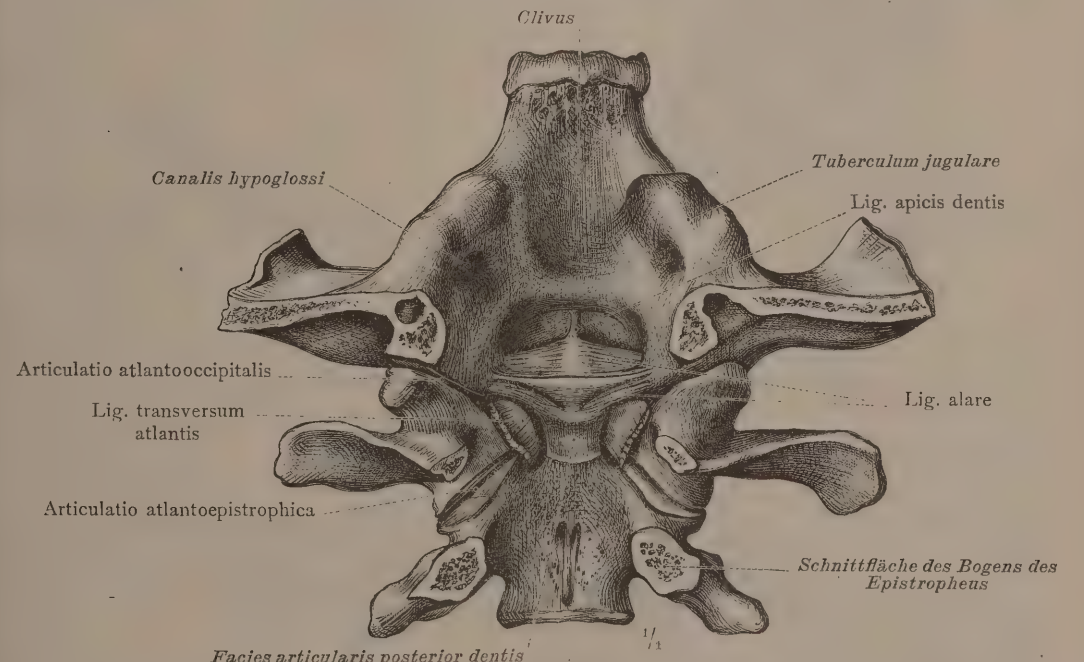

Fig. 420. Ligamenta alaria, Flügelbänder; Ligamentum apicis dentis, Spitzenband des Zahnes des Epistropheus. (Das Ligamentum transversum atlantis wurde in der Mitte durchgeschnitten und nach beiden Seiten umgelegt; die Dura mater und die Membrana tectoria wurden ganz entfernt.)

(Der I. und II. Halswirbel mit dem Hinterhauptbein in der Ansicht von hinten, wie im Präparat der Fig. 419 zugeschnitten.)

Articulationes atlantooccipitalis und atlantoepistrophica.

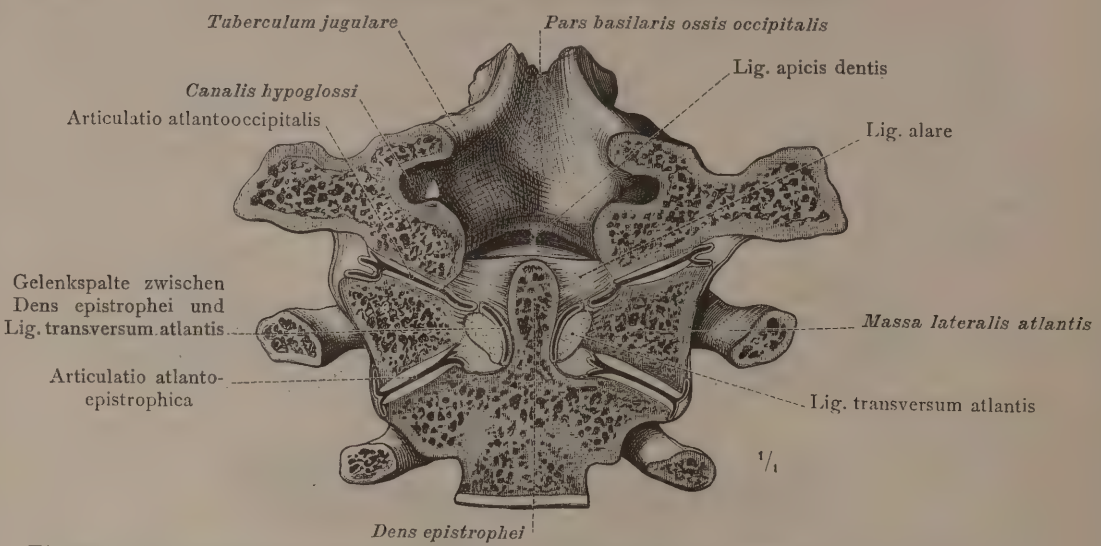

Fig. 421. Articulationes atlantooccipitalis und atlantoepistrophica in frontalem Durchschnitt. Ligg. alaria und Lig. apicis dentis. (Der Schnitt geht mitten durch die Canales hypoglossi hindurch und trifft den Scheitel der sagittalen Wölbung der Condyli occipitales.)

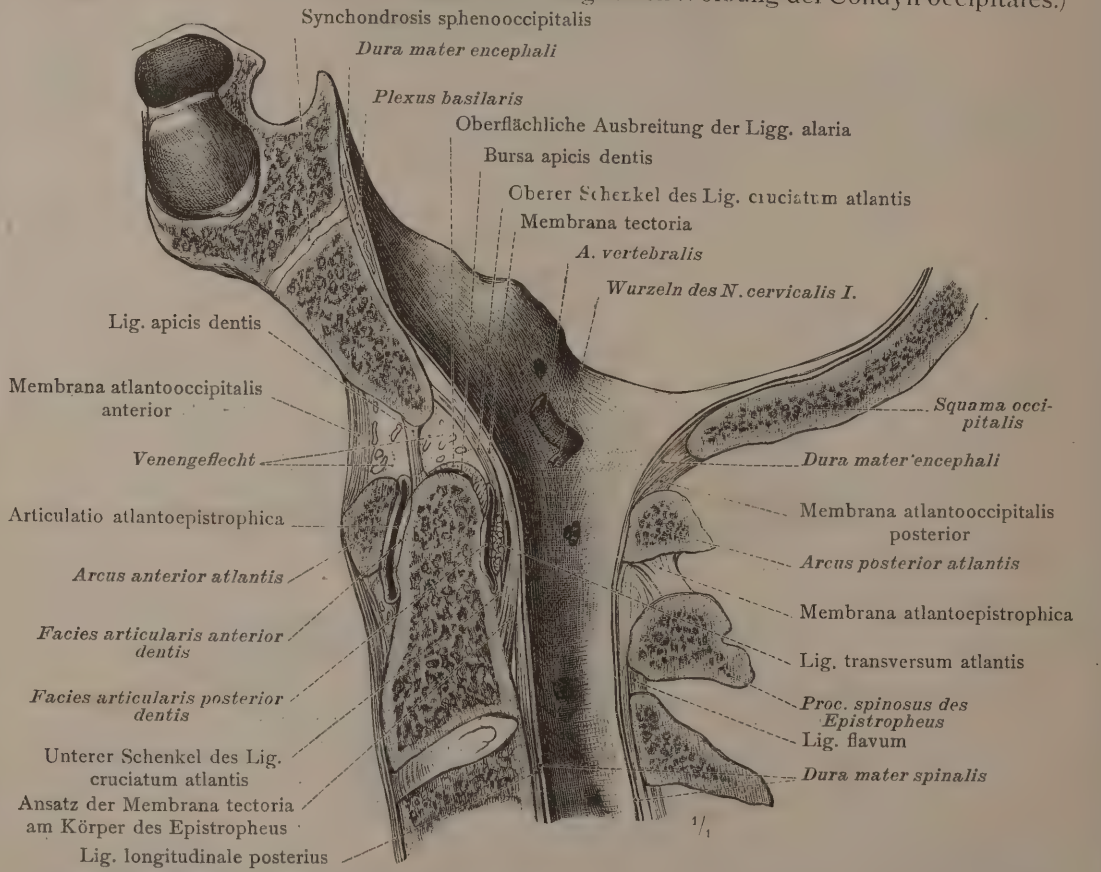

Fig. 422. Gelenk- und Bandverbindungen des Zahnes des Epistropheus. Schichtenfolge des Ligamentum cruciatum atlantis, der Membrana tectoria und der Dura mater. Synchondrosis sphenooccipitalis.
(Medianer Durchschnitt durch den hinteren Abschnitt der Schädelbasis und die drei oberen Halswirbel.)

Articulationes atlantooccipitalis und atlantoepistrophica.

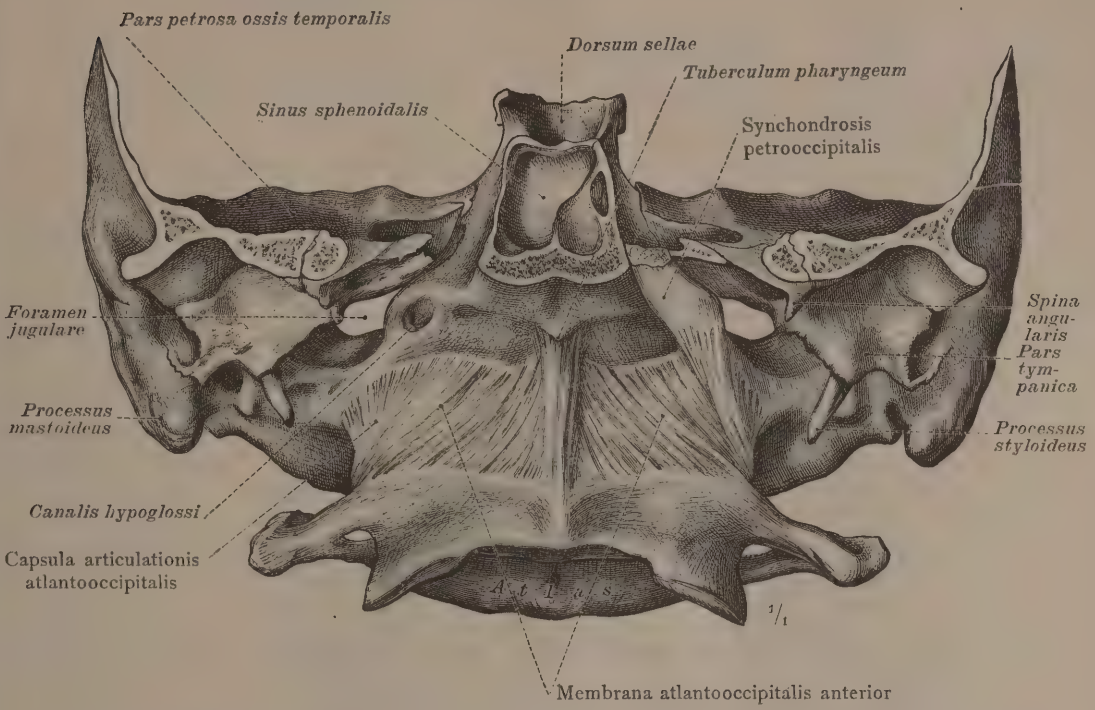

Fig. 423. Membrana atlantooccipitalis anterior und Synchondrosis petrooccipitalis. (Der Atlas mit dem hinteren Abschnitt des Schädelgrundes; Ansicht von vorn.)

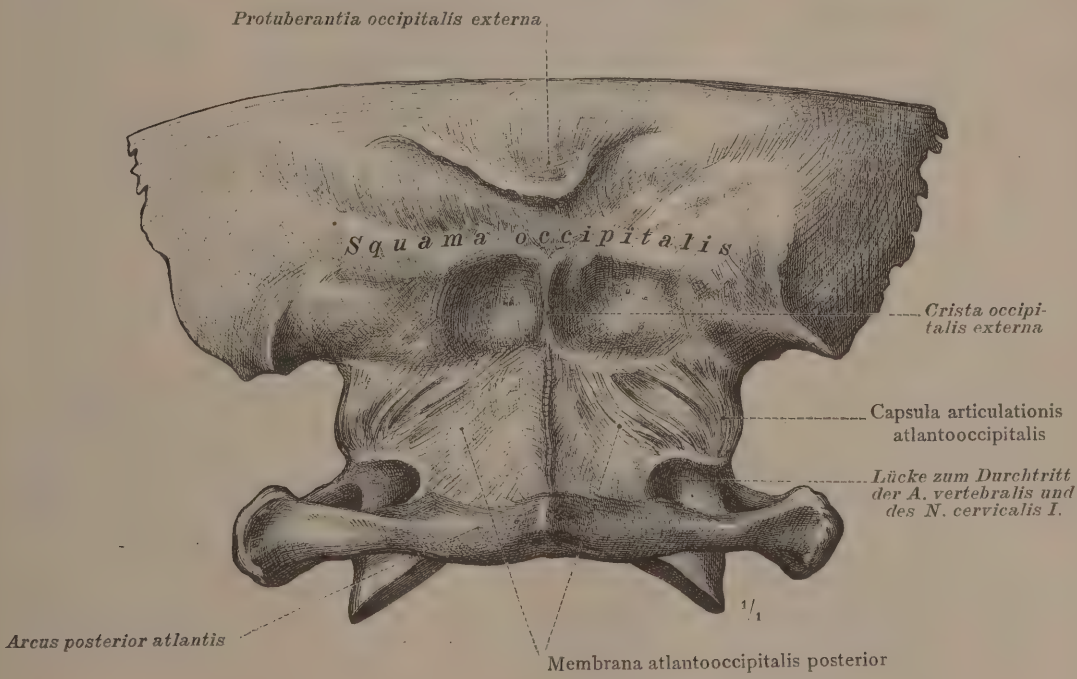

Fig. 424. Membrana atlantooccipitalis posterior. (Der Atlas mit dem Hinterhauptbein; Ansicht von hinten.)

Articulatio atlantooccipitalis.

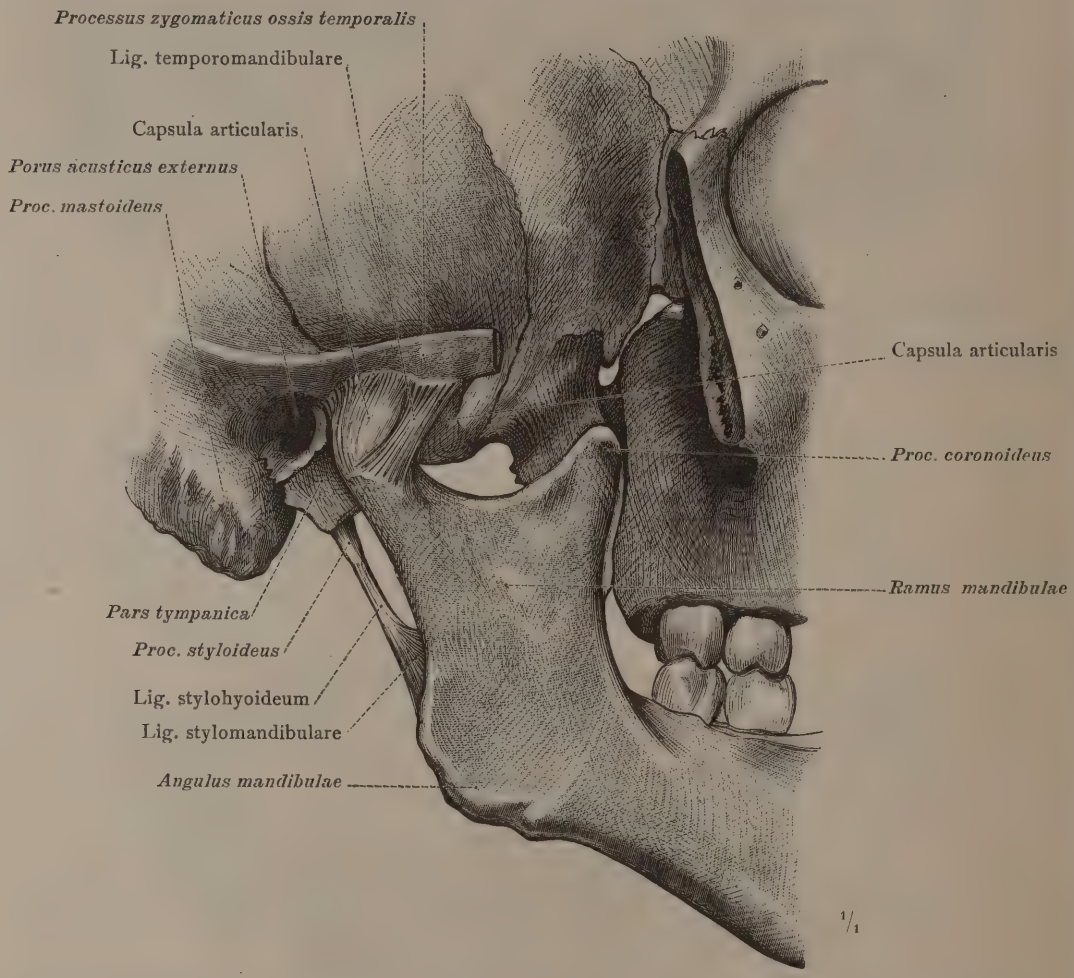

Fig. 425. Articulatio mandibularis: Ligamenta temporomandibulare und stylomandibulare. Ligamentum stylohyoideum.
(Rechtes Kniegelenk; Ansicht von der lateralen Seite.)

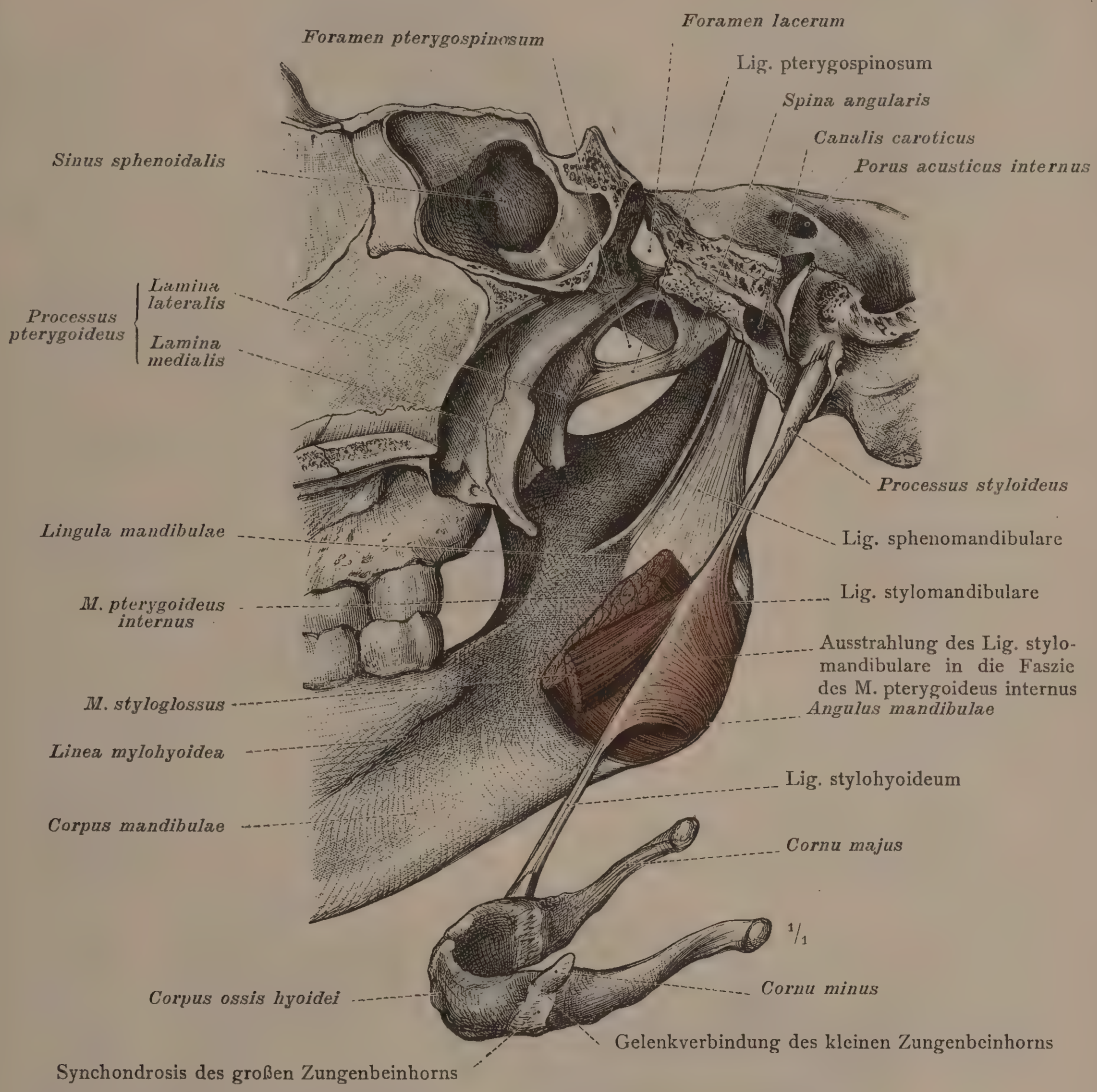

Fig. 426. Articulatio mandibularis: Ligamenta sphenomandibulare und stylomandibulare. Die Verbindung des Processus styloideus mit dem Zungenbein durch das Ligamentum stylohyoideum. Beziehungen des Ligamentum stylomandibulare zu den Musculi styloglossus und pterygoideus internus. Ligamentum pterygospinosum.
(Der hintere Abschnitt des Gesichtsschädels mit dem zugehörigen Anteil des Schädelgrundes, links von der Mittelebene sagittal durchgeschnitten; rechte Hälfte in der Ansicht von der medialen Seite. Die Partes basilaris und lateralis des Hinterhauptbeins wurden entfernt.)

Articulatio mandibularis, Kiefergelenk.

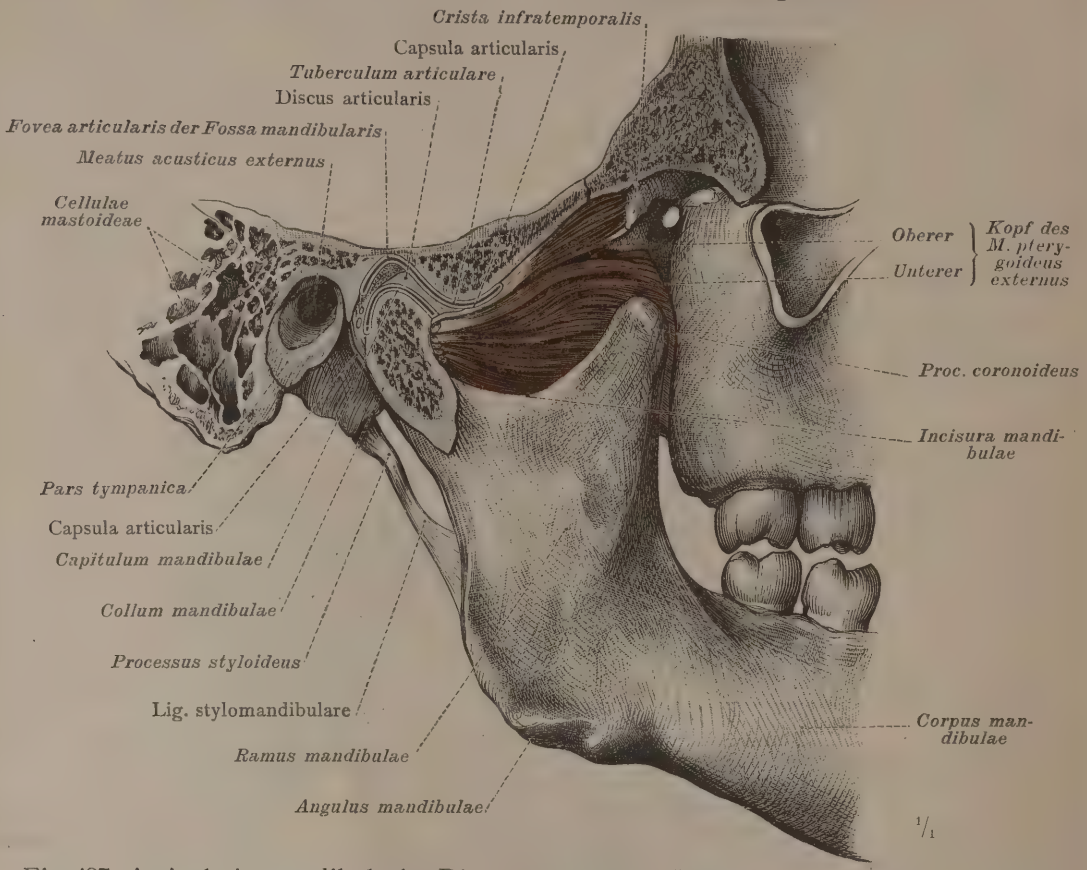

Fig. 427. Articulatio mandibularis: Discus articularis, Zwischengelenkscheibe, und Lig. stylomandibulare. Bezichungen des oberen Kopfes des M. pterygoideus externus zu der vorderen Wand der Gelenkkapsel und zu dem Discus articularis.
(Rechtes Kiefergelenk, annähernd sagittal durchgeschnitten; medialer Abschnitt. Der Schnitt wurde etwas schief nach vorn und medianwärts geführt.)

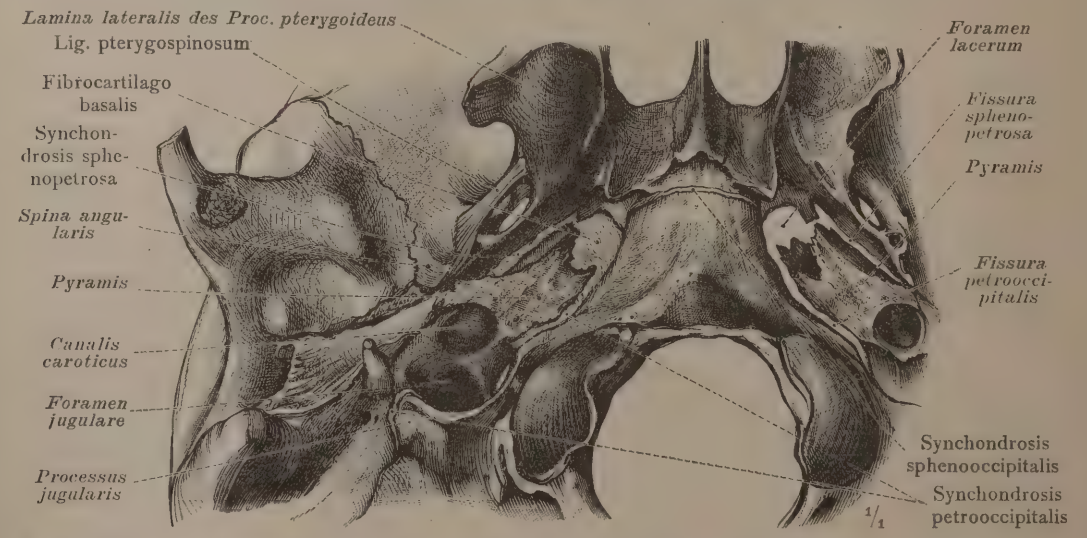

Fig. 428. Fibrocartilago basalis; Synchondroses sphenopetrosa, petrooccipitalis und sphenooccipitalis; Ligamentum pterygospinosum.
(Der mittlere Abschnitt des Schädelgrundes, Ansicht von unten.)

Articulatio mandibularis, Kiefergelenk. — Synchondroses et Ligamenta baseos cranii, Knorpelhaften und Bänder des Schädelgrundes.

JUNCTURAE OSSIUM EXTREMITATUM, SUPERIORIS ET INFERIORIS.

DIE VERBINDUNGEN DER KNOCHEN DER OBEREN UND UNTEREN GLIEDMASSEN.

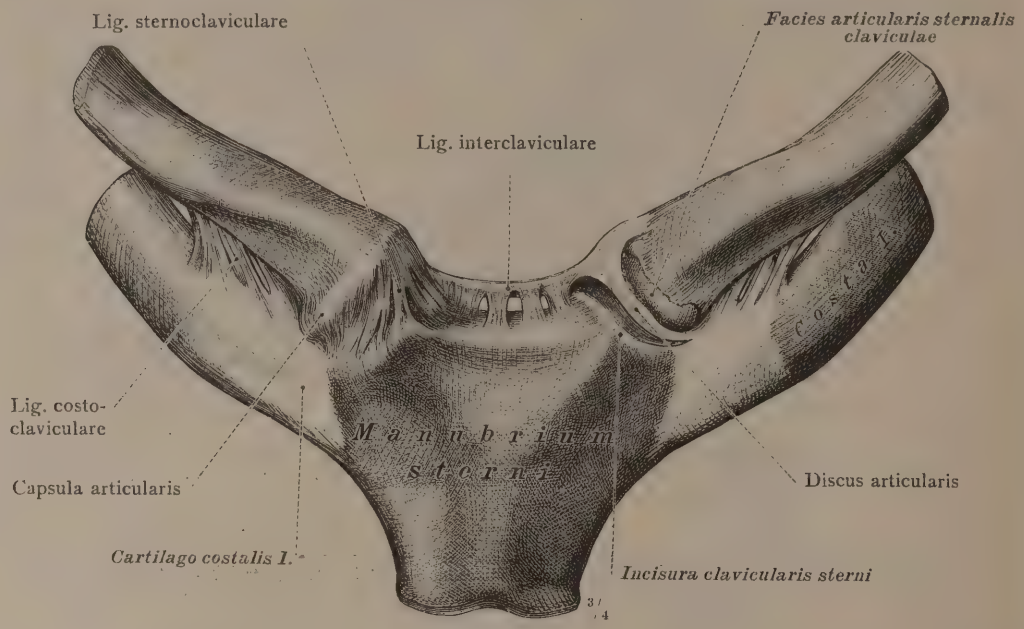

Fig. 429. Articulatio sternoclavicularis: Capsula articularis, Gelenkkapsel; Discus articularis, Zwischengelenkscheibe; Ligamenta interclaviculare und costoclaviculare. (Das linke Gelenk wurde durch Abtragung der vorderen Kapselwand eröffnet.)

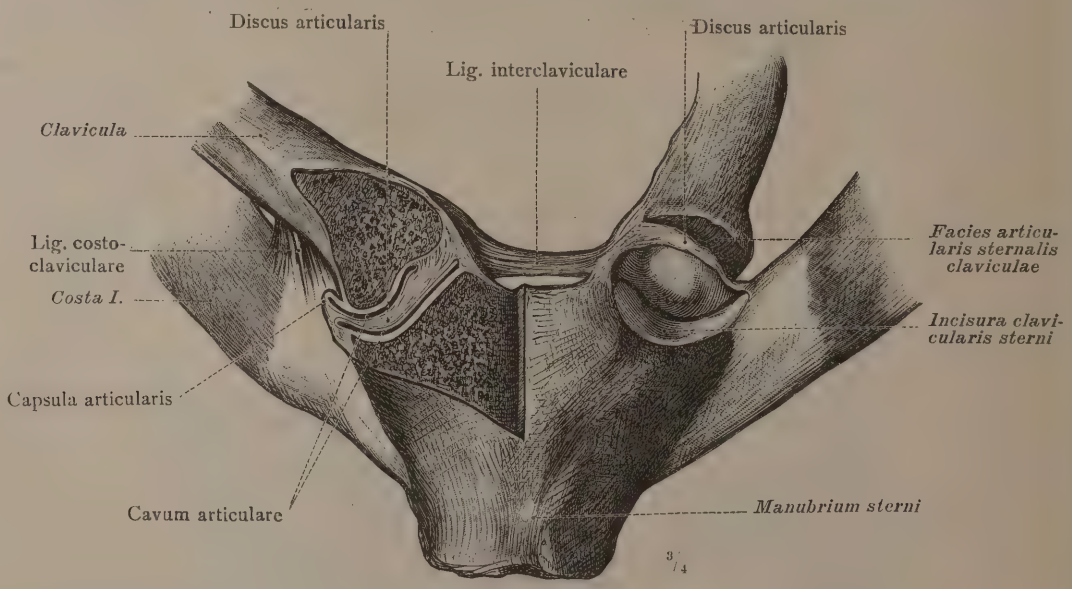

Fig. 430. Articulatio sternoclavicularis: Discus und Capsula articularis, Zwischengelenkscheibe und Gelenkkapsel; Cavum articulare, Gelenkhöhle; Ligamenta interclaviculare und costoclaviculare.
(Das rechte Gelenk wurde frontal durchgeschnitten, am linken die Gelenkkapsel abgetragen und das Schlüsselbein rückwärts abgezogen.)

Brustbein-Schlüsselbeingelenk; Ansicht von vorn.

Articulationes et Ligamenta cinguli extremitatis superioris, Gelenk- und Bandverbindungen des Schultergürtels.

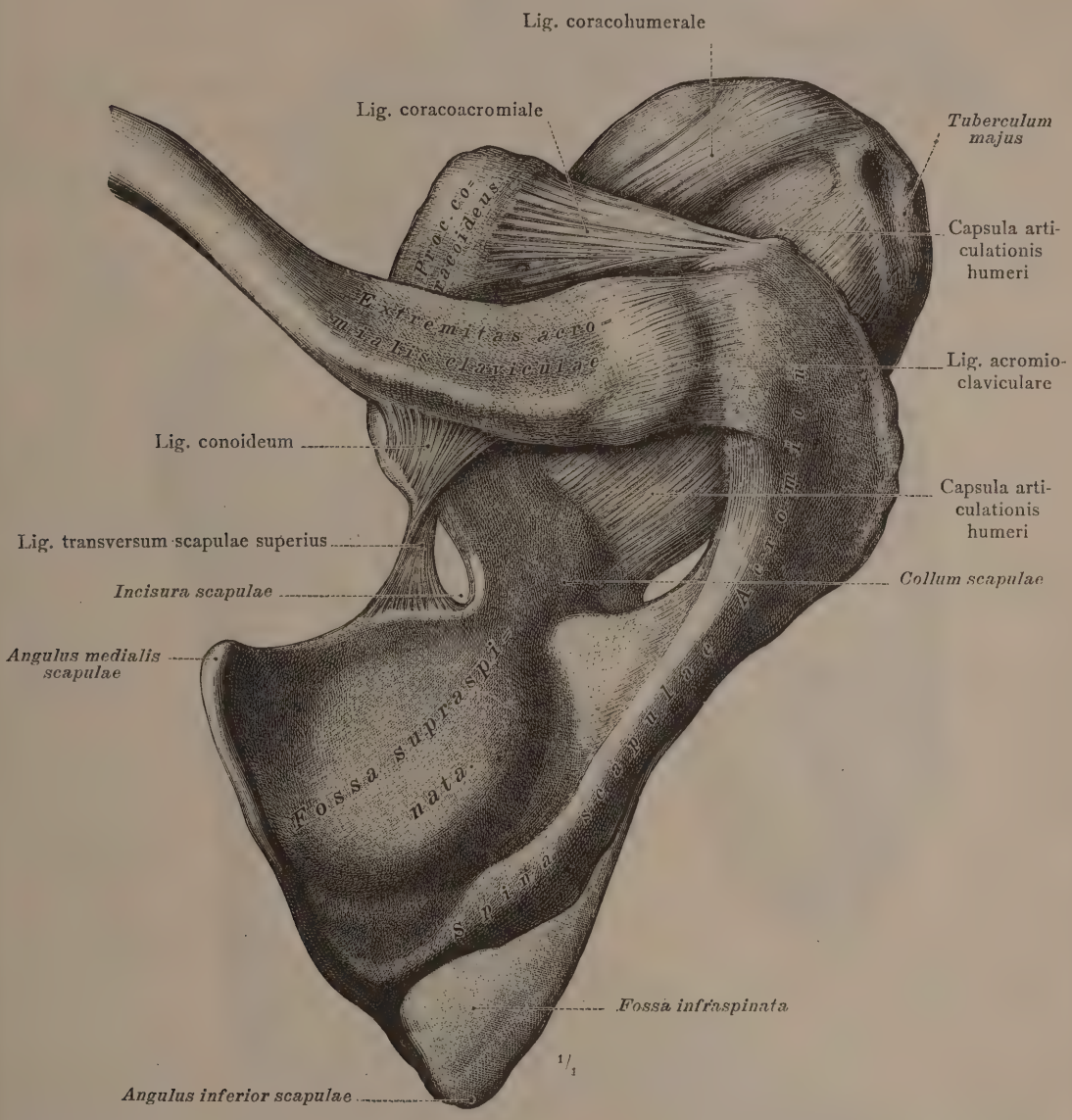

Fig. 431. Ligamenta acromioclaviculare und coracoclaviculare; Ligamenta coracoacromiale und transversum scapulae superius.
(Das rechte Schulterblatt mit der acromialen Hälfte des Schlüsselbeins und dem Schultergelenk; Ansicht von oben.)

Articulationes et Ligamenta cinguli extremitatis superioris, Gelenk- und Bandverbindungen des Schultergürtels.

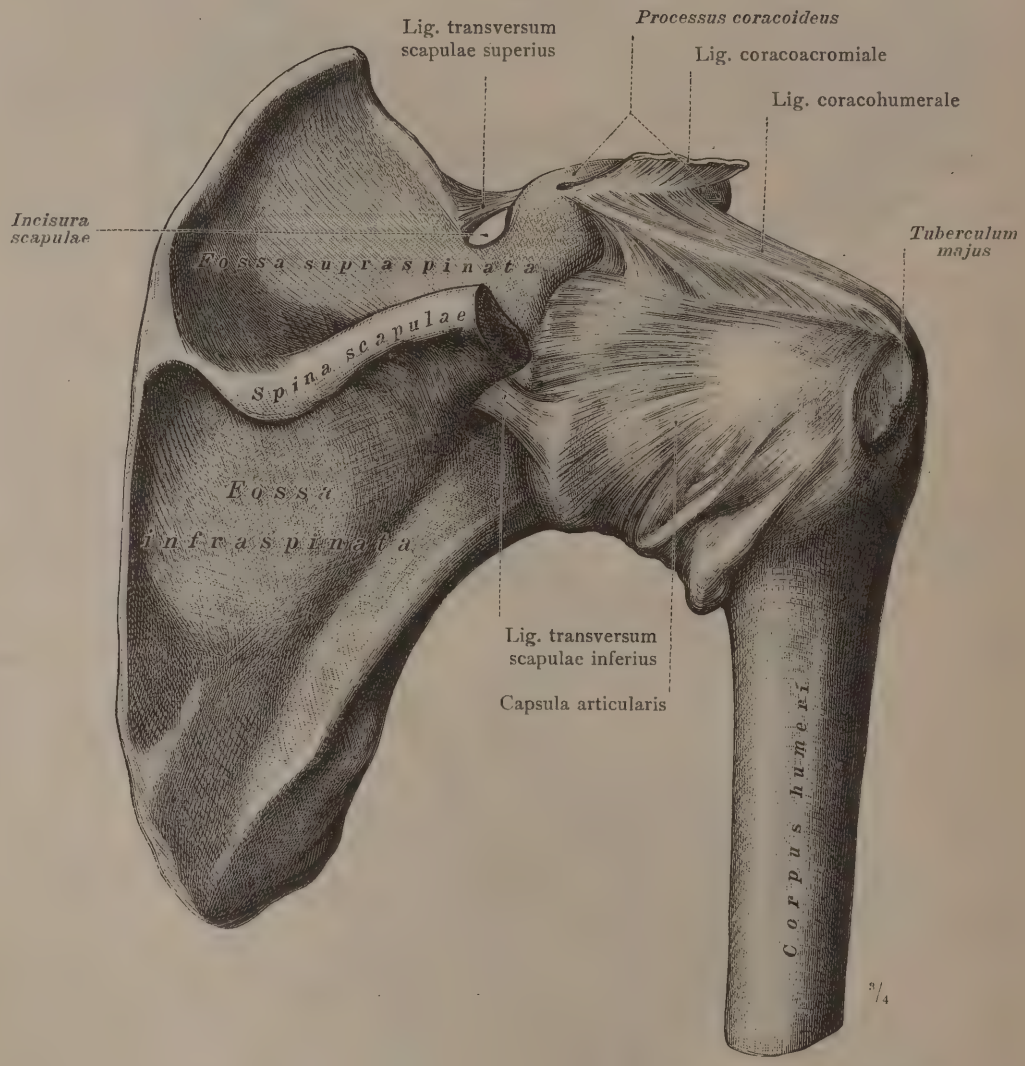

Fig. 432. Articulatio humeri: Capsula articularis, Gelenkkapsel; Ligamentum coracohumerale, Ligamentum transversum scapulae superius und Ligamentum transversum scapulae inferius.
(Das rechte Schultergelenk; Ansicht von hinten. Das Acromion wurde abgesägt und der Ansatzstumpf des Ligamentum coracoacromiale am Processus coracoideus etwas nach oben umgelegt.)

Articulatio humeri, Schultergelenk.

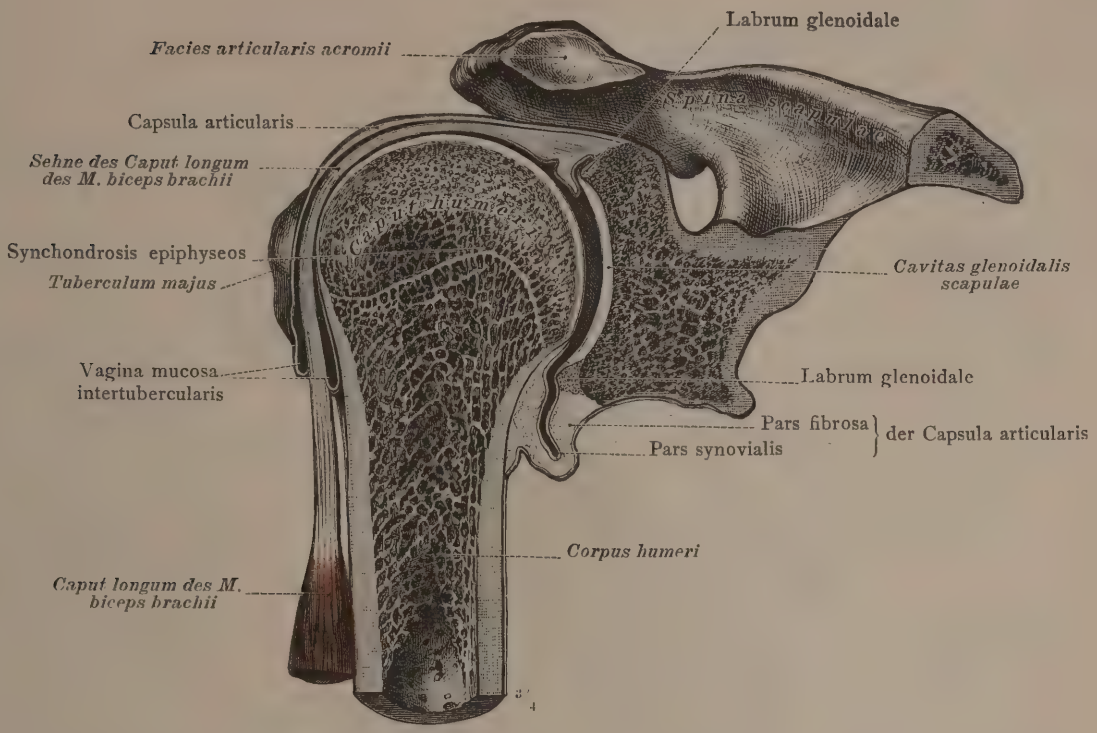

Fig. 433. Articulatio humeri: Labrum glenoidale, Pfannenlippe; Verhältnis der Sehne des langen Kopfes des Musculus biceps brachii und der proximalen Epiphysenfuge des Humerus zum Gelenk.
(Das rechte Schultergelenk frontal durchgeschnitten; hintere Hälfte.)

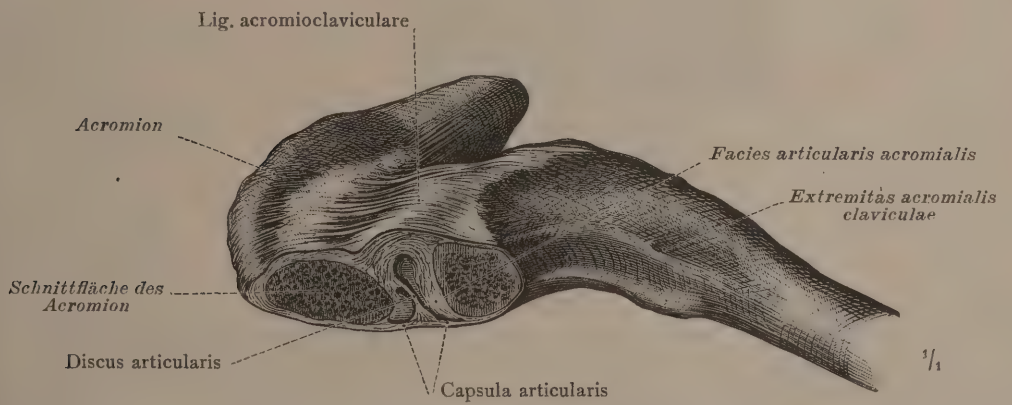

Fig. 434. Articulatio acromioclavicularis: Discus articularis, Zwischengelenkscheibe, und Ligamentum acromioclaviculare, Schlüsselbein-Schulterhöhenband.
(Das rechte Schlüsselbein-Schulterhöhengelenk, frontal durchgeschnitten; hinterer Abschnitt.)

Articulatio humeri, Schultergelenk. Articulatio acromioclavicularis, Schlüsselbein-Schulterhöhengelenk.

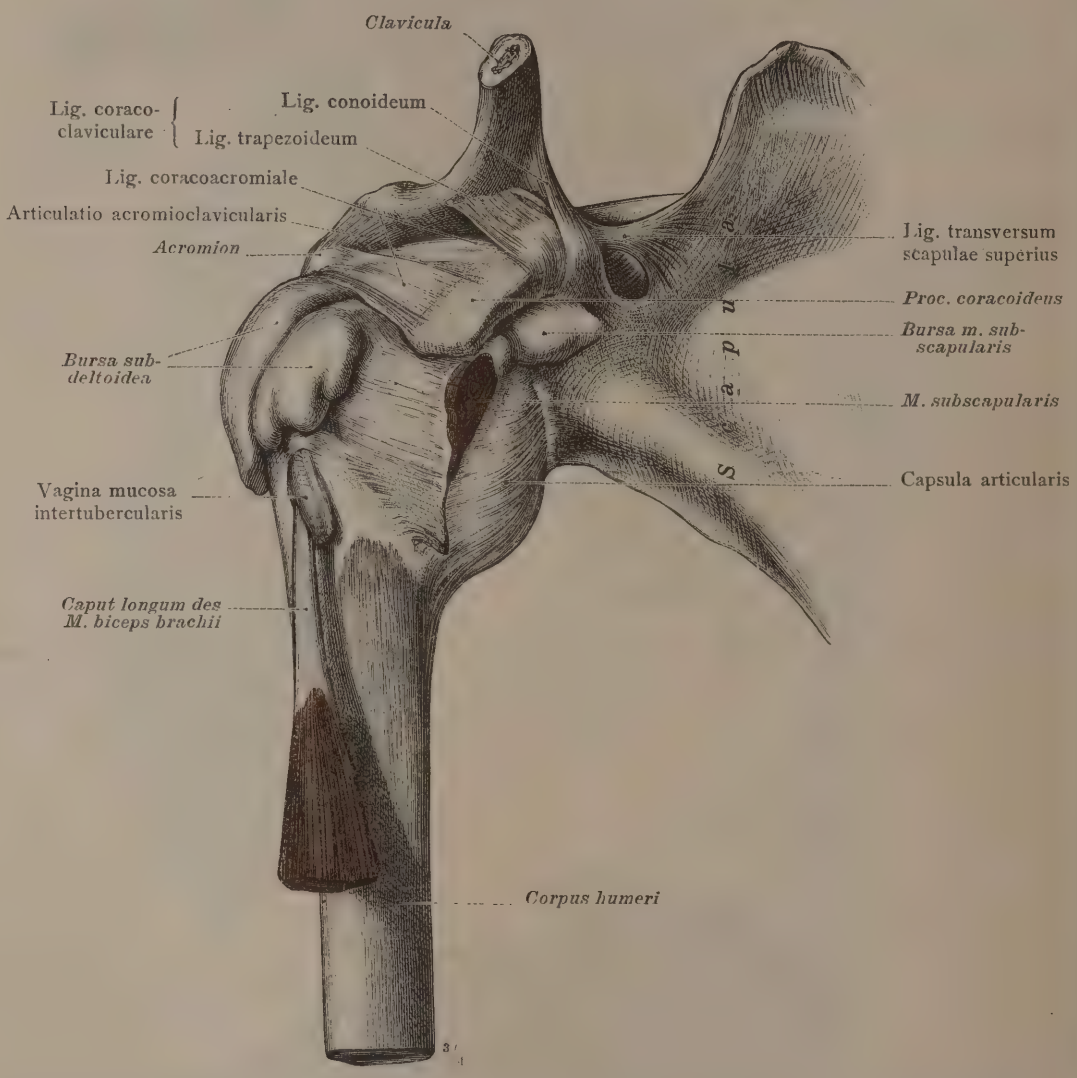

Fig. 435. Articulationes humeri und acromioclavicularis; Bursa musculi subscapularis und Bursa subdeltoidea; Vagina mucosa intertubercularis; Ligamenta coracoclaviculare, coracoacromiale und transversum scapulae superius.
(Rechtes Schultergelenk mit Talg eingespritzt; das acromiale Endstück des Schlüsselbeins wurde nach oben zurückgelegt. Ansicht von vorn.)

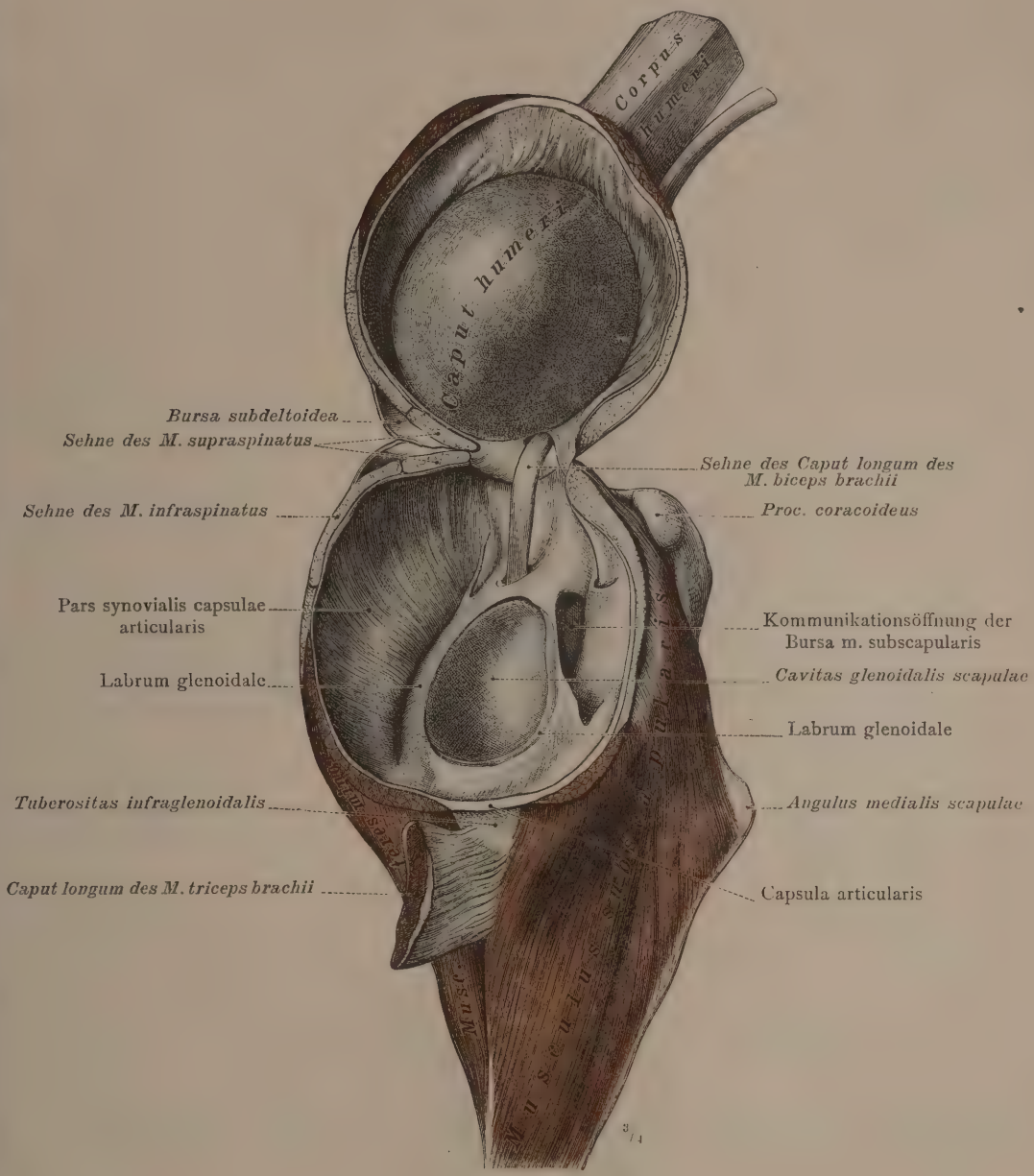

Fig. 436. Articulatio humeri; intrakapsulärer Abschnitt der Sehne des langen Kopfes des Musculus biceps brachii; Labrum glenoidale, Pfannenlippe; Eingangsöffnung in die Bursa musculi subscapularis; Verhältnis der Sehnen der Schulterblattmuskeln zur Gelenkkapsel.

(Rechtes Schultergelenk von der lateralen Seite. Nach vorheriger Einspritzung und Härtung wurde die Kapsel bis auf eine schmale Brücke an der Durchtrittsstelle der Sehne des langen Kopfes des Musculus biceps brachii mittelst eines Kreisschnittes in der Mitte zwischen ihren beiderseitigen Ansätzen samt den aufliegenden Schulterblattmuskeln durchgetrennt und der Humerus mit der distalen Kapselhälfte nach oben zurückgelegt.)

Articulatio humeri, Schultergelenk.

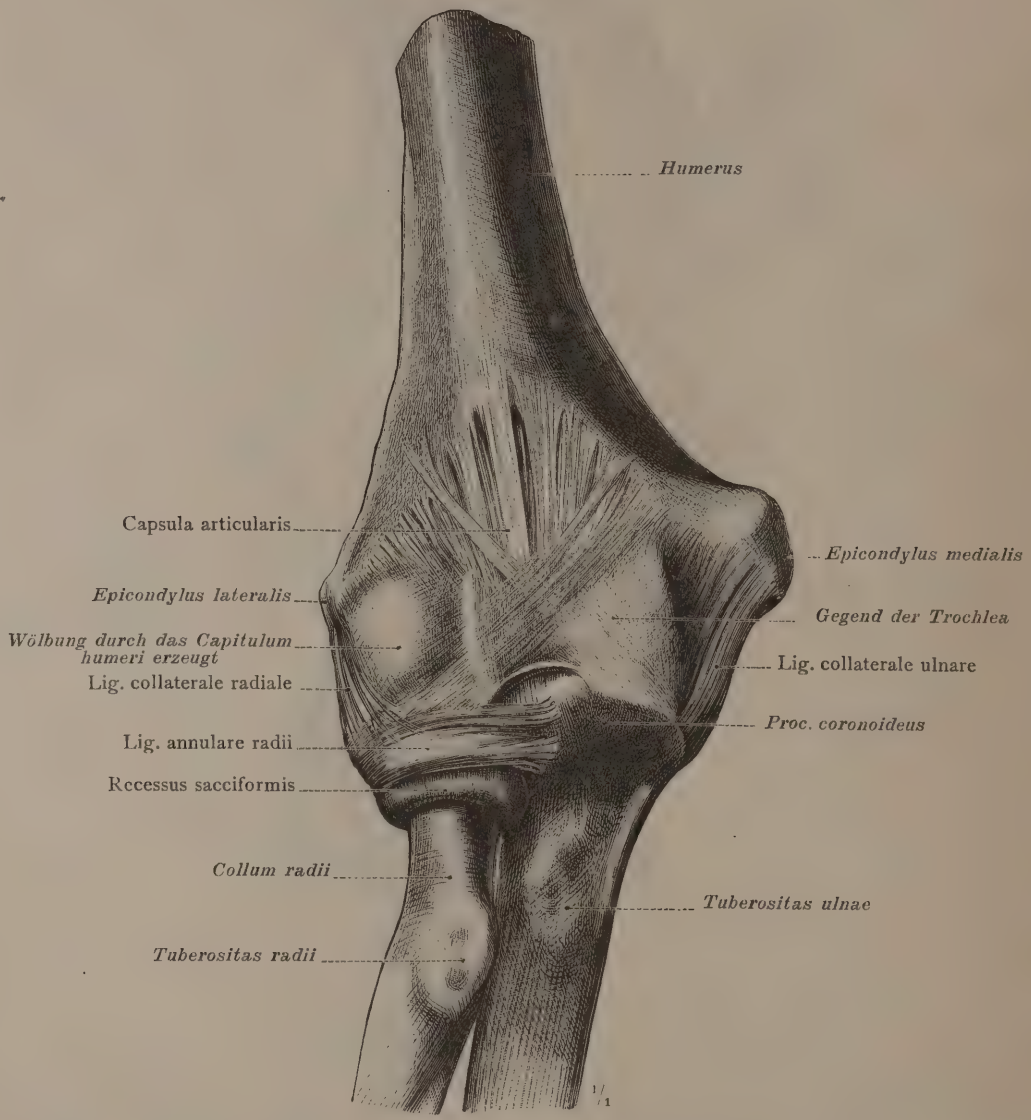

Fig. 437. Articulatio cubiti: Capsula articularis, Gelenkkapsel; Ligamenta collateralia, Seitenbänder; Ligamentum annulare radii, Ringband der Speiche; Recessus sacciformis. (Rechtes Ellbogengelenk, geschlossen; Ansicht von der vorderen (volaren) Seite. Der Recessus sacciformis wurde mit Talg eingespritzt.)

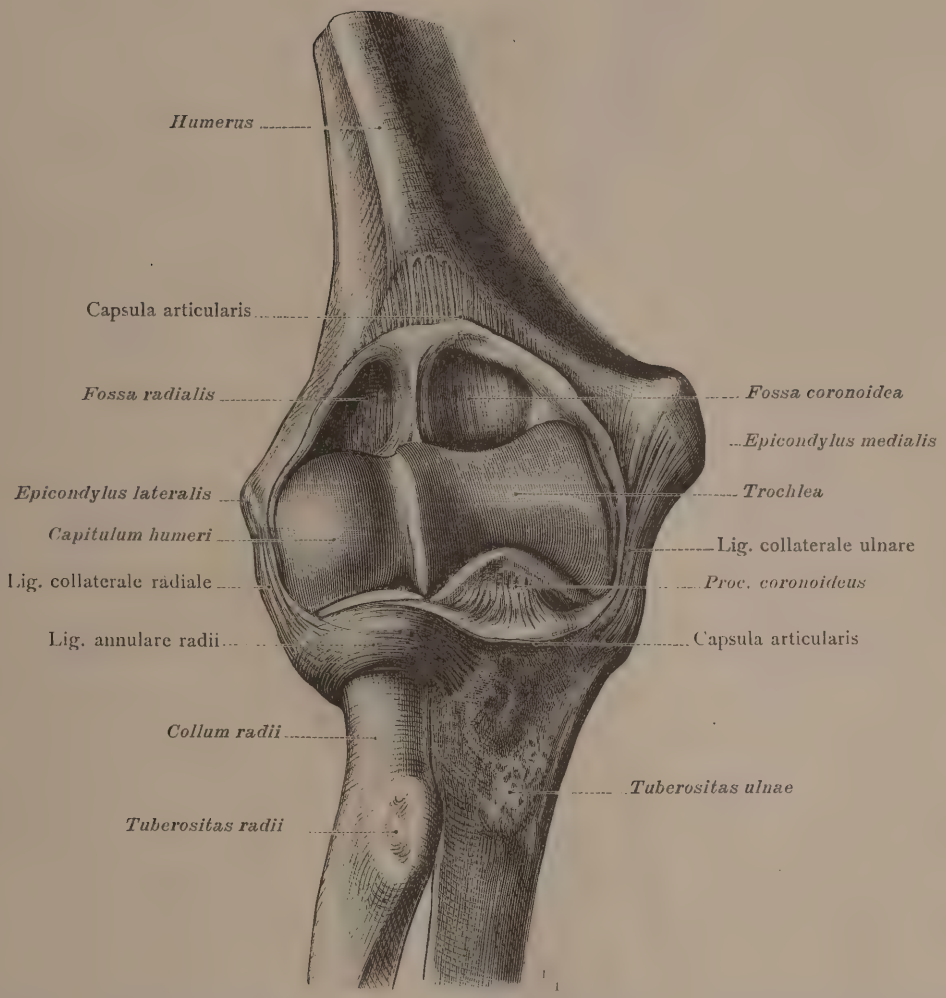

Fig. 438. Articulatio cubiti: Ansatz der Gelenkkapsel an der volaren Seite des Humerus und der Ulna; Ligamenta collateralia, Seitenbänder; Ligamentum annulare radii, Ringband der Speiche.
(Rechtes Ellbogengelenk; Ansicht von der volaren Seite. Die Gelenkkapsel wurde bis auf die Seitenbänder nahe ihrem Ansatz abgeschnitten und gegen die Knochen zurückgelegt, der Recessus sacciformis abgetragen.)

Articulatio cubiti, Ellbogengelenk.

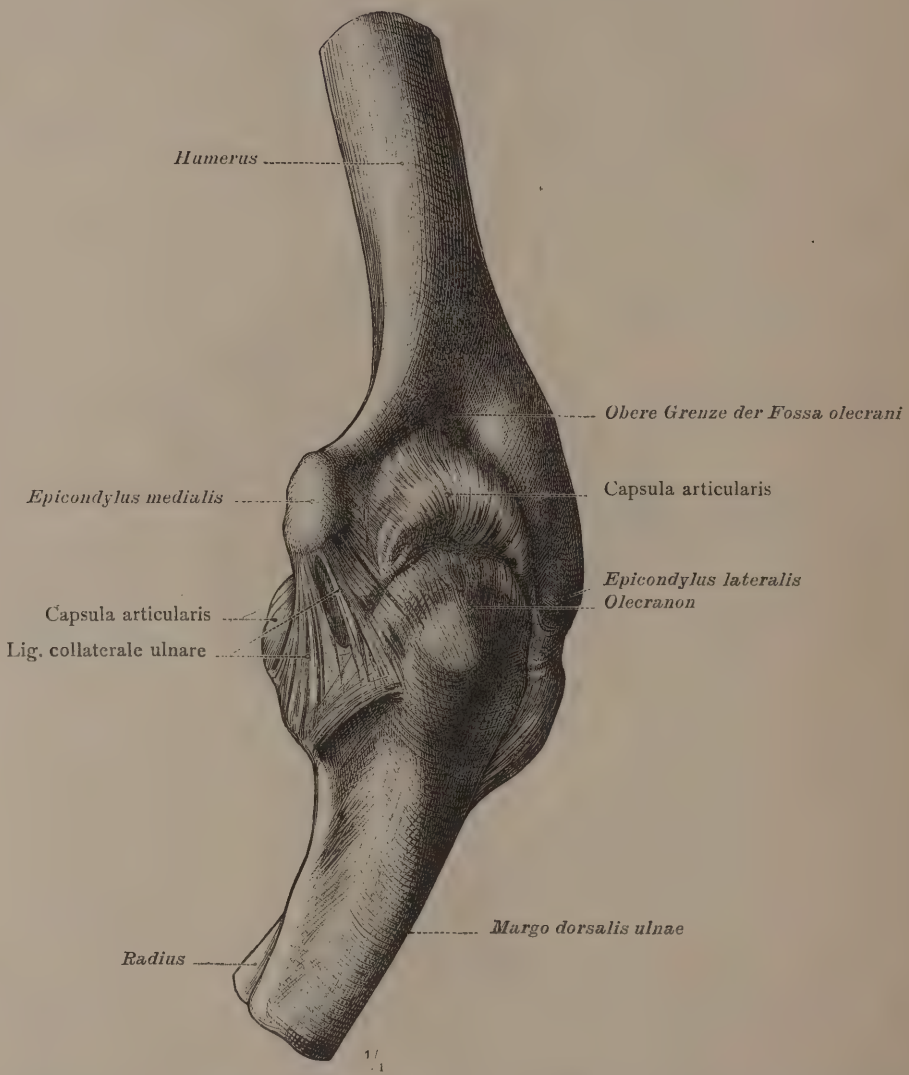

Fig. 439. Articulatio cubiti: Capsula articularis, Gelenkkapsel; Ligamentum collaterale ulnare, das ulnare Seitenband.
(Rechtes Ellbogengelenk von der dorso-ulnaren Seite.)

Fig. 440. Articulatio cubiti: Capsula articularis, Gelenkkapsel; Ligamentum collaterale radiale, das radiale Seitenband; Ligamentum annulare radii, Ringband der Speiche; Recessus sacciformis.
(Rechtes Ellbogengelenk von der dorso-radialen Seite. Der Recessus sacciformis wurde mit Talg eingespritzt.)

Articulatio cubiti, Ellbogengelenk.

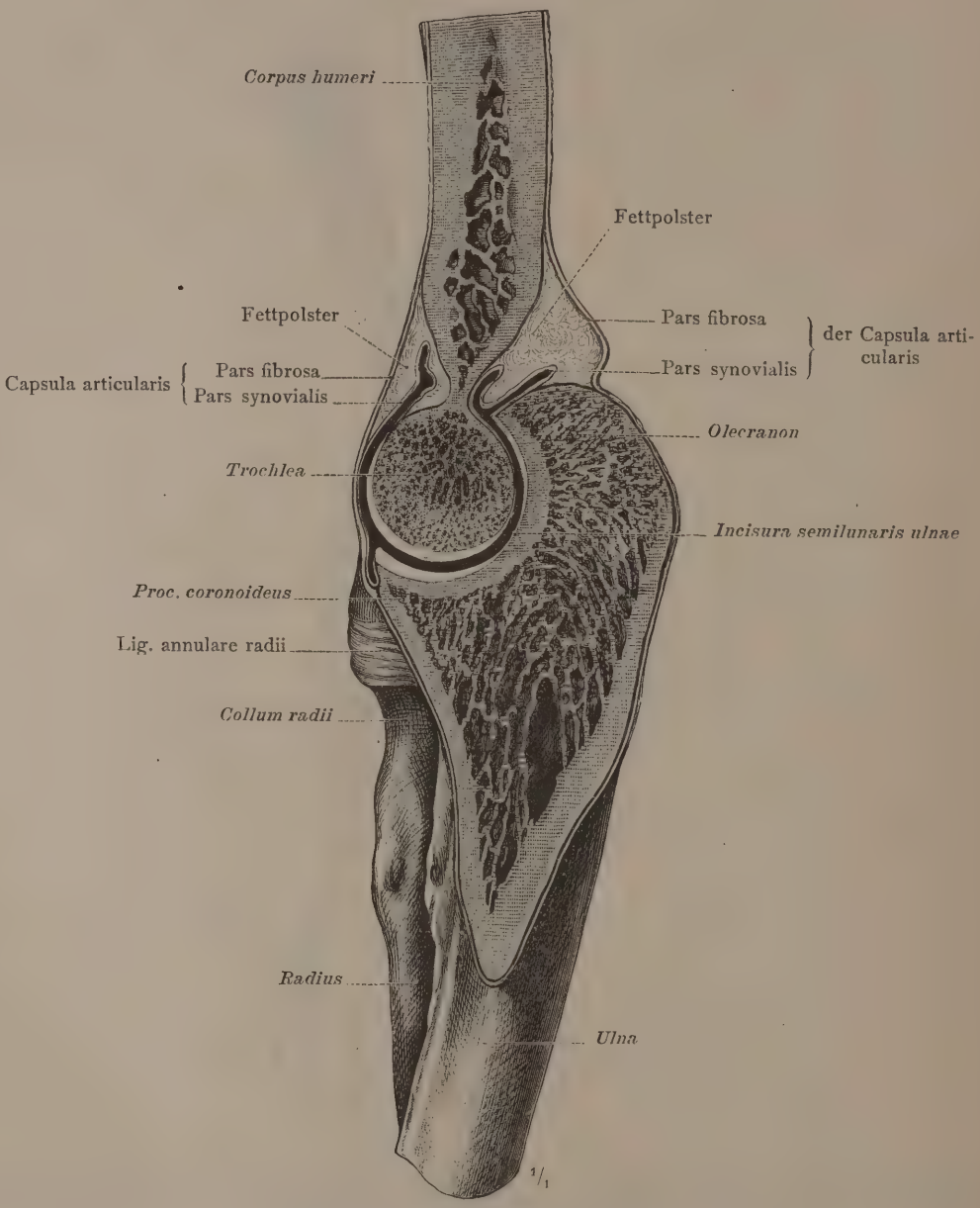

Fig. 441. Articulatio humeroulnaris.
(Rechtes Ellbogengelenk, sagittal durchgeschnitten; radiale Hälfte. Der Durchschnitt geht durch die Kehlfurche der Rolle, senkrecht zur Achse der letzteren.)

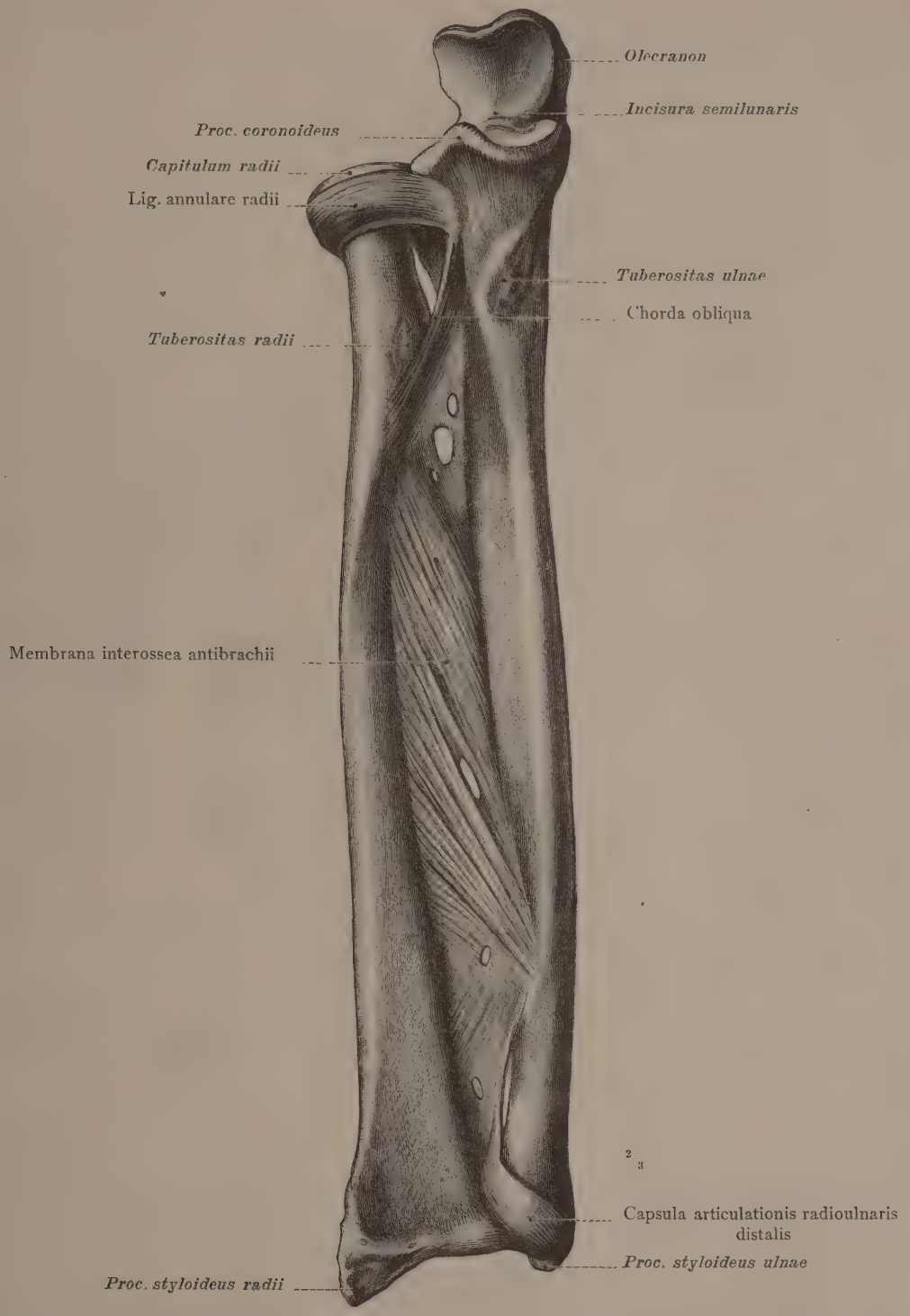

Fig. 442. Articulationes radioulnares, proximalis und distalis, das proximale und distale Ellen-Speichengelenk: Ligamentum annulare radii, Ringband der Speiche; Membrana interossea antibrachii, Zwischenknochenhaut des Unterarms.
(Das Skelett des rechten Unterarms; Ansicht von der volaren Seite.)

Verbindungen der Unterarmknochen.

Fig. 443. Der dorsale Bandapparat der Hand: Ligamenta collateralia carpi, die Seitenbänder des Handgelenkes; die oberflächlichen Bänder der Handwurzel und der Mittelhand. Die Kapseln und die Seitenbänder der Fingergrundgelenke und der Fingergelenke. (Die dorsale Kapselwand wurde an den Gelenken des Zeigefingers in der Mitte quer entzweigeschnitten und distal und proximal umgelegt, an denjenigen des Mittelfingers und des Daumens bis zu den Seitenbändern abgetragen, an den übrigen Gelenken ganz erhalten.)

Articulationes manus et digitorum, Hand- und Fingergelenke.

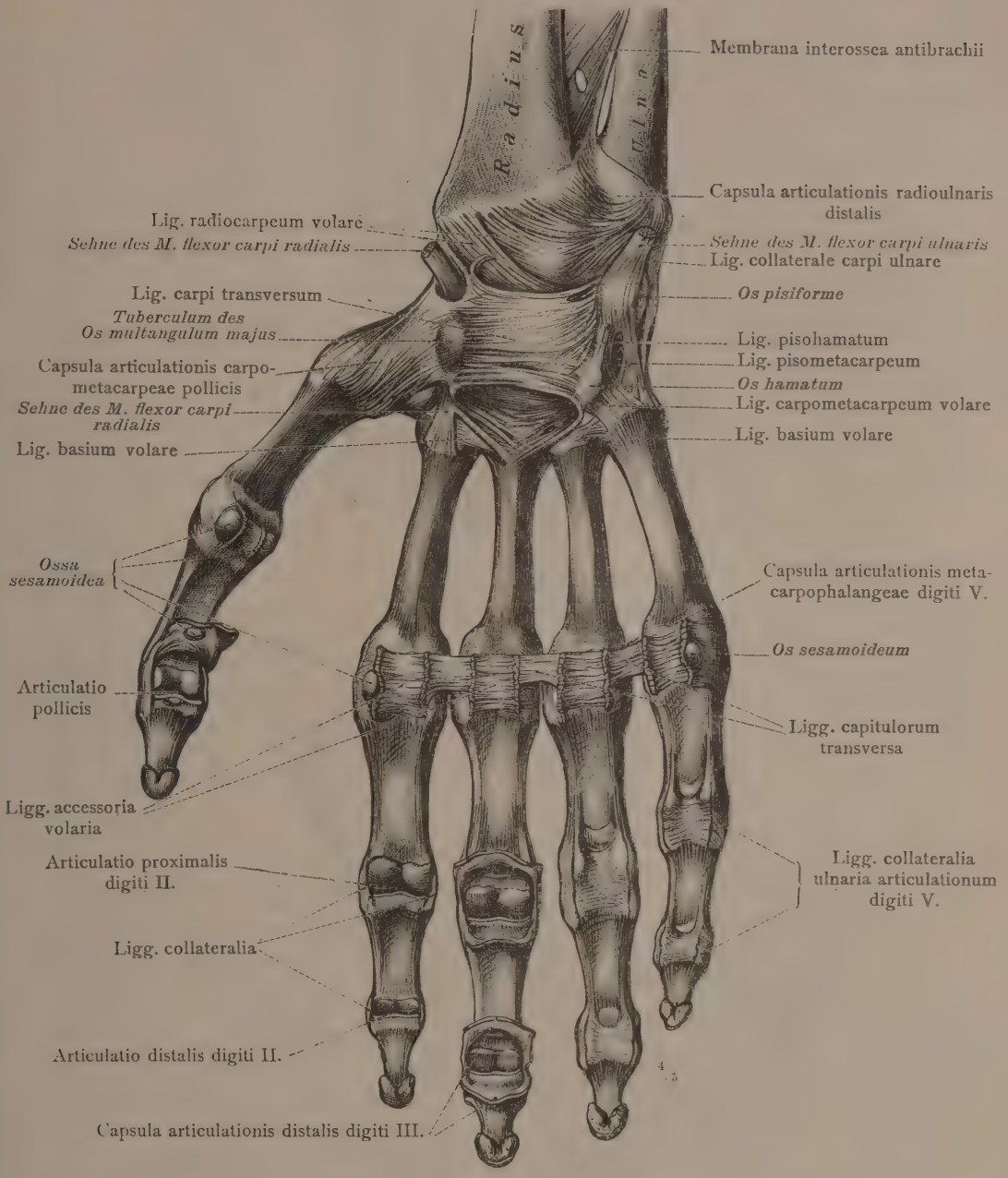

Fig. 444. Der volare Bandapparat der Hand: die oberflächlichen Bänder der Handwurzel und der Mittelhand; die Kapseln und die Bänder der Fingergrundgelenke und der Fingergelenke. Lig. carpi transversum, queres Handwurzelband; Canalis carpi, Handwurzelkanal. Beziehungen der Sehnen der Mm. flexores carpi zu den volaren Handwurzel- und Mittelhandbändern. Ligg. accessoria volaria, Sehnenrollen; Ligg. capitulorum transversa, quere Köpfchenbänder der Mittelhandknochen. Ossa sesamoidea, Sesambeine. (Der volare Kapselanteil wurde an den Gelenken des Zeigefingers bis zu den Seitenbändern abgetragen, an denjenigen des Mittelfingers quer entzweigeschnitten und distal und proximal zurückgeschlagen, am Daumengelenk von dem distalen Ansatz und von den Seitenbändern abgetrennt und samt dem eingelagerten Sesambein proximal zurückgelegt; an den übrigen Gelenken wurde die Kapsel ganz erhalten.

Articulationes manus et digitorum, Hand- und Fingergelenke.

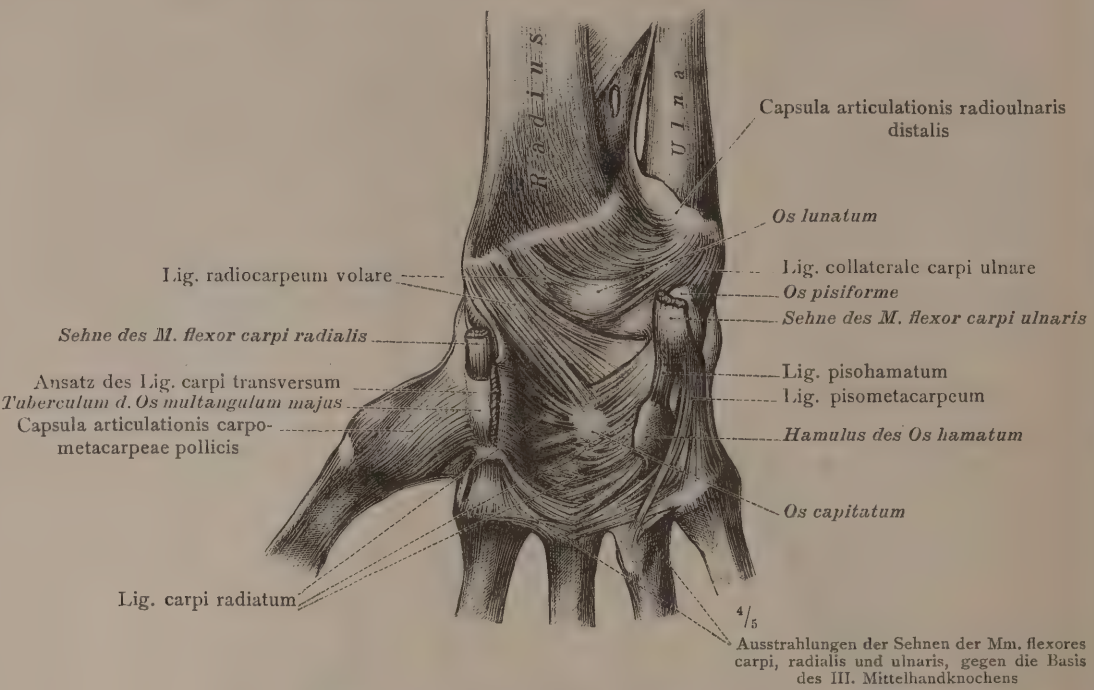

Fig. 445. Die volaren Bänder des rechten Handgelenkes, nach Entfernung des Lig. carpi transversum dargestellt; Lig. radiocarpeum volare; Lig. carpi radiatum, Strahlenband der Handwurzel.

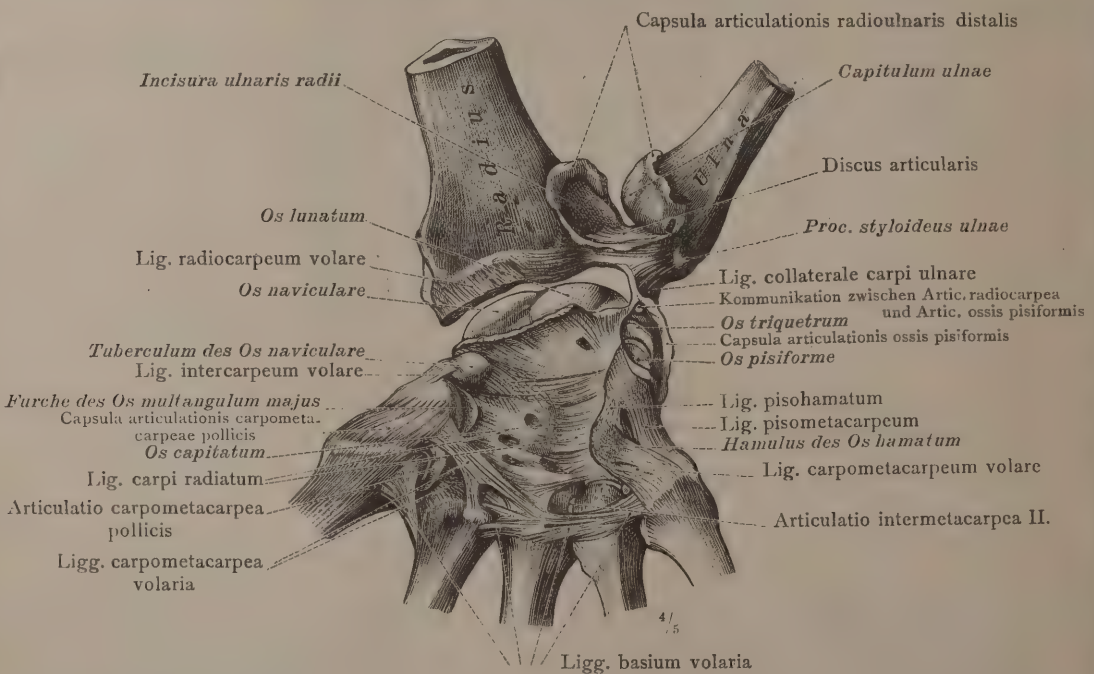

Fig. 446. Die volaren Bänder der Articulationes intercarpea und carpometacarpea, nach vollständiger Entfernung des queren Handwurzelbandes und der Sehnen der Mm. flexores carpi dargestellt.
(Die Articulationes radiocarpea und radioulnaris distalis wurden mit Erhaltung des Discus articularis und des Lig. collaterale carpi ulnare eröffnet, die beiden Unterarmknochen voneinander und von der Handwurzel abgezogen, die Articulationes ossis pisiformis, carpometacarpea pollicis und digiti IV. und intermetacarpea II. teilweise eröffnet.)

Articulatio manus, Handgelenk.

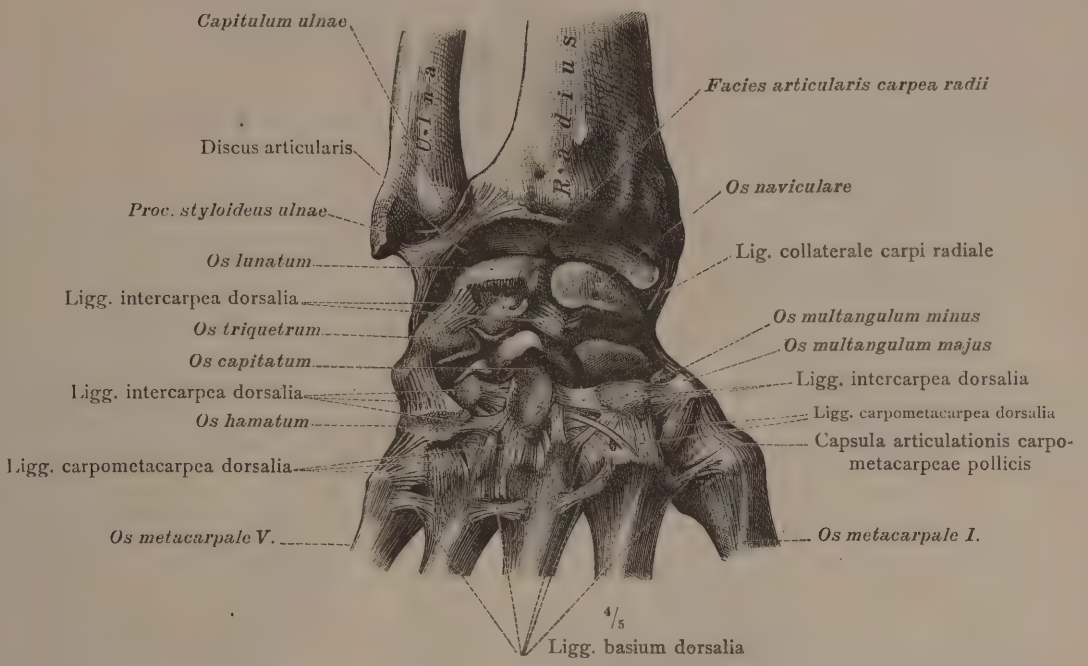

Fig. 447. Die kurzen dorsalen Bänder der Articulatio intercarpea und der Articulationes carpometacarpeae und intermetacarpeae.
(Die rechte Handwurzel mit den distalen Endstücken der Unterarmknochen und den proximalen Endstücken der Mittelhandknochen. Die Articulationes radioulnaris distalis, radiocarpea und intercarpea wurden durch Abtragung der dorsalen Kapselwand eröffnet und die Unterarmknochen von der Handwurzel proximal etwas abgezogen.)

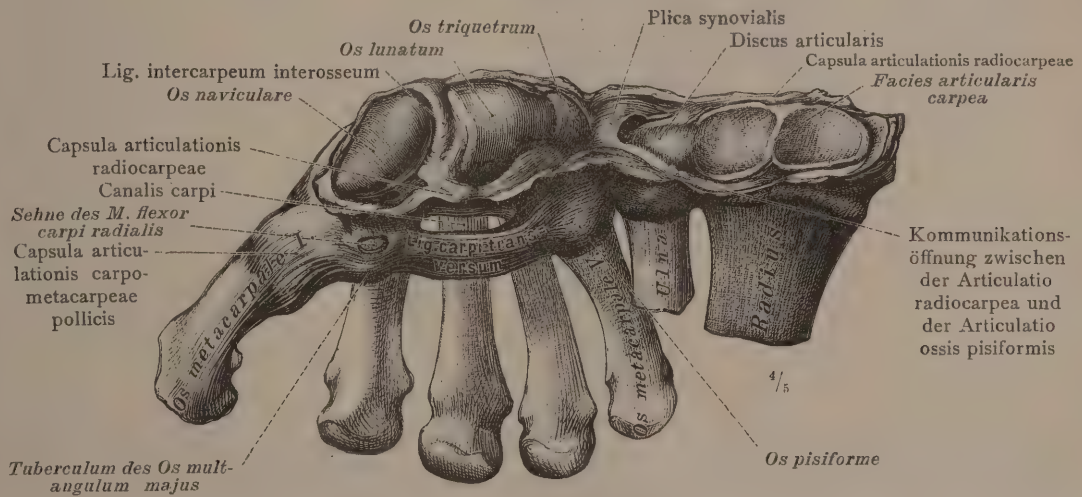

Fig. 448. Die Gelenkflächen und die Kapselansätze der Articulatio radiocarpea; Canalis carpi, der Handwurzelkanal.
(Die rechte Handwurzel mit den Mittelhandknochen; Ansicht von der volaren und proximalen Seite. Die distalen Endstücke der Unterarmknochen wurden, nachdem die Kapsel der Articulatio radiocarpea bis auf den ulnaren Anteil ringsum durchgeschnitten war, ulnar umgelegt.)

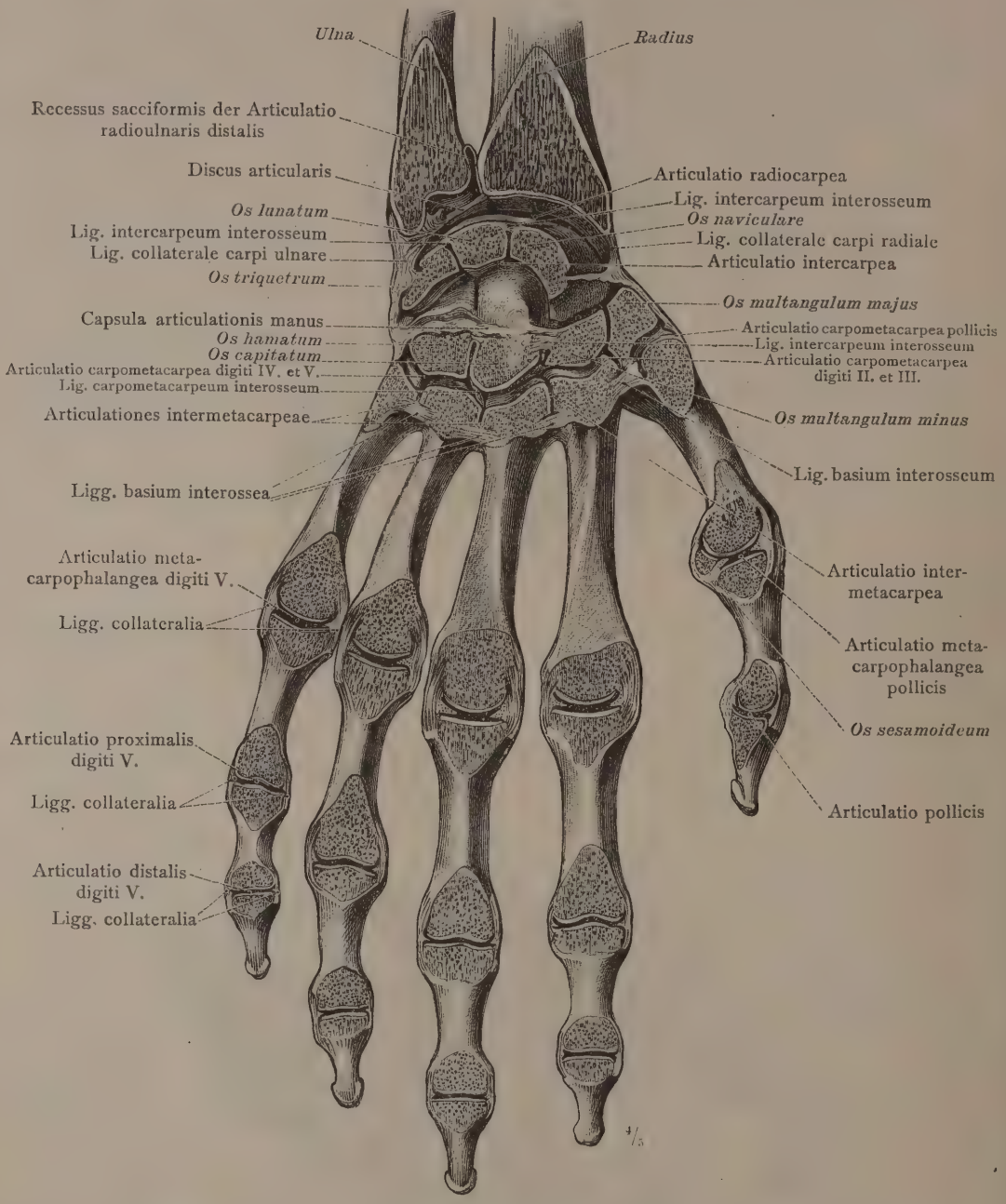

Fig. 449. Articulatio radioulnaris distalis, das distale Ellen-Speichengelenk. Articulatio manus, Handgelenk: Articulationes radiocarpea und intercarpea, proximales und distales Handgelenk. Articulationes carpometacarpeae, Handwurzel-Mittelhandgelenke, und Articulationes intermetacarpeae. Articulationes metacarpophalangeae, Fingergrundgelenke, und Articulationes digitorum manus, Fingergelenke.
(Das Skelett der rechten Hand mit den distalen Endstücken der Unterarmknochen; Ansicht von der dorsalen Seite. Sämtliche Gelenke wurden in radioulnarer Richtung durchgeschnitten, bis auf die Gelenke des Daumens, bei welchen der Schnitt in dorsovolarer Richtung geführt wurde.)

Articulationes manus et digitorum, Hand- und Fingergelenke.

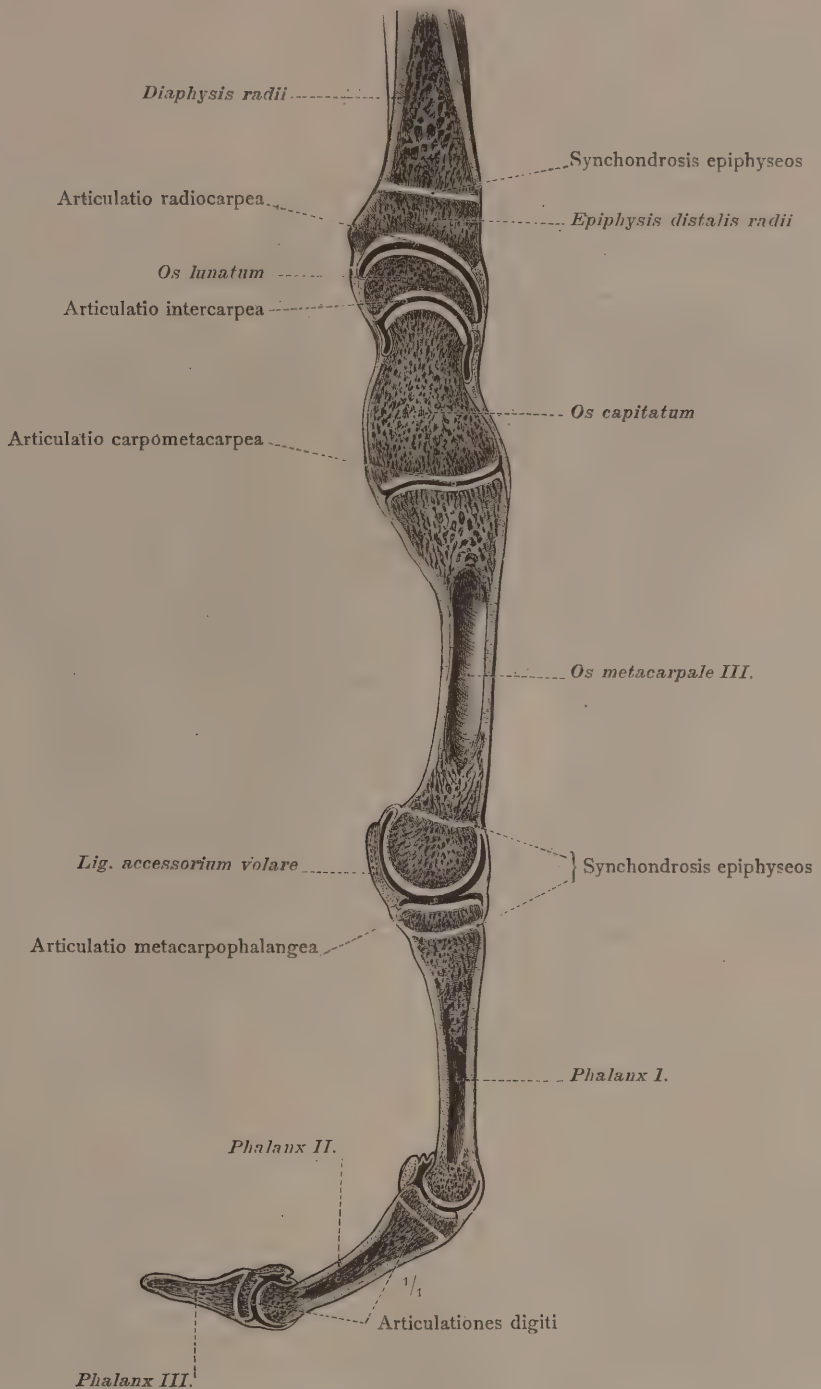

Fig. 450. Die Gelenke der Hand, in dorsovolarer Richtung durchgeschnitten, und ihre Beziehungen zu den Epiphysenfugen.
(Die radiale Schnittfläche der rechten Hand eines 17 Jahre alten Mannes. Der Schnitt wurde durch das distale Endstück der Speiche, die Handwurzel, den III. Mittelhandknochen und den Mittelfinger geführt.)

Articulationes manus et digitorum, Hand- und Fingergelenke.

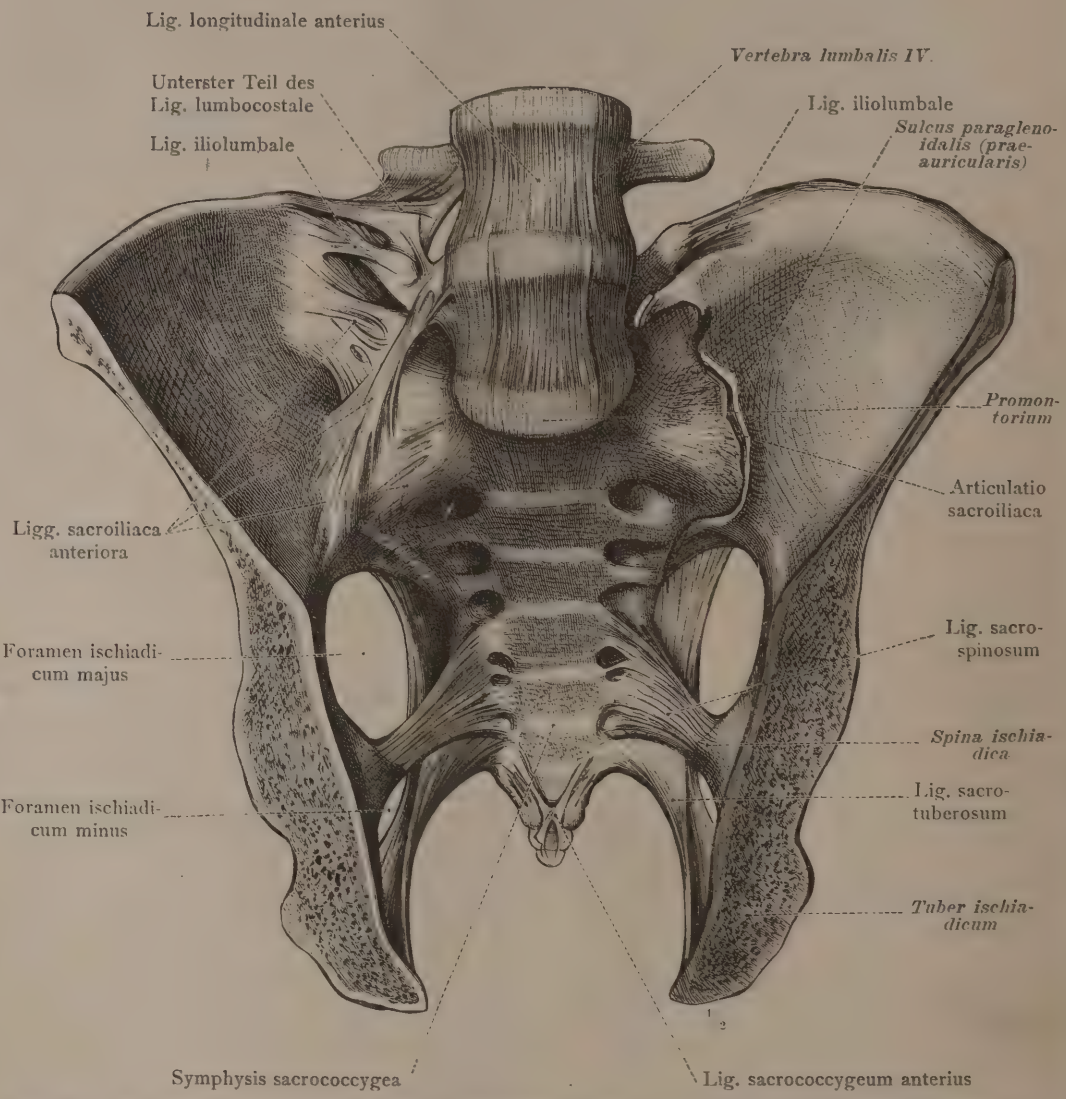

Fig. 451. Articulatio sacroiliaca, Kreuz-Darmbeingelenk: Ligamenta sacroiliaca anteriora, vordere Kreuz-Darmbeinbänder; Ligamentum iliolumbale, Darmbein-Lendenband. Ligamenta sacrospinosum und sacrotuberosum, Stachel- und Knorren-Kreuzbeinband. Foramina ischiadica, majus und minus, großes und kleines Sitzbeinloch. (Das Becken mit den zwei letzten Lendenwirbeln, frontal durchgeschnitten; hintere Hälfte. Die Kapsel des rechten Kreuz-Darmbeingelenkes wurde erhalten, diejenige des linken entfernt.)

Articulationes et Ligamenta cinguli extremitatis inferioris, Gelenk- und Bandverbindungen des Beckengürtels.

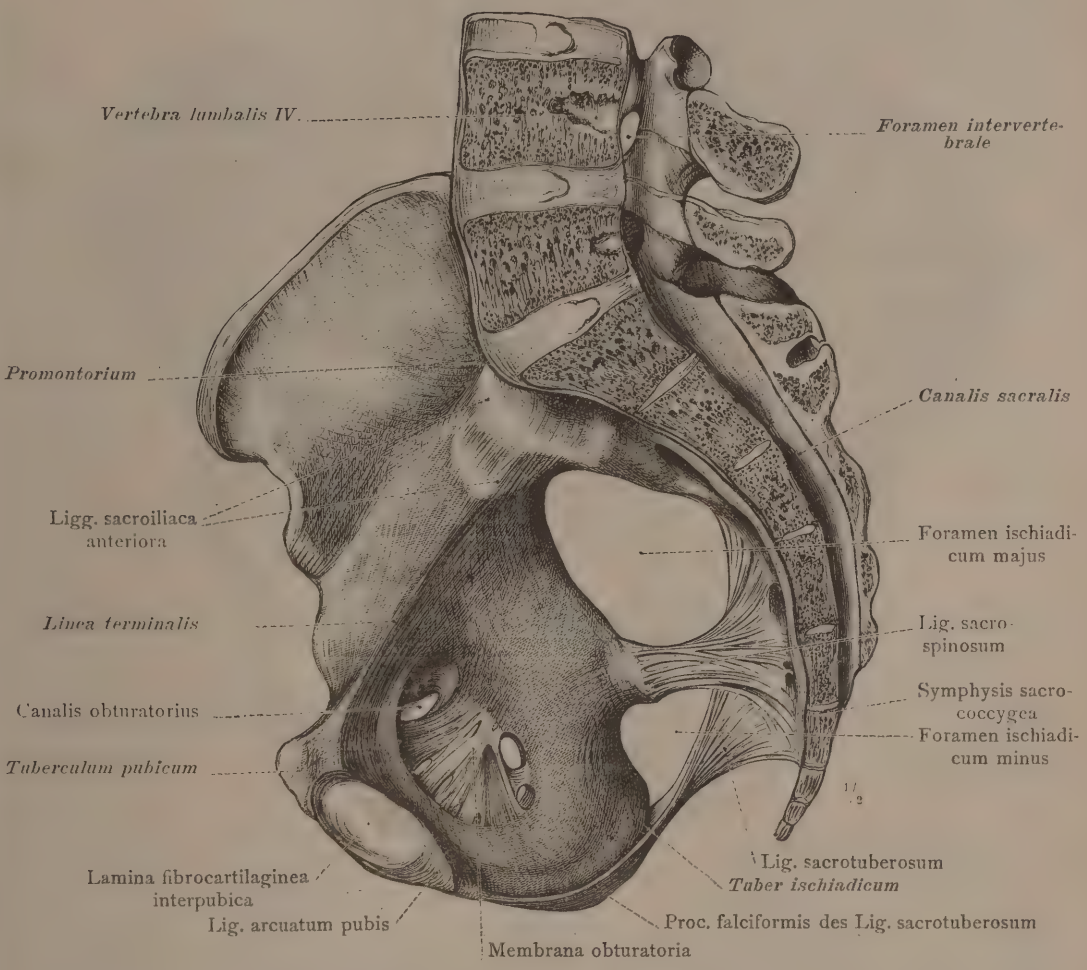

Fig. 452. Ligamenta sacrotuberosum und sacrospinosum, Knorren- und Stachel-Kreuzbeinband; Foramina ischiadica, Sitzbeinlöcher. Membrana obturatoria, Verstopfungshaut, und Canalis obturatorius, Hüftlochkanal. Articulatio sacroiliaca, Kreuz-Darmbeingelenk.
(Die rechte Hälfte eines median durchgeschnittenen Beckens; Ansicht von der medialen Seite.)

Articulationes et Ligamenta cinguli extremitatis inferioris, Gelenk- und Bandverbindungen des Beckengürtels.

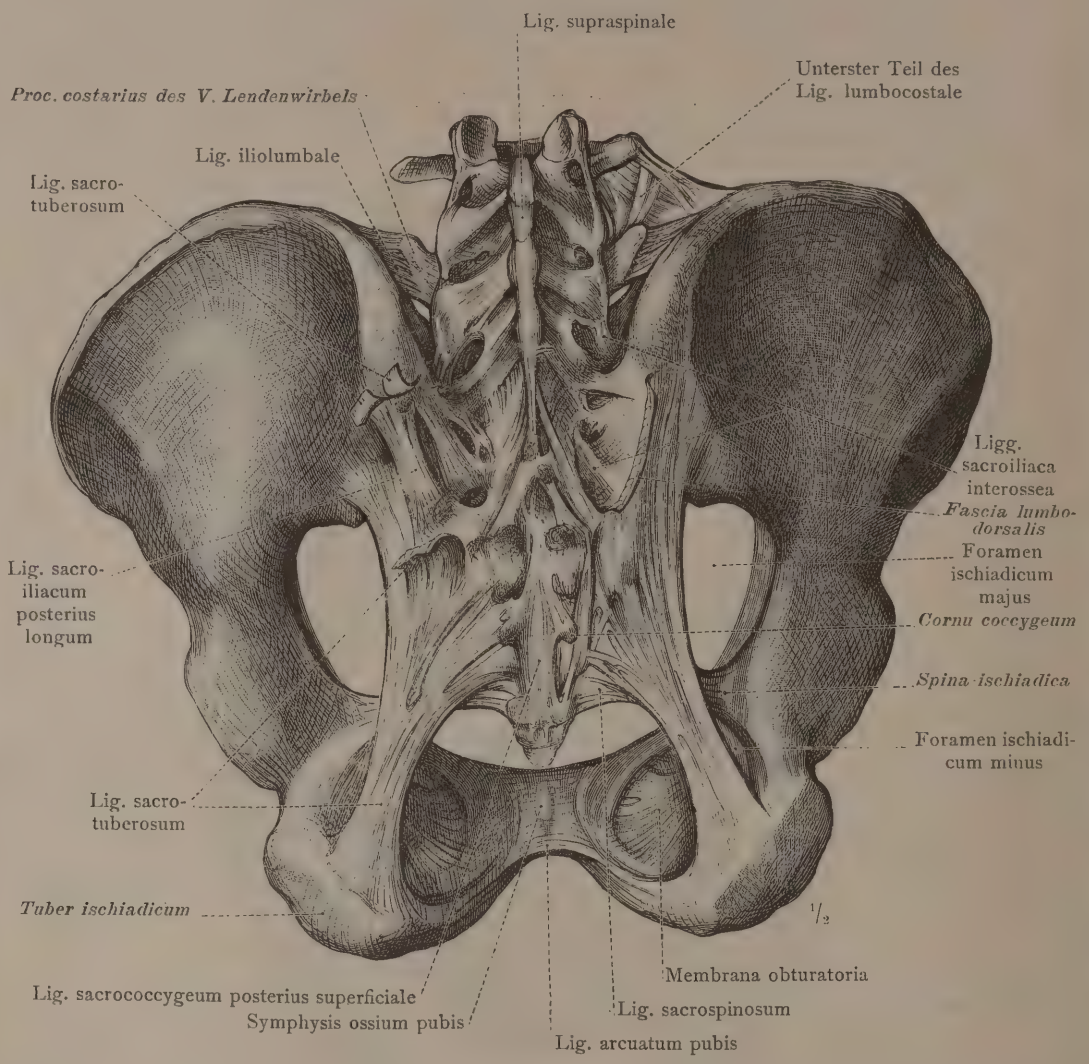

Fig. 453. Der dorsale Bandapparat des Beckengürtels: Ligamentum sacrotuberosum, Knorren-Kreuzbeinband, und dessen Beziehung zur Fascia lumbodorsalis; Ligamentum sacroiliacum posterius longum, langes hinteres Kreuz-Darmbeinband; Ligamenta sacroiliaca interossea; Ligamentum iliolumbale, Darmbein-Lendenband. Foramina ischiadica, Sitzbeinlöcher.

(Das Becken mit den zwei letzten Lendenwirbeln; Ansicht von der hinteren Seite. Rechts wurde die Fascia lumbodorsalis nach ihrem Übergang in das Ligamentum sacrotuberosum abgeschnitten und lateral umgeschlagen, links wurde dieser oberflächliche Anteil des Ligamentum sacrotuberosum entzweigeschnitten und nach oben und unten umgelegt. Der unterste Teil des Ligamentum lumbocostale wurde auf der rechten Seite erhalten, auf der linken Seite ganz entfernt.)

Articulationes et Ligamenta cinguli extremitatis inferioris, Gelenk- und Bandverbindungen des Beckengürtels.

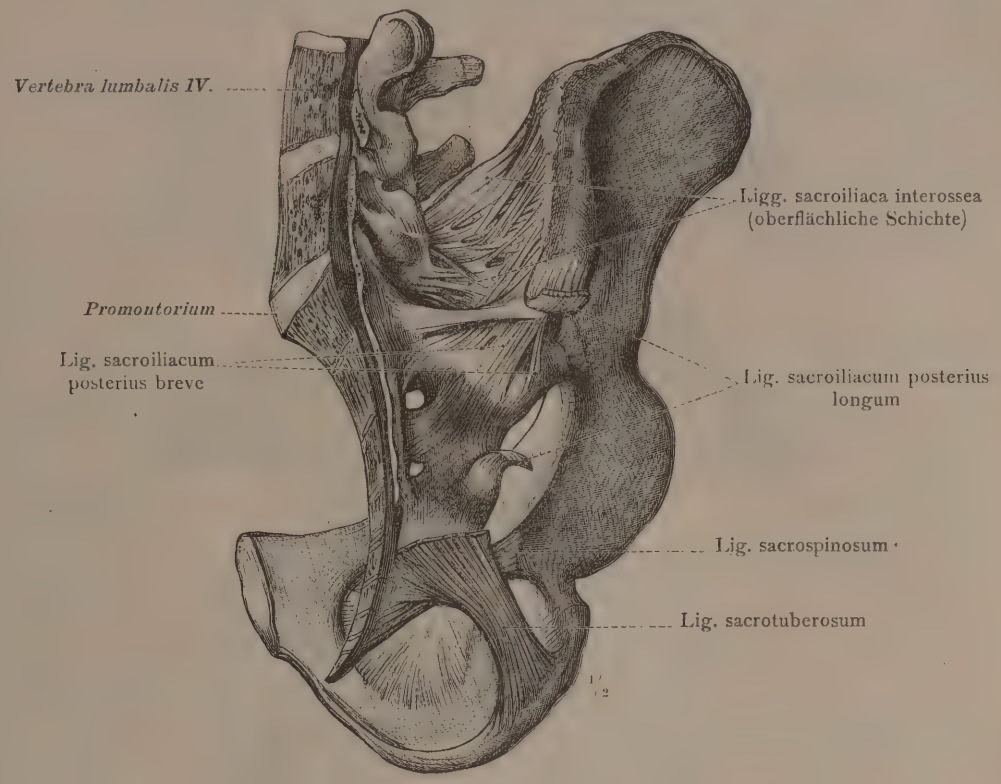

Fig. 454. Die tieferen hinteren Bänder der Articulatio sacroiliaca: Ligamenta sacroiliaca interossea; Ligamentum sacroiliacum posterius breve, kurzes hinteres Kreuz-Darmbeinband.
(Die rechte Hälfte eines median durchgeschnittenen Beckens; Ansicht von der dorsomedialen Seite. Der obere Anteil des Ligamentum sacrotuberosum wurde entfernt, das entzweigeschnittene Ligamentum sacroiliacum posterius longum nach oben und unten umgelegt.)

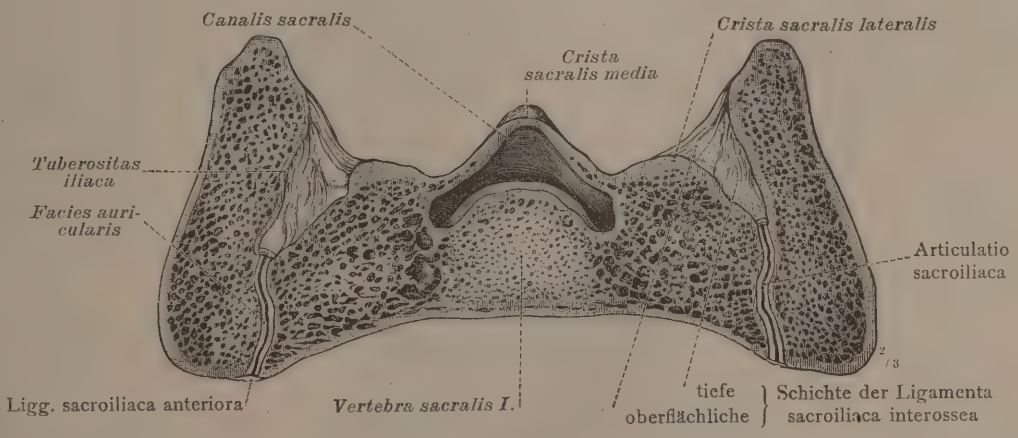

Fig. 455. Horizontaler Durchschnitt durch die Articulationes sacroiliacae; untere Schnittfläche: Oberflächliche und tiefe Schichte der Ligamenta sacroiliaca interossea.
(Der Schnitt wurde senkrecht zur Längsachse des Kreuzbeins durch die Mitte des ersten Kreuzwirbelkörpers geführt.)

Articulationes et Ligamenta cinguli extremitatis inferioris, Gelenk- und Bandverbindungen des Beckengürtels.

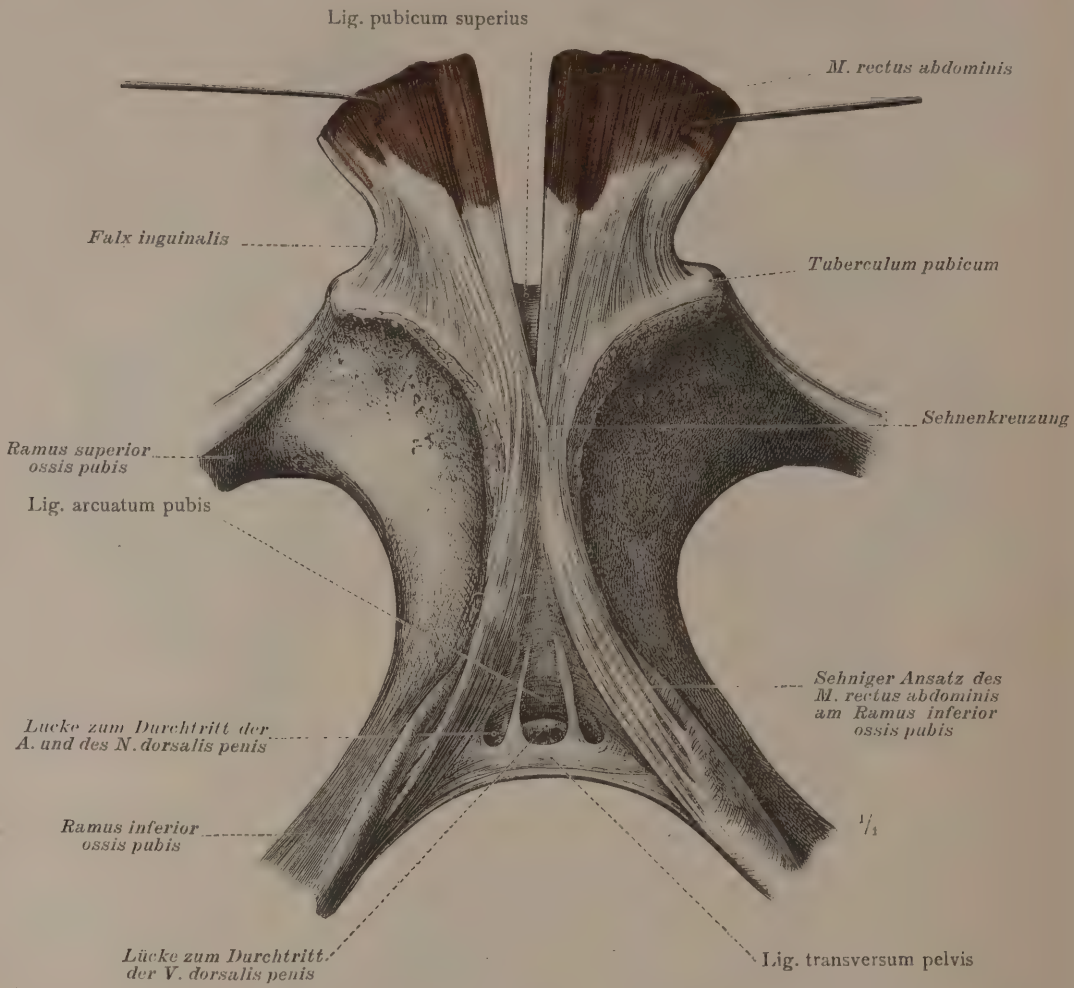

Fig. 456. Symphysis ossium pubis, Schoßfuge: Ligamentum pubicum superius, oberes Schoßfugenband; Ligamentum arcuatum pubis, Bogenband der Schoßfuge; Ligamentum transversum pelvis, queres Beckenband. Die Ansätze der Sehnen der Mm. recti abdominis an den Schambeinen und die Beziehungen dieser Sehnen zur Schoßfuge. (Die Schoßfuge in der Ansicht von vorn. Die unteren Endstücke der geraden Bauchmuskeln wurden etwas auseinandergezogen.)

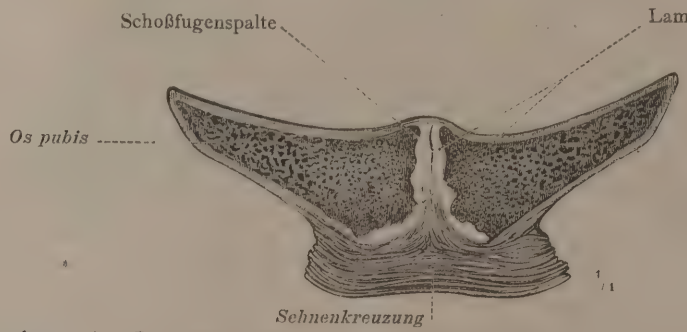

Fig. 457. Horizontaler Durchschnitt durch die Schoßfuge einer 21 Jahre alten Nullipara; untere Schnittfläche: Lamina fibrocartilaginea interpubica, Faserknorpelscheibe der Schoßfuge; Schoßfugenspalte. Verstärkungen der Verbindung durch die vor derselben sich kreuzenden Ansatzsehnen der geraden und äußeren schiefen Bauchmuskeln. (Der Schnitt wurde etwa in der halben Höhe der Schoßfuge geführt.)

Symphysis ossium pubis, Schoßfuge.

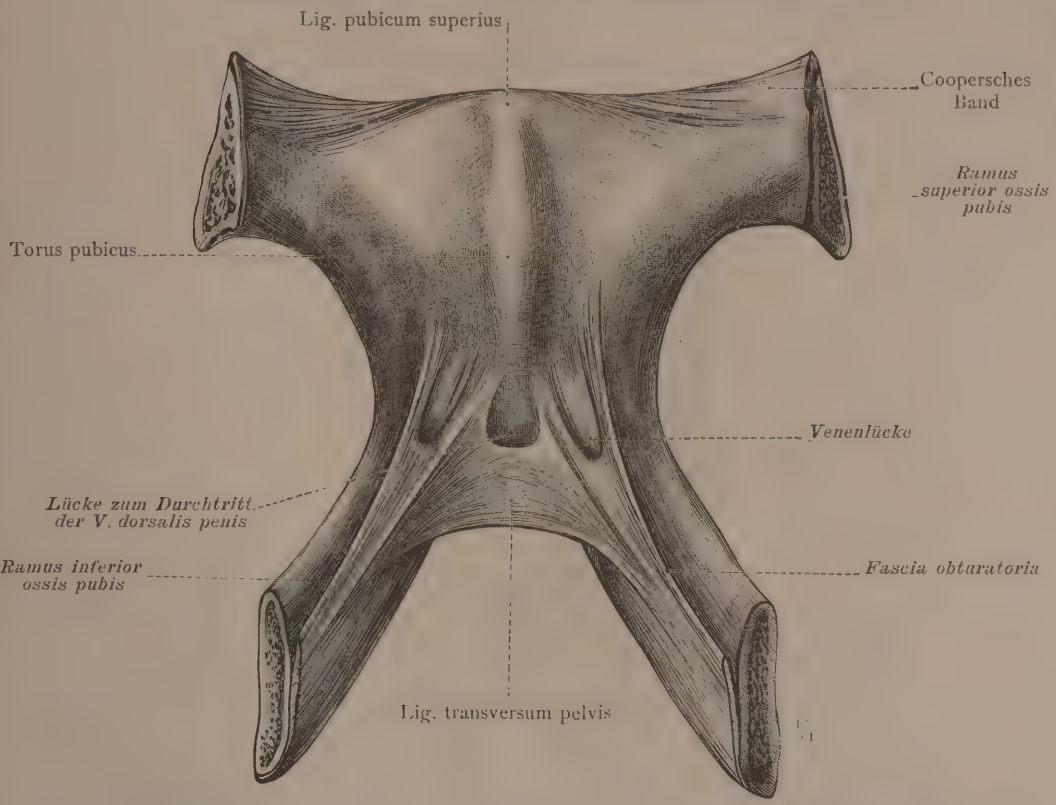

Fig. 458. Symphysis ossium pubis, Schoßfuge; Torus pubicus, Schoßfugenwulst; Ligamentum transversum pelvis, queres Beckenband, mit den Venenlücken und dessen Verbindungen mit der Fascia obturatoria.
(Die Schoßfuge in der Ansicht von hinten.)

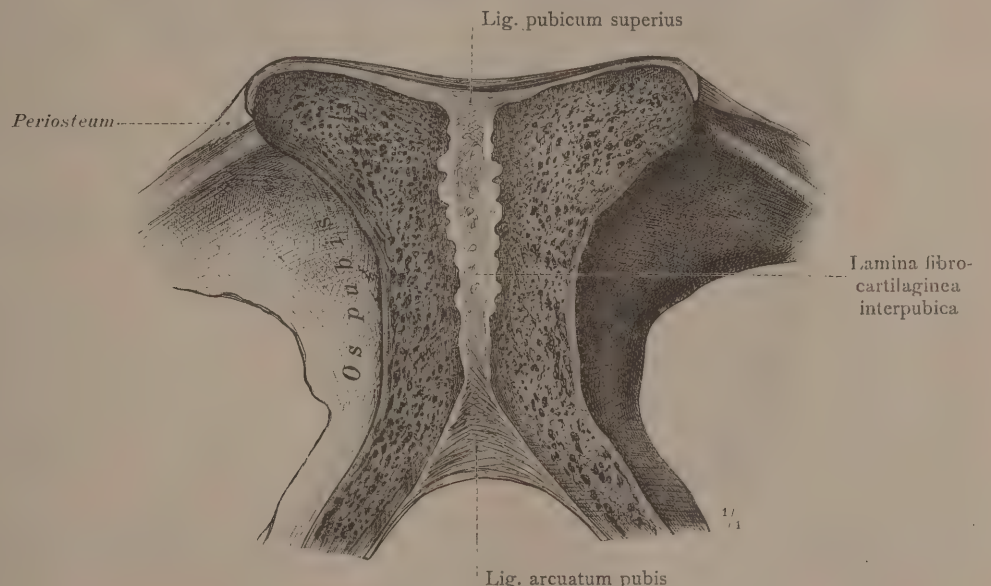

Fig. 459. Symphysis ossium pubis, Schoßfuge: Lamina fibrocartilaginea interpubica, Faserknorpelscheibe der Schoßfuge; Ligamentum pubicum superius, oberes Schoßfugenband; Ligamentum arcuatum pubis, Bogenband der Schoßfuge.
(Die hintere Hälfte der frontal durchgeschnittenen Schoßfuge.)

Symphysis ossium pubis, Schoßfuge.

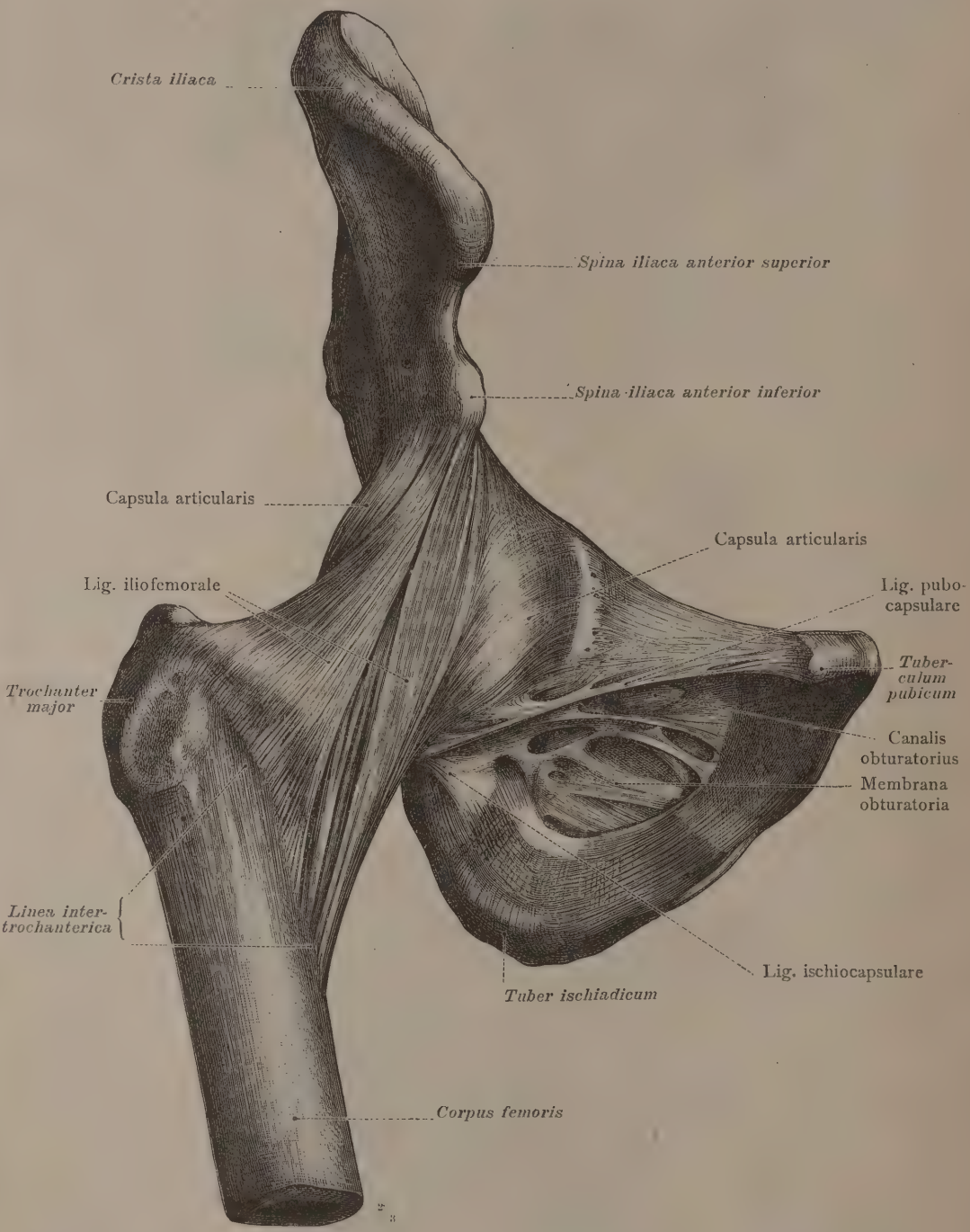

Fig. 460. Articulatio coxae, Hüftgelenk: Ligamentum iliofemorale, Darmbein-Schenkelband (Bertinsches Band); Ligamentum pubocapsulare und dessen Beziehungen zur Membrana obturatoria.
(Das rechte Hüftgelenk in der Ansicht von vorn.)

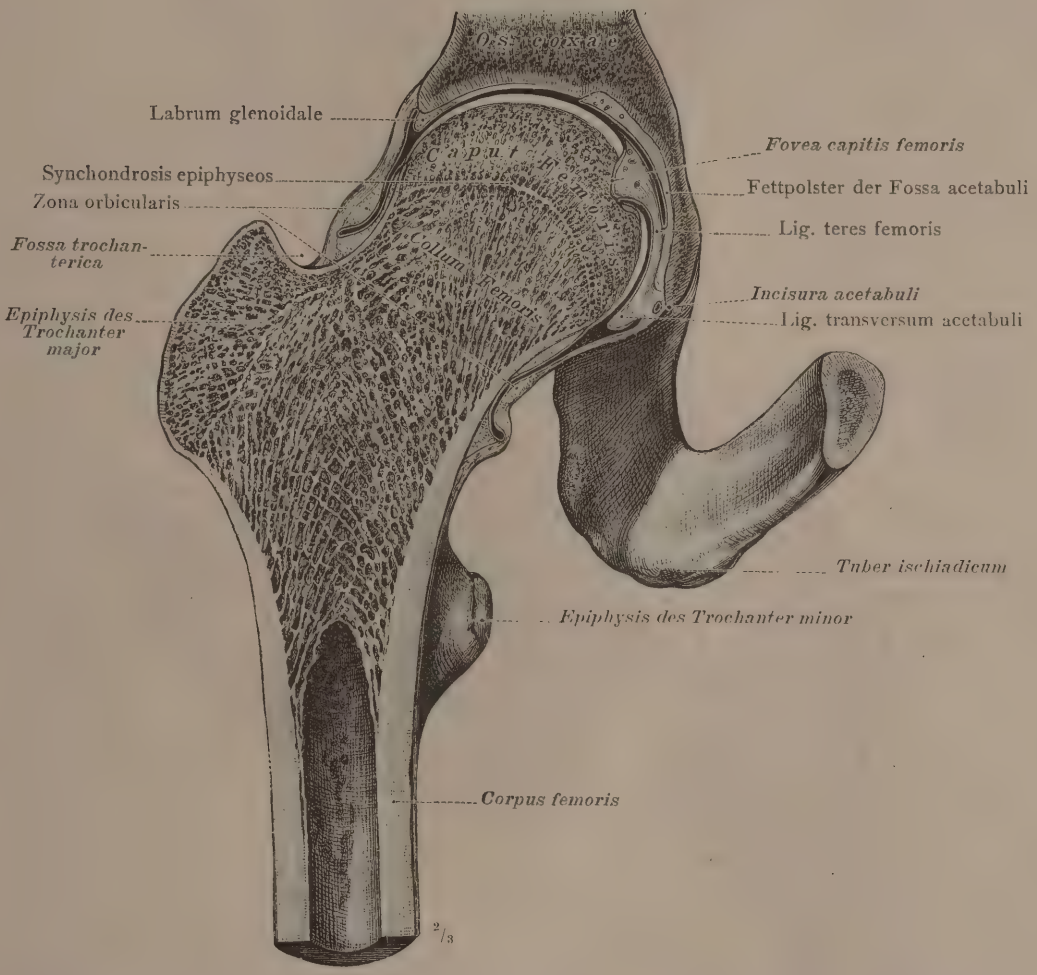

Fig. 461. Articulatio coxae, Hüftgelenk: Capsula articularis, Gelenkkapsel; Zona orbicularis, Ringband des Schenkelkopfes im Querdurchschnitt. Verhältnis der Epiphysenfuge des Schenkelkopfes zum Gelenk.
(Das rechte Hüftgelenk, frontal durchgeschnitten, hintere Hälfte. Der Schnitt wurde durch die Mitte des Pfannenausschnittes und der Schenkelkopfgrube geführt.)

Articulatio coxae, Hüftgelenk.

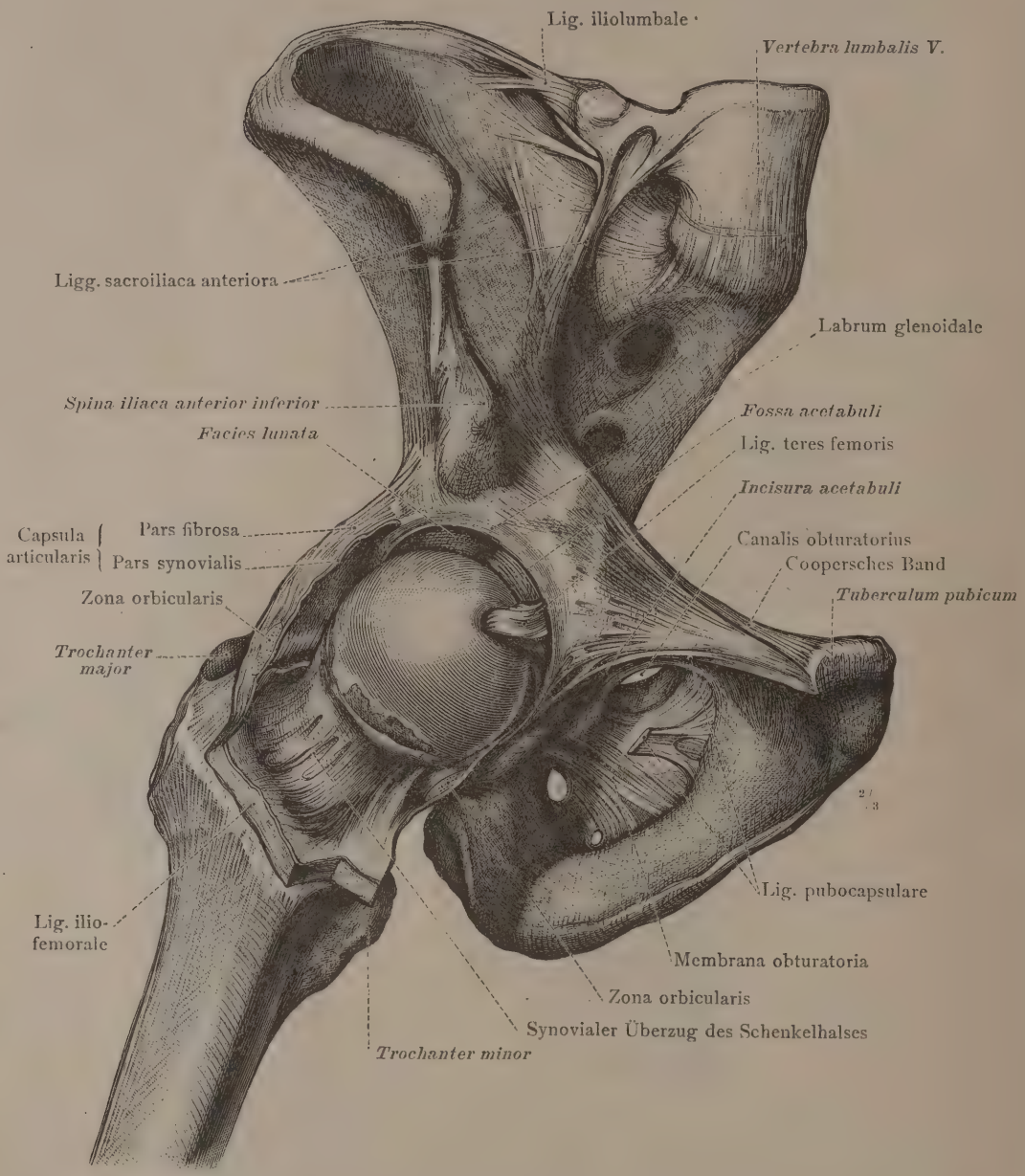

Fig. 462. Articulatio coxae, Hüftgelenk: Ligamentum teres femoris, rundes Band des Schenkelkopfes; Labrum glenoidale, Pfannenlippe; Capsula articularis, Gelenkkapsel, und der Umschlag ihres synovialen Anteils auf den Schenkelhals; Zona orbicularis, Ringband des Schenkelkopfes.
(Das rechte Hüftgelenk in der Ansicht von vorn. Die vordere Kapselwand wurde bis auf ihren zurückgelegten distalen Ansatz entfernt, der Schenkelkopf aus der Gelenkpfanne lateral-abwärts herausgezogen.)

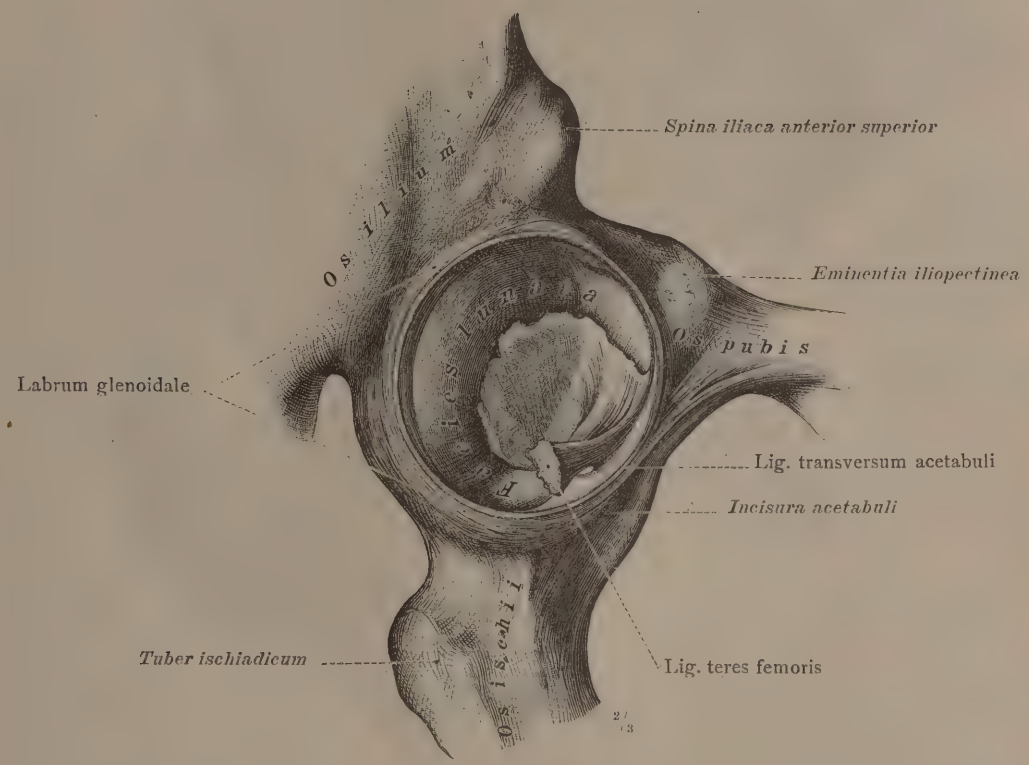

Fig. 463. Articulatio coxae, Hüftgelenk: Acetabulum, Hüftgelenkpfanne; Labrum glenoidale und Ligamentum transversum acetabuli, Pfannenlippe und queres Pfannenband. Ligamentum teres femoris, rundes Band des Schenkelkopfes.
(Einblick in die Pfanne des rechten Hüftgelenkes. Das runde Band wurde dicht an seinem Ansatz am Schenkelkopf durchgeschnitten.).

Articulatio coxae, Hüftgelenk.

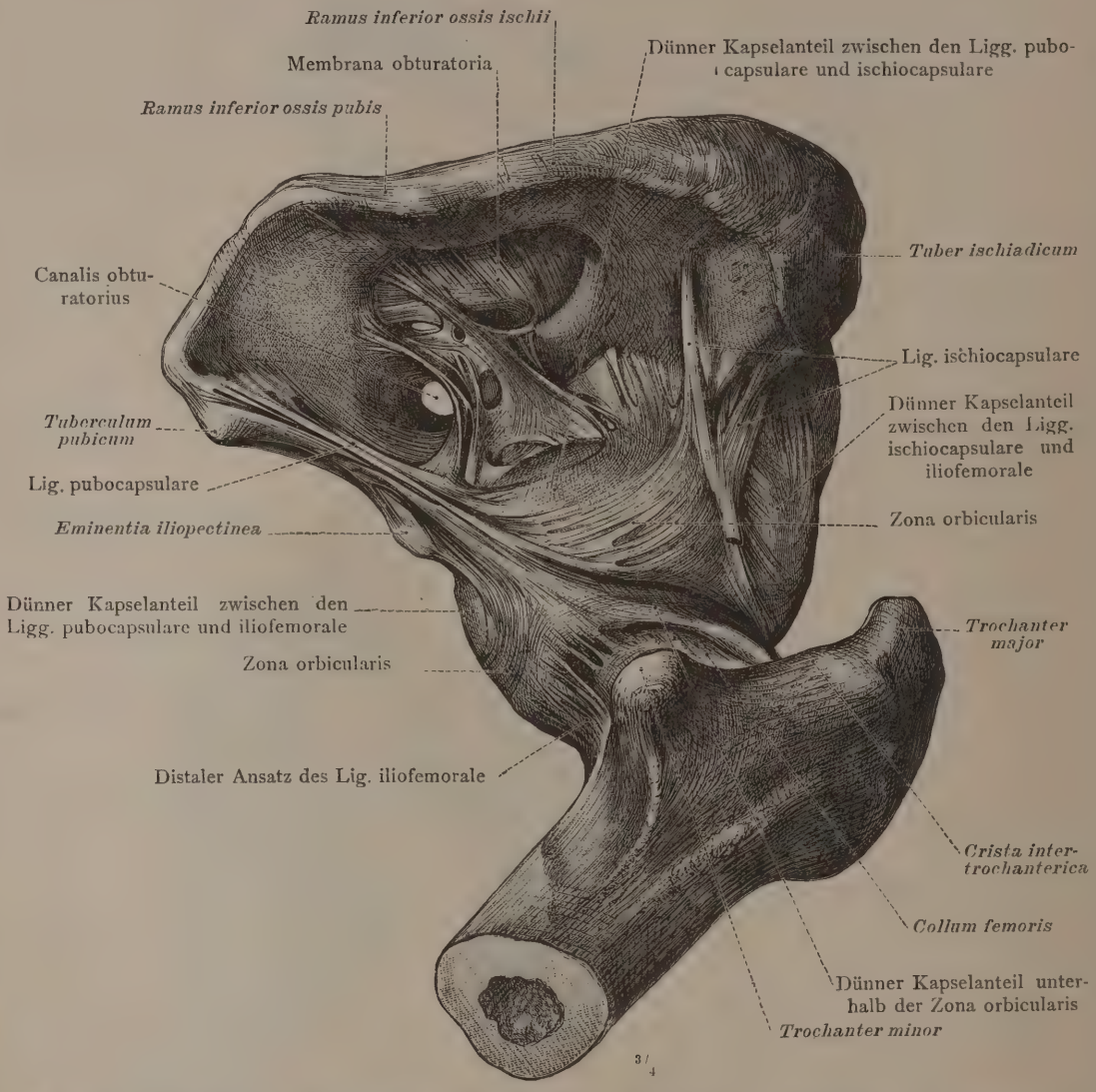

Fig. 464. Articulatio coxae, Hüftgelenk: Capsula articularis, Gelenkkapsel; Zona orbicularis, Ringband des Schenkelkopfes; die Beziehungen desselben zu den Ligamenta pubocapsulare und ischiocapsulare. Membrana obturatoria und Canalis obturatorius, Verstopfungshaut und Hüftlochkanal.
(Die dorso-mediale Seite des rechten Hüftgelenkes in der Ansicht von unten. Die Gelenkhöhle wurde mit Talg eingespritzt.)

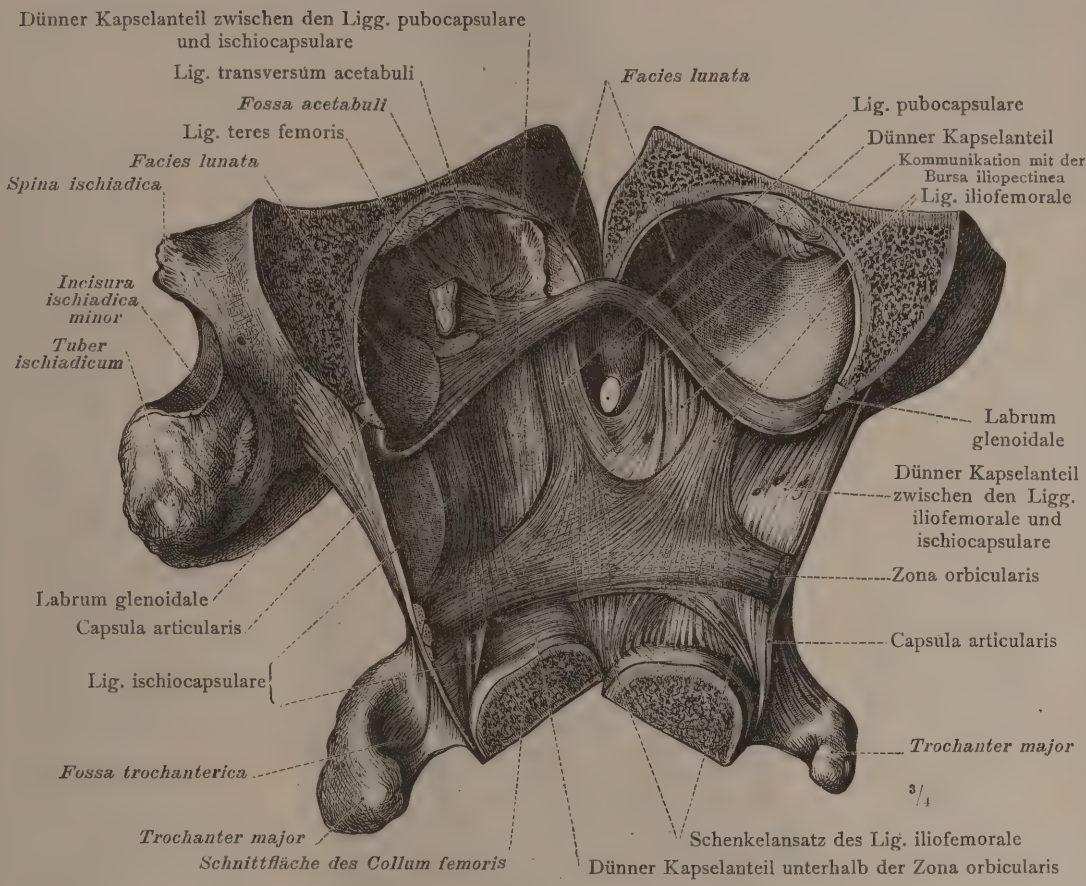

Fig. 465. Articulatio coxae, Hüftgelenk: Zona orbicularis, Ringband des Schenkelkopfes, und die Beziehungen desselben zu den Ligamenta iliofemorale, pubocapsulare und ischiocapsulare; die dünneren Anteile der Gelenkkapsel und die Kommunikationsöffnung der Gelenkhöhle mit der Bursa iliopectinea; das Acetabulum mit dem Ligamentum transversum acetabuli und dem Ligamentum teres femoris.
(Die von außen präparierte Kapsel des rechten Hüftgelenkes wurde in extremer Beugestellung des Hüftbeins, von welchem das Darmbein abgesägt war, durch einen in der Richtung von der Mitte des oberen Randes des großen Rollhöckers gegen den medialen Rand der Eminentia iliopectinea geführten Schnitt entzweigetrennt, das Acetabulum und der proximale Anteil des Schenkelbeins durch einen in derselben Richtung geführten Sägeschnitt geteilt und der Schenkelhals etwas oberhalb der Ansatzstelle der Kapsel quer abgesägt; die beiden Hälften der Pfanne und des Schenkelbeins wurden dann im stumpfen Winkel auseinandergelegt und so die Kapsel und die Pfannenlippe in ihrer ganzen Ausdehnung von der Innenseite her zur Ansicht gebracht. Durch Abtragung des synovialen Anteils der Gelenkkapsel wurde der fibröse Anteil derselben vollständig freigelegt.

Articulatio coxae, Hüftgelenk.

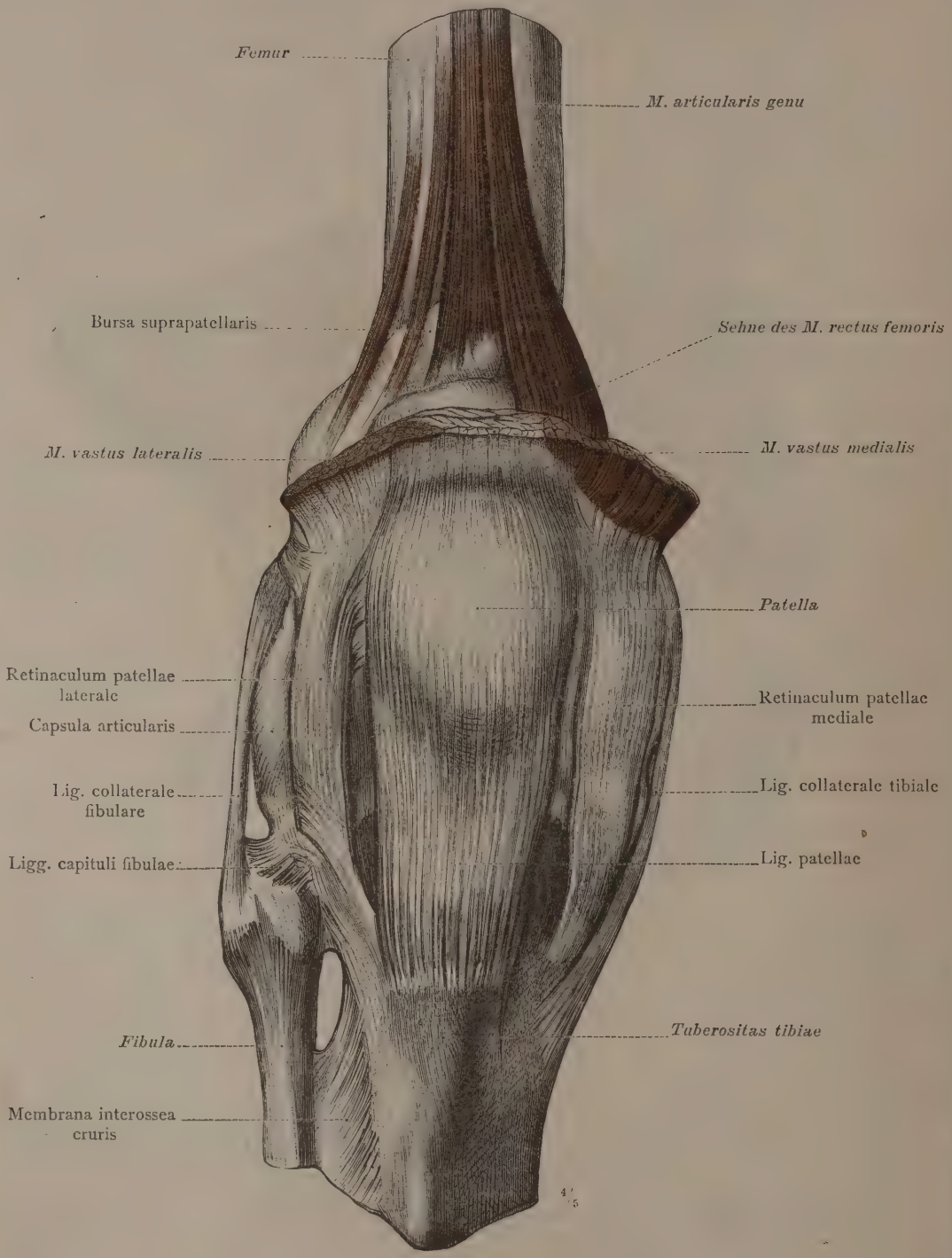

Fig. 466. Articulatio genu, Kniegelenk: Capsula articularis, Gelenkkapsel; Ligamentum patellae, Kniescheibenband; Retinacula patellae, seitliche Haltbänder der Kniescheibe; Ligamenta collateralia, Seitenbänder. Bursa suprapatellaris und die Beziehungen des äußerst kräftig ausgebildeten Musculus articularis genu zur Gelenkkapsel. — Articulatio tibiofibularis, Schienbein-Wadenbeingelenk: Ligamenta capituli fibulae. (Das rechte Kniegelenk in der Ansicht von vorn. Die Gelenkhöhle wurde mit Talg eingespritzt.)

Articulatio genu, Kniegelenk.

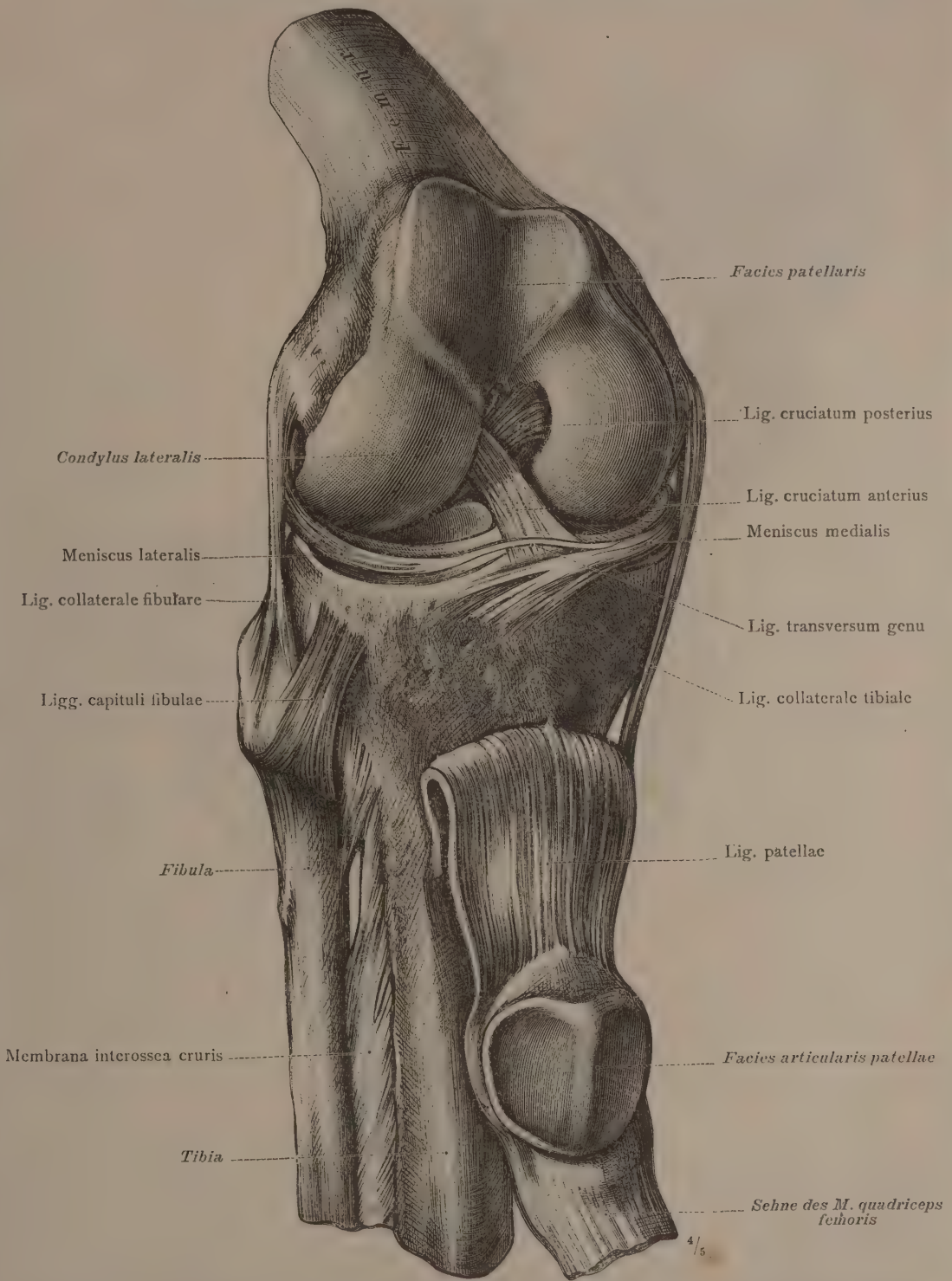

Fig. 467. Articulatio genu, Kniegelenk: Ligamenta collateralia, Seitenbänder; Ligamenta cruciata, Kreuzbänder; Ligamentum patellae, Kniescheibenband. — Articulatio tibiofibularis: Ligamenta capituli fibulae, Bänder des Wadenbeinköpfchens.
(Das rechte Kniegelenk in der Ansicht von der vorderen und lateralen Seite. Die Gelenkkapsel wurde bis zu den Seitenbändern entfernt, das Kniescheibenband distal umgelegt.)

Articulatio genu, Kniegelenk.

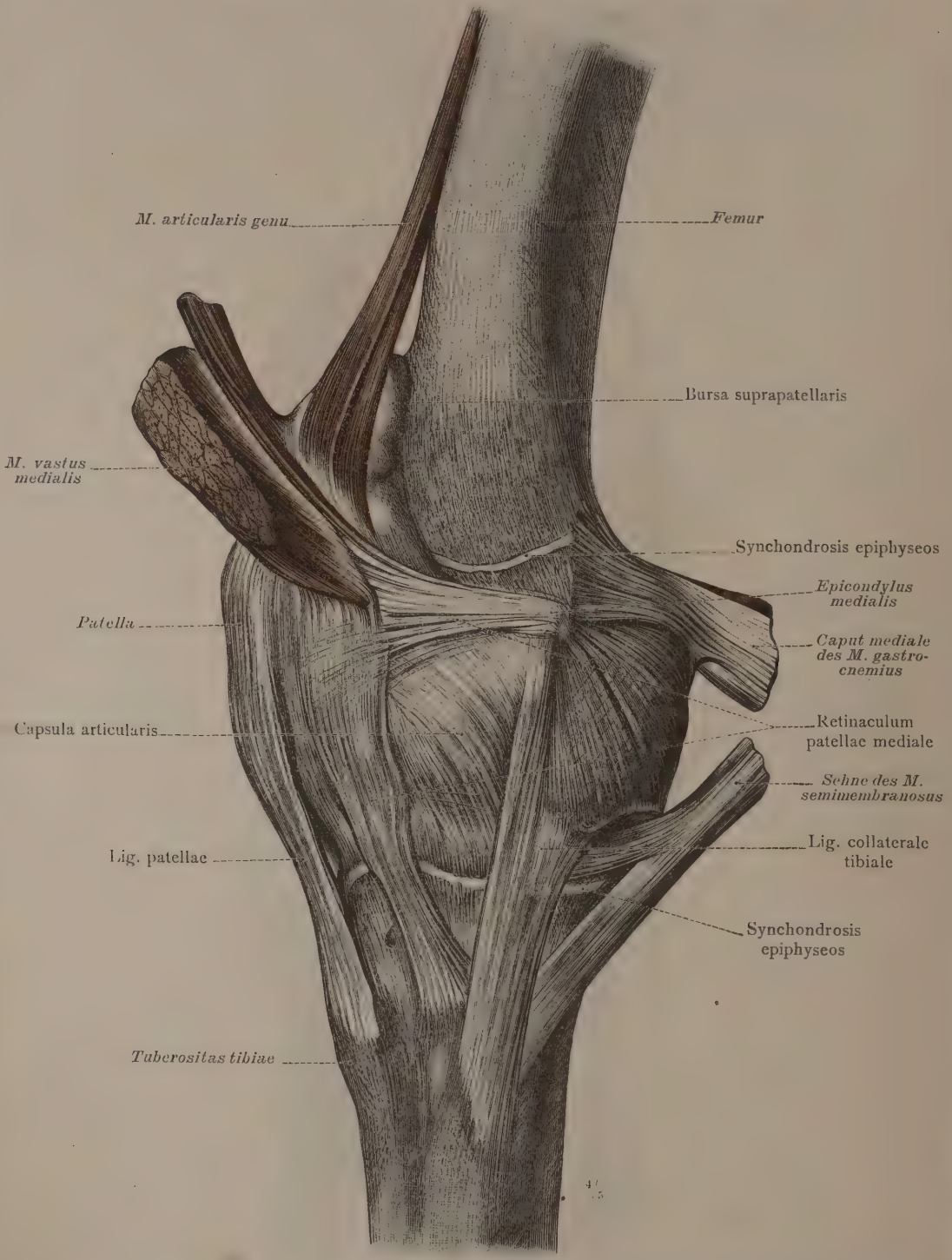

Fig. 468. Articulatio genu, Kniegelenk: Capsula articularis, Gelenkkapsel und Beziehungen des Musculus articularis genu zu derselben; Bursa suprapatellaris. Ligamentum collaterale tibiale, mediales Seitenband; Ligamentum patellae und Retinaculum patellae mediale. Verhältnis der Epiphysenfugen zum Gelenk.
(Das Präparat der Fig. 466 in der Ansicht von der medialen Seite.)

Articulatio genu, Kniegelenk.

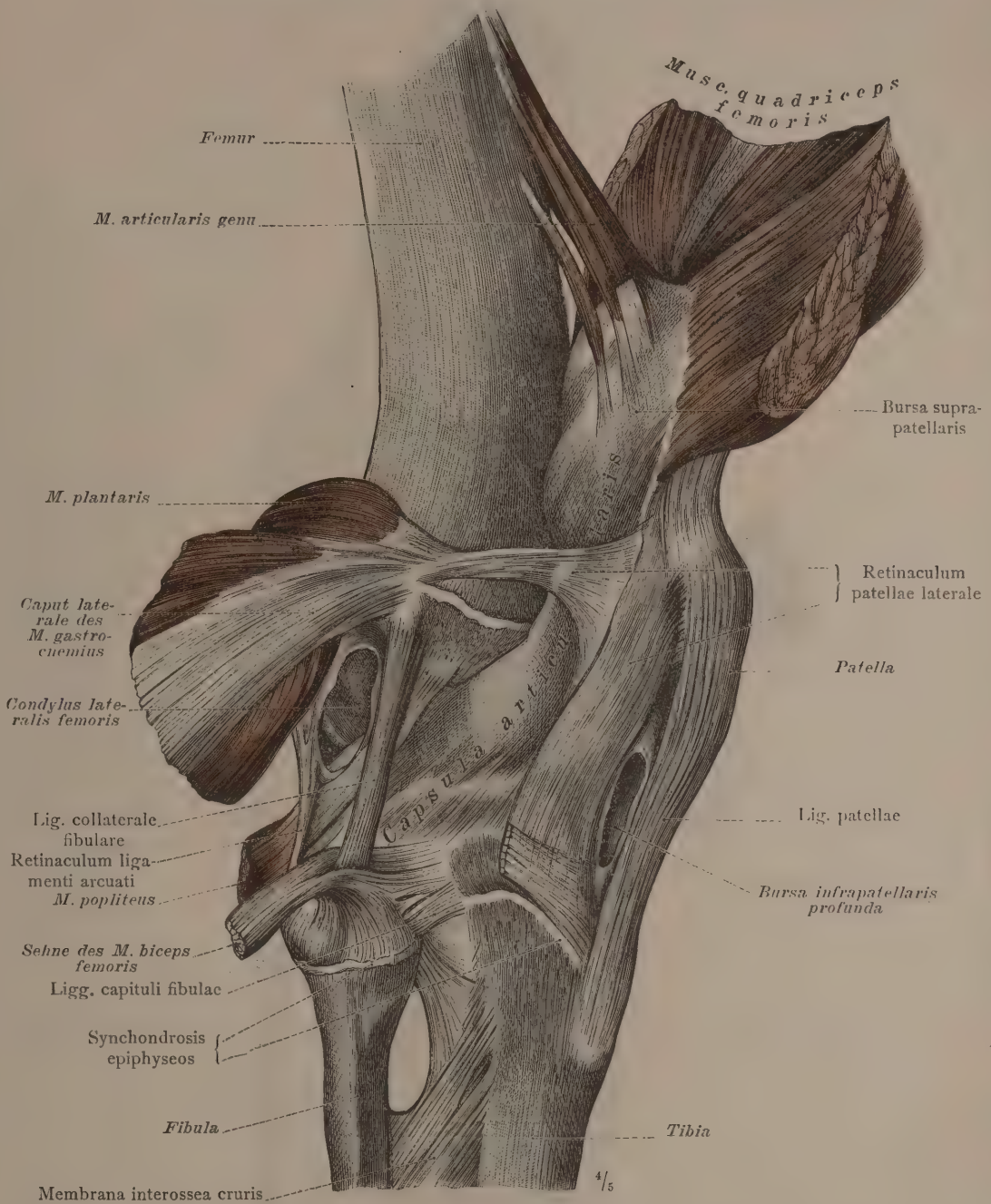

Fig. 469. Articulatio genu, Kniegelenk: Capsula articularis, Gelenkkapsel; Bursa suprapatellaris und die Beziehungen des Musculus quadriceps femoris zu derselben. Ligamentum collaterale fibulare, laterales Seitenband. Ligamentum patellae und Retinaculum patellae laterale; Beziehungen des letzteren zu dem M. plantaris und dem Caput laterale des M. gastrocnemius. Bursa infrapatellaris profunda. — Articulatio tibiofibularis: Ligamenta capituli fibulae. — Verhältnis der Epiphysenfugen zu beiden Gelenken. (Das Präparat der Fig. 466 und 468 in der Ansicht von der lateralen Seite. Die Gelenkhöhle wurde hinter dem lateralen Seitenband eröffnet, ebenso die Bursa infrapatellaris profunda.)

Articulatio genu, Kniegelenk.

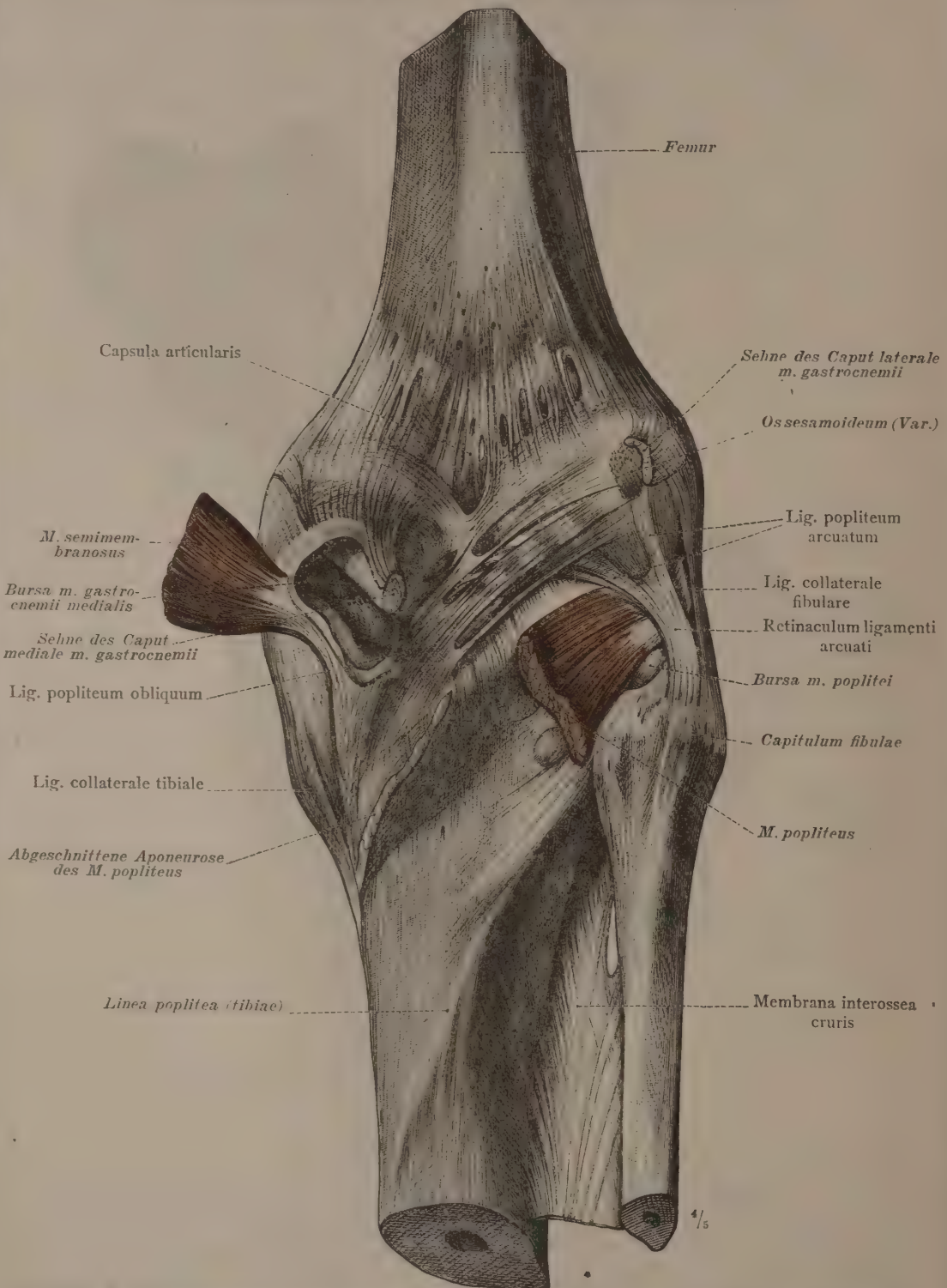

Fig. 470. Articulatio genu, Kniegelenk: Capsula articularis; Lig. popliteum obliquum; die Beziehungen des letzteren zu den Sehnen des M. semimembranosus und des Caput laterale m. gastrocnemii; Lig. popliteum arcuatum und Retinaculum ligamenti arcuati. Bursa m. gastrocnemii medialis, mit der Gelenkhöhle kommunizierend und mit der Bursa m. semimembranosi vereinigt. Bursa m. poplitei. (Das rechte Kniegelenk in der Ansicht von hinten.)

Articulatio genu, Kniegelenk.

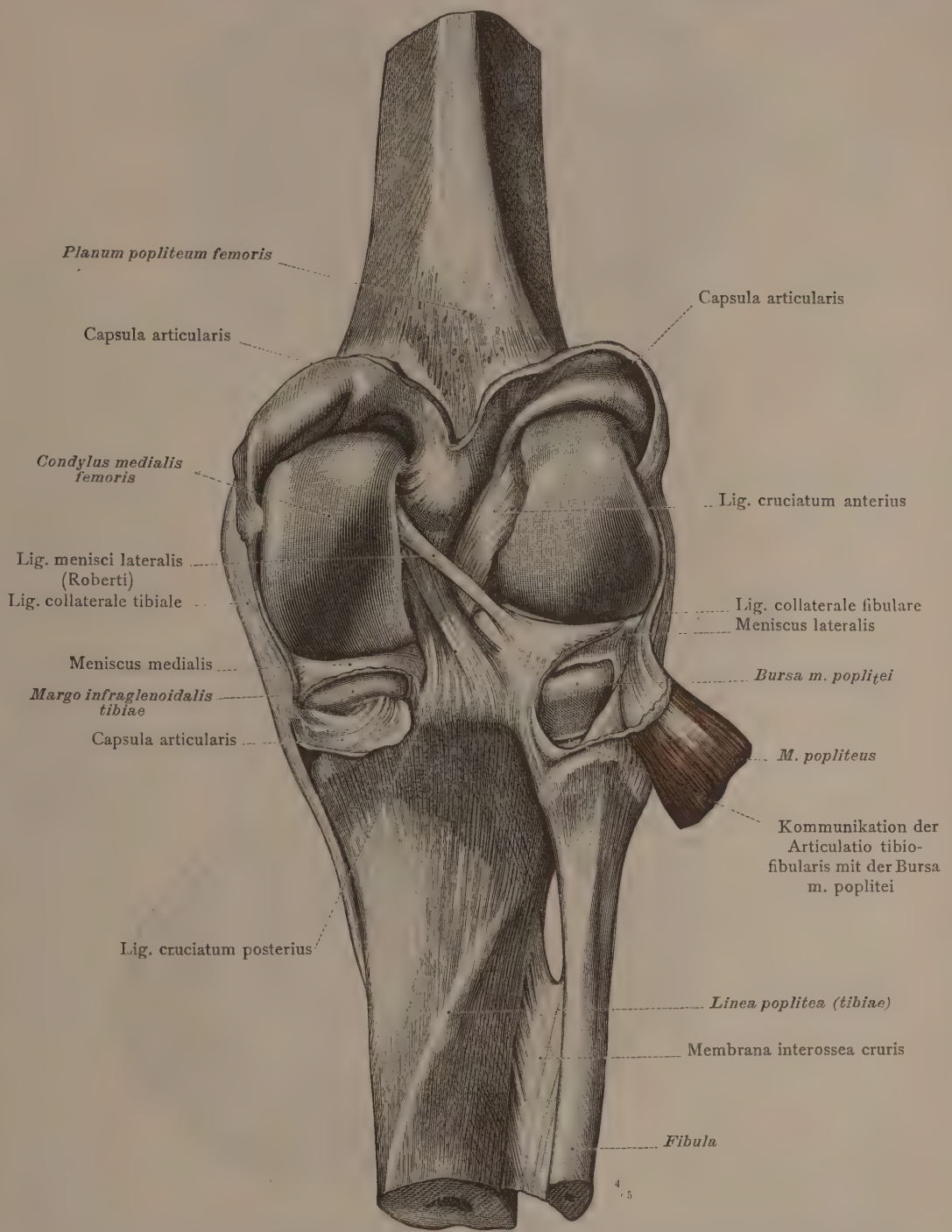

Fig. 471. Articulatio genu, Kniegelenk: Ligamenta cruciata, Kreuzbänder, und Ligamentum menisci lateralis, Robertsches Band (Var.). Kommunikation der Bursa musculi poplitei mit den Höhlen des Kniegelenkes und des Schienbein-Wadenbeingelenkes. (Das rechte Kniegelenk in der Ansicht von hinten. Die Gelenkkapsel wurde bis auf den zurückgeschlagenen proximalen Anteil derselben zwischen den beiden Seitenbändern entfernt, die Bursa musculi poplitei an der medialen Seite eröffnet und ihre hintere Wand samt dem proximalen Muskelstumpf lateral umgelegt.)

Articulatio genu, Kniegelenk.

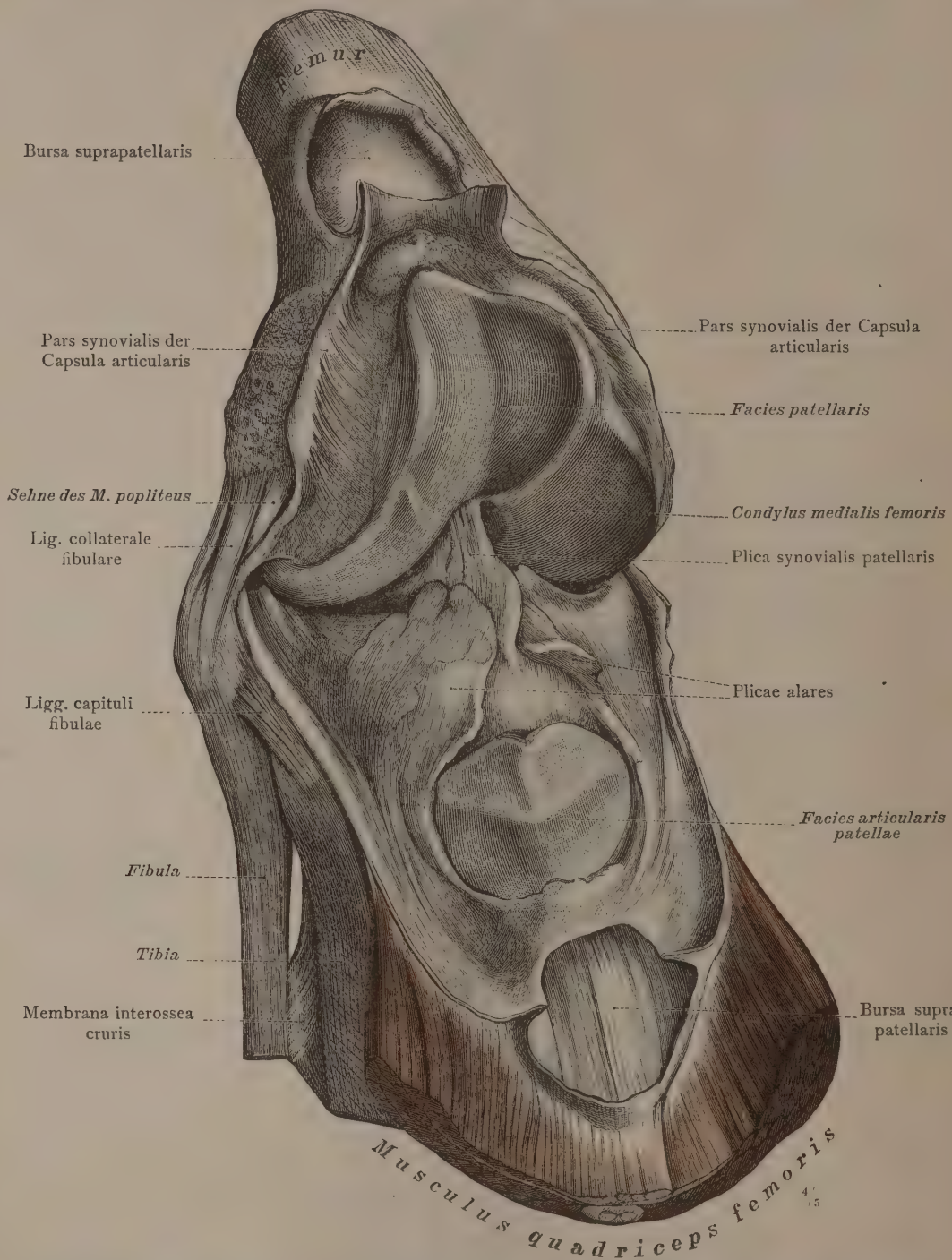

Fig. 472. Articulatio genu, Kniegelenk: Pars synovialis capsulae articularis, synovialer Anteil der Gelenkkapsel; Plica synovialis patellaris, Kniescheibenfalte; Plicae alares, Flügelfalten; Bursa suprapatellaris.
(Das rechte Kniegelenk in der Ansicht von der vorderen und lateralen Seite. Nach vorheriger Einspritzung und Härtung wurde die Gelenkkapsel mit Erhaltung des Musculus quadriceps femoris von außen präpariert, dann vor den Seitenbändern nahe ihrem Umschlag auf das Schenkelbein durchgeschnitten und ihre vordere Wand samt dem Musculus quadriceps femoris distal zurückgelegt.)

Articulatio genu, Kniegelenk.

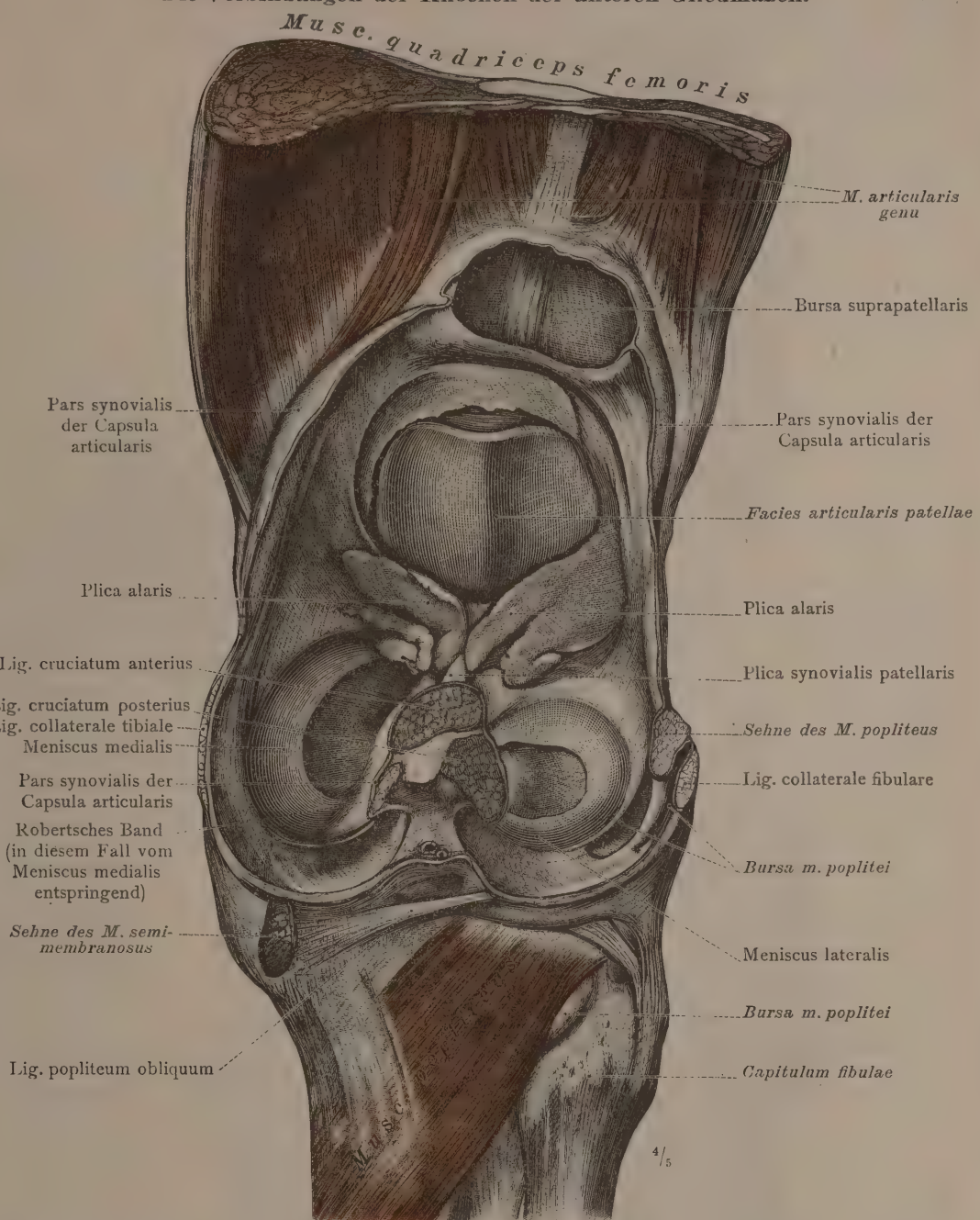

Fig. 473. Articulatio genu: die halbmondförmigen Zwischengelenkscheiben, die Flügelfalten und die Kniescheibenfalte; die Kapselansätze des Musculus articularis genu. Die Beziehungen der Bursa musculi poplitei zur Kniegelenkhöhle, sowie zur Sehne des Kniekehlenmuskels und zum lateralen Seitenband.

(Das proximale Endstück des Unterschenkels mit der vorderen Wand der Kniegelenkkapsel in der Ansicht von hinten. Nach vorheriger Einspritzung und Härtung wurde die Gelenkkapsel mit Erhaltung des Musculus quadriceps femoris von außen präpariert; dann wurden die Seitenbänder und die Sehne des Musculus popliteus durchgetrennt und die Gelenkkapsel hinten und zu beiden Seiten oberhalb der Menisci und vorn entlang ihrem Umschlag auf das Schenkelbein durchgeschnitten; das letztere wurde nach Durchtrennung der Kreuzbänder entfernt.)

Articulatio genu, Kniegelenk.

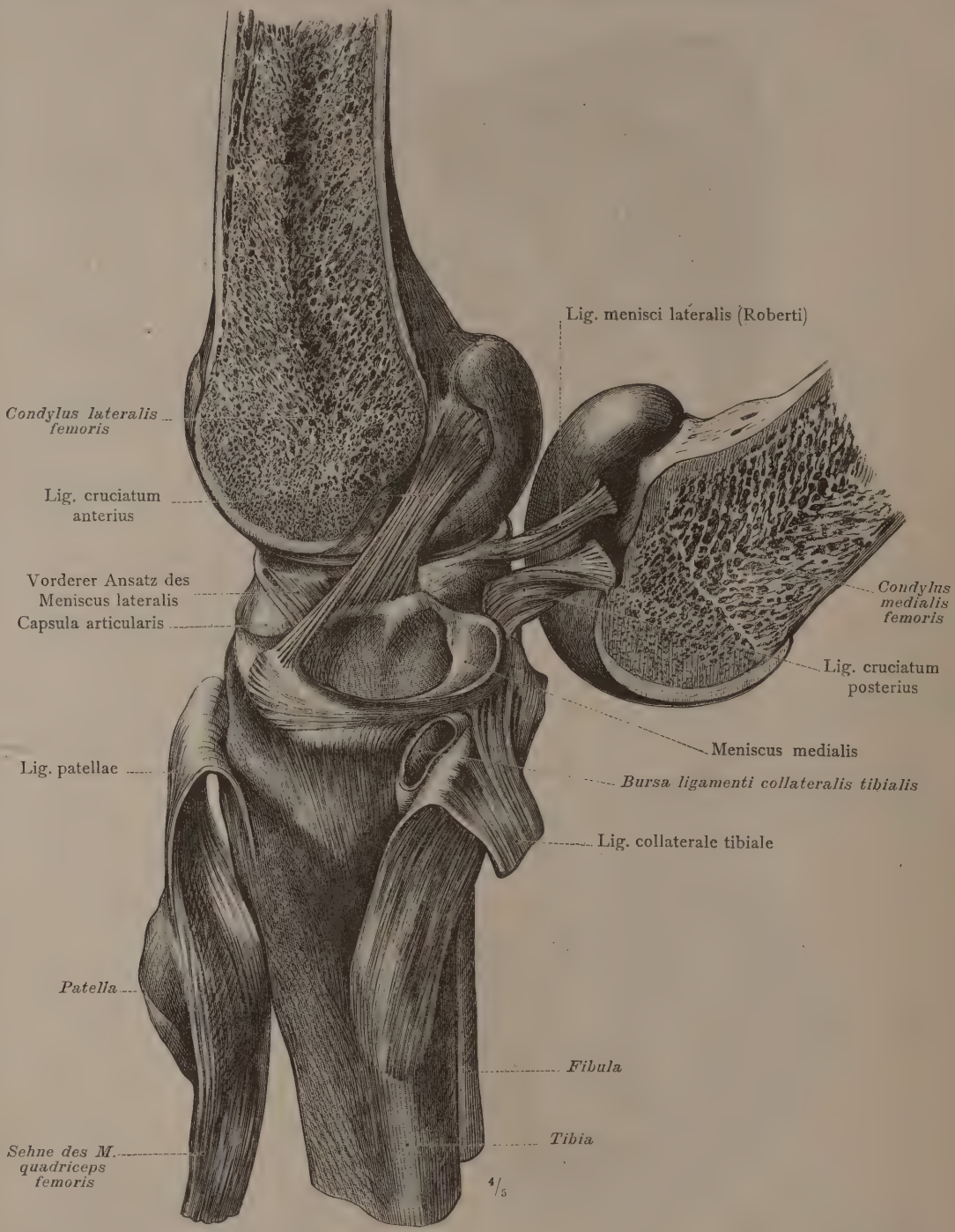

Fig. 474. Articulatio genu: Kreuzbänder und Robertsches Band; Schleimbeutel des medialen Seitenbandes.

(Das rechte Kniegelenk in der Ansicht von der medialen Seite. Die Kapsel wurde entfernt, das Kniescheibenband und das mediale Seitenband distal umgelegt; das Schenkelbein wurde mitten durch die Zwischenknorrengrube sagittal auseinandergesägt und der laterale Condylus femoris in die Streckstellung gebracht, während der mediale nach hinten zurückgelegt und um 180° um seine Längsachse medianwärts gedreht wurde.)

Articulatio genu, Kniegelenk.

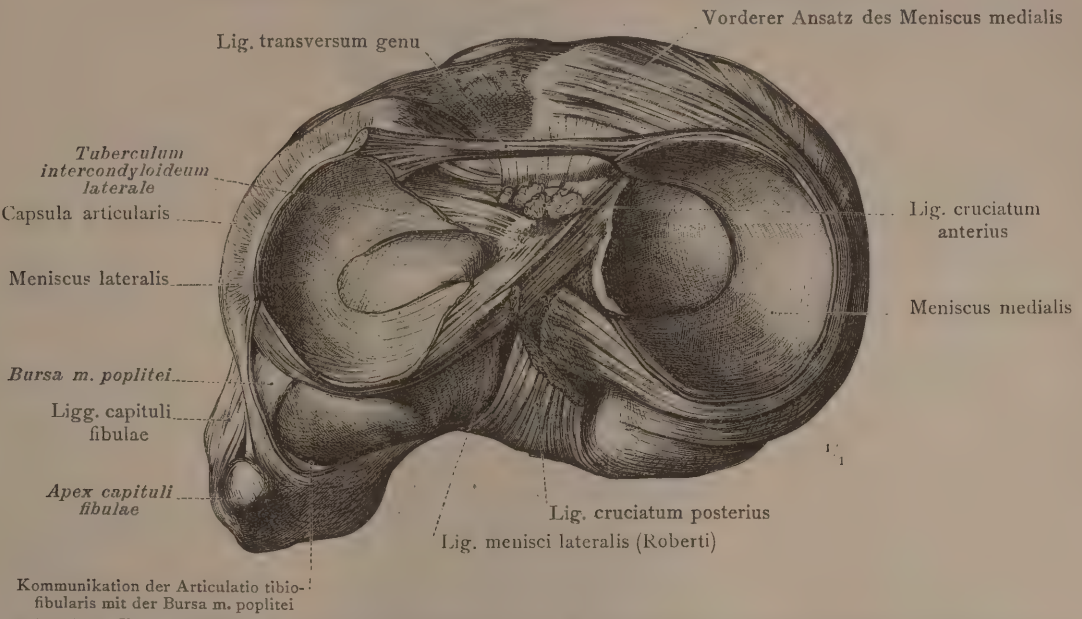

Fig. 475. Die distalen Artikulationsflächen des Kniegelenkes: Menisci, halbmondförmige Zwischengelenkscheiben, und deren Abzweigungen in das quere Zwischenscheibenband, Ligamentum transversum genu. Die tibialen Ansätze der Kreuzbänder. Die Kommunikation des Schienbein-Wadenbeingelenkes mit der Bursa musculi poplitei.
(Das proximale Endstück des linken Schienbeins mit den Menisci und das Wadenbeinköpfchen in der Ansicht von oben. Die Kapsel wurde oberhalb der Menisci abgetragen und das Schenkelbein nach Durchschneidung der Kreuzbänder entfernt.)

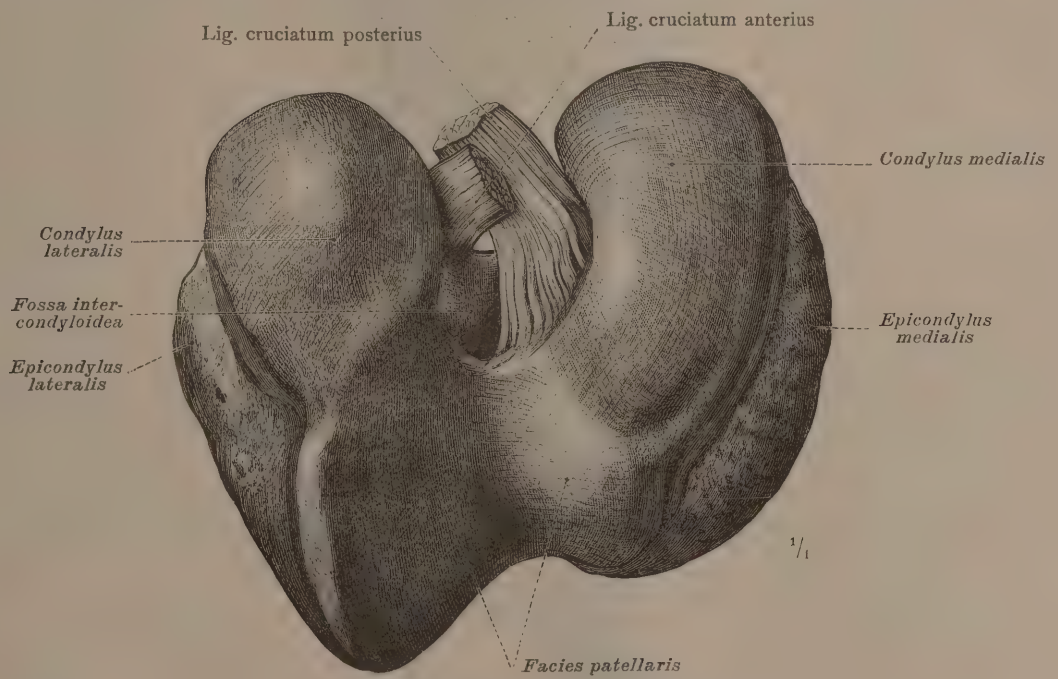

Fig. 476. Die proximalen Artikulationsflächen des Kniegelenkes und die Schenkelansätze der Kreuzbänder.
(Das vom Präparat der Fig. 475 abgelöste distale Endstück des linken Schenkelbeins in der Ansicht von unten.)

Articulatio genu, Kniegelenk.

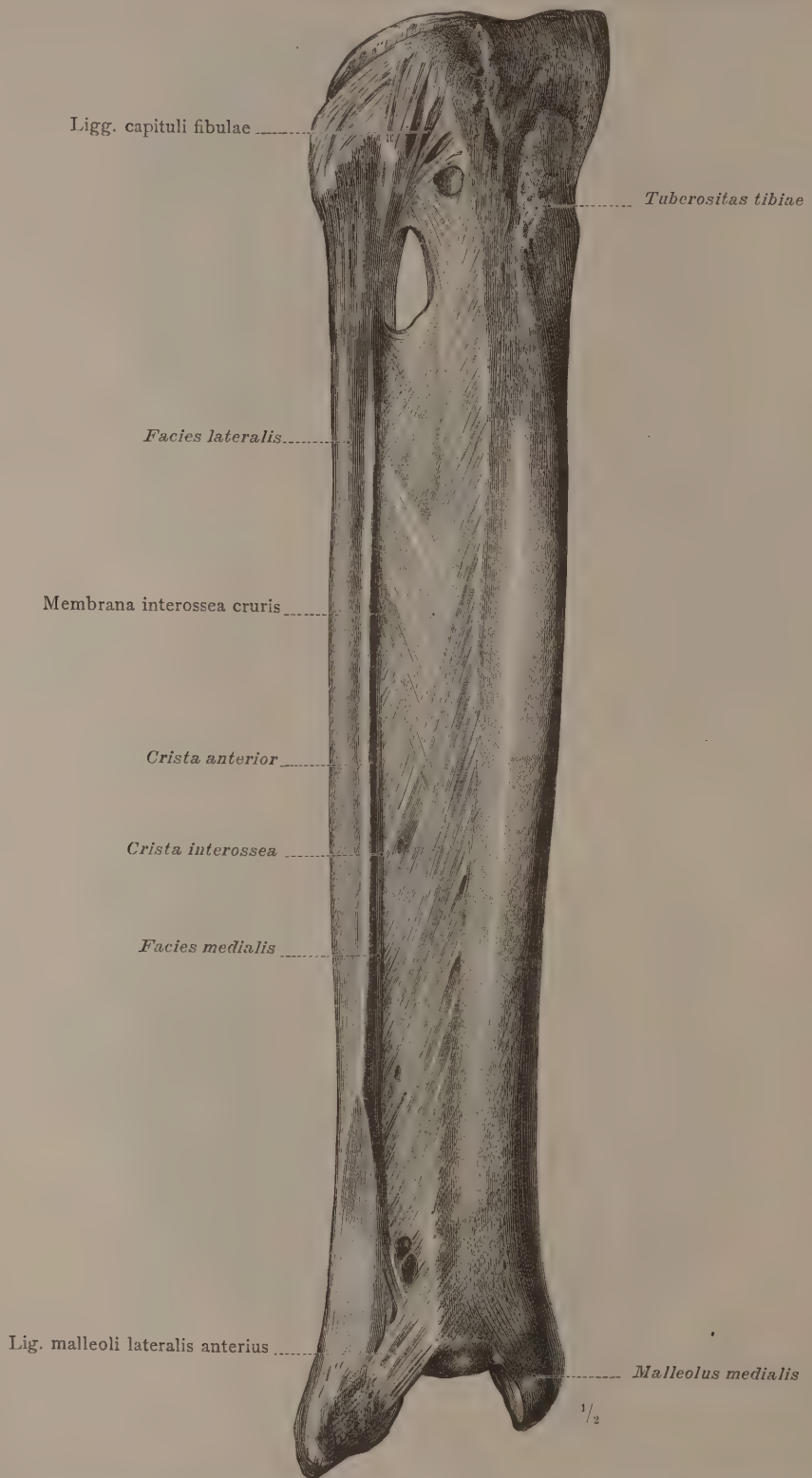

Fig. 477. Articulatio tibiofibularis und Syndesmosis tibiofibularis. Die Zwischenknochenhaut des rechten Unterschenkels; die Bänder des Wadenbeinköpfchens und das vordere Band des lateralen Knöchels. (Ansicht von vorn.)

Verbindungen der Unterschenkelknochen.

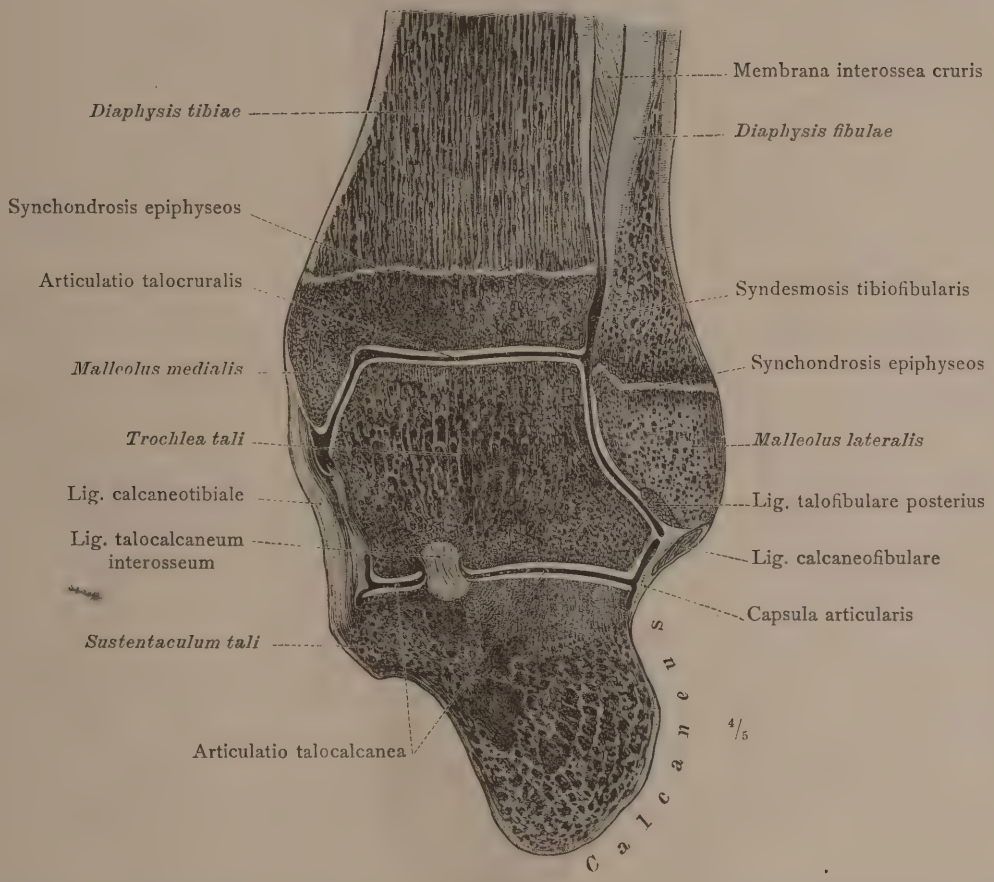

Fig. 478. Articulationes talocruralis und talocalcanea, oberes und unteres Sprunggelenk, und Syndesmosis tibiofibularis. Das Verhältnis der distalen Epiphysenfugen der Unterschenkelknochen zum oberen Sprunggelenk.
(Das rechte obere und untere Sprunggelenk, annähernd frontal durchgeschnitten; vordere Schnittfläche. Die vertikale Schnittebene geht durch die am meisten nach unten vorspringenden Punkte der seitlichen Gelenkflächen der Sprungbeinrolle.)

Articulationes pedis, Fußgelenke.

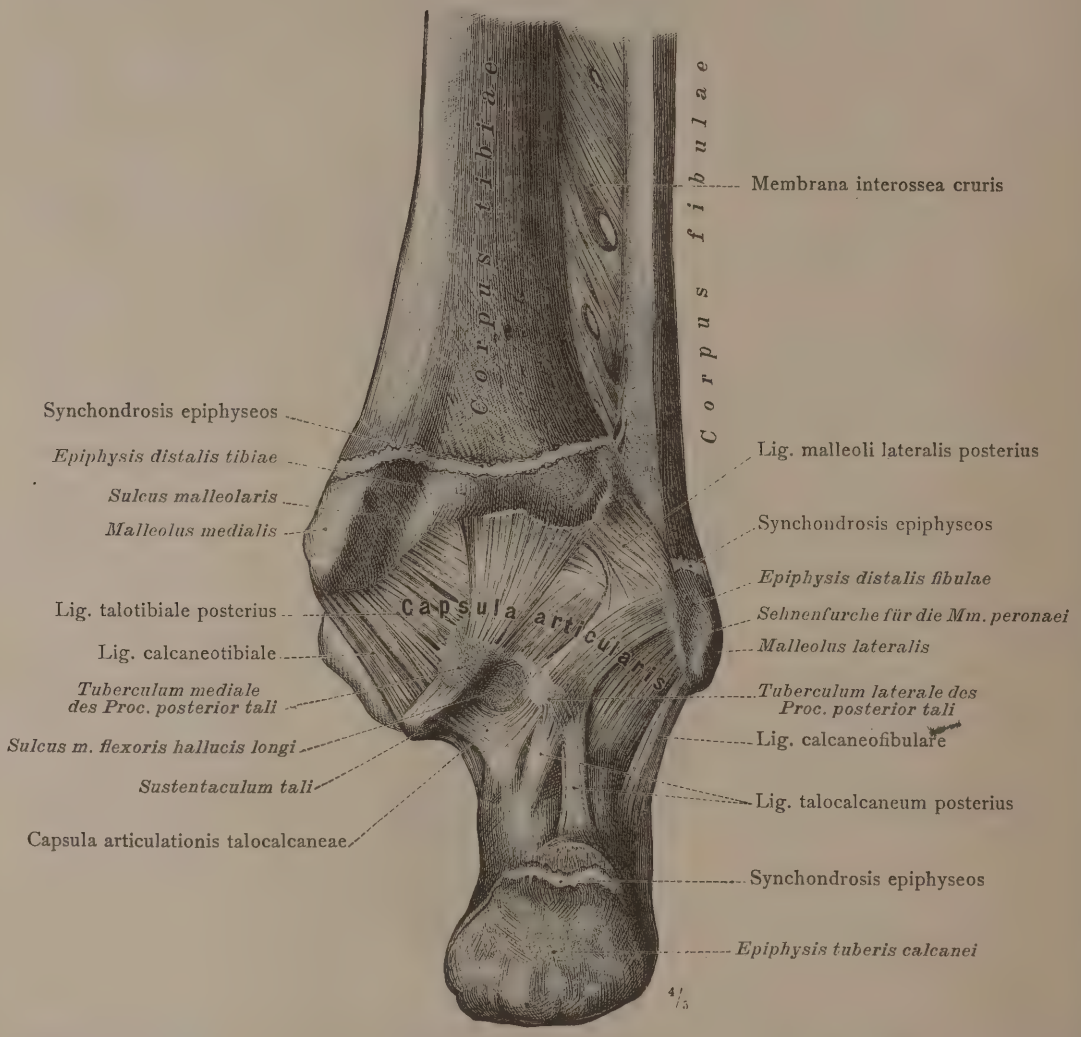

Fig. 479. Die Kapseln und der oberflächliche hintere Bandapparat des oberen und des unteren Sprunggelenkes. Das Verhältnis der distalen Epiphysenfugen der Unterschenkelknochen zum oberen Sprunggelenk. Die hinteren Abteilungen der Seitenbänder; Ligamenta talotibiale posterius, calcaneotibiale und calcaneofibulare; Ligamentum talocalcaneum posterius. — Syndesmosis tibiofibularis: Ligamentum malleoli lateralis posterius, hinteres Band des lateralen Knöchels.
(Das rechte obere und untere Sprunggelenk in der Ansicht von hinten.)

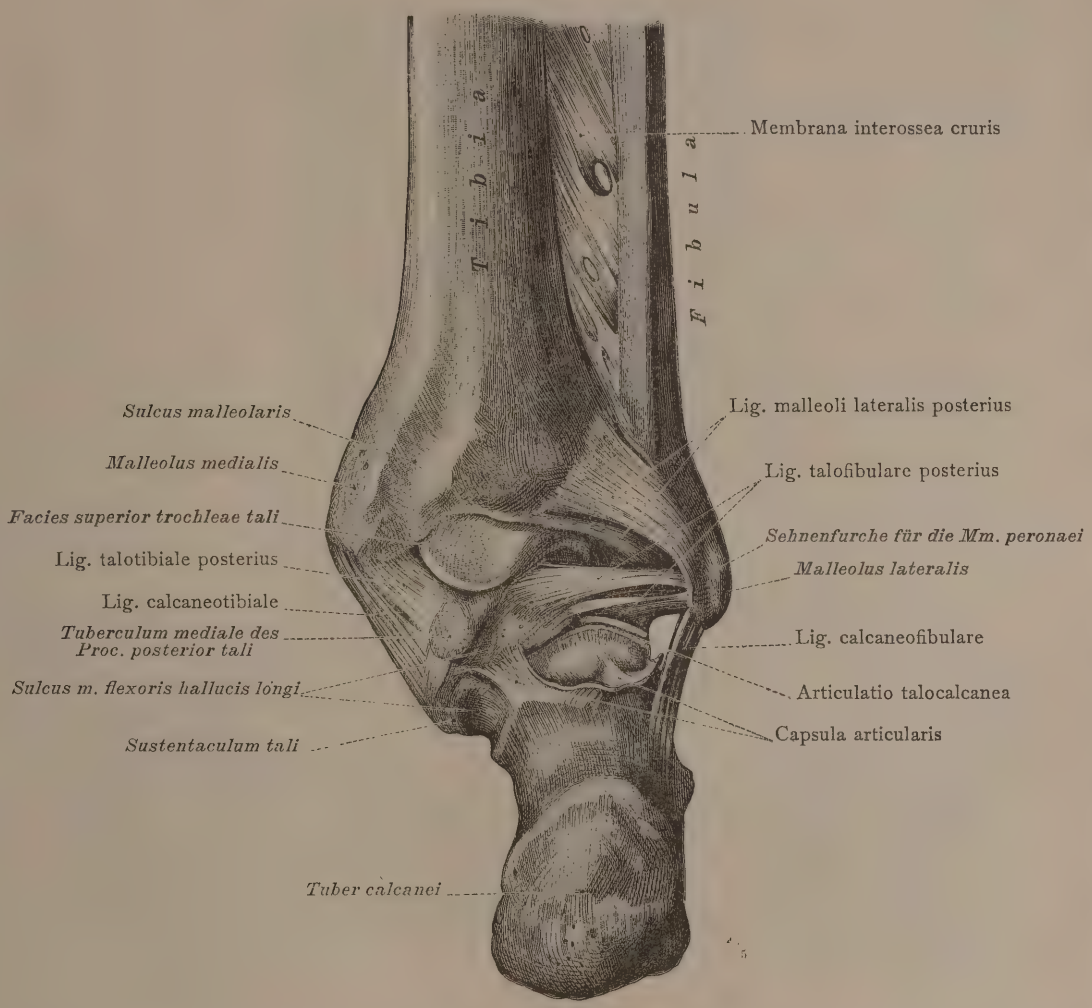

Fig. 480. Articulationes talocruralis und talocalcanea, oberes und unteres Sprunggelenk, und Syndesmosis tibiofibularis: Ligamentum malleoli lateralis posterius, hinteres Band des lateralen Knöchels. Die hinteren Anteile des medialen und des lateralen Seitenbandes: Ligamenta talotibiale und talofibulare posterius, Ligamenta calcaneotibiale und calcaneofibulare.
(Das rechte obere und untere Sprunggelenk; Ansicht von hinten. Die hintere Kapselwand des oberen Sprunggelenkes wurde unter Erhaltung der Verstärkungsbänder entfernt; diejenige des unteren Sprunggelenkes wurde lateral vom Processus posterior tali vom Sprungbein abgelöst und gegen das Fersenbein zurückgelegt.)

Articulationes pedis, Fußgelenke.

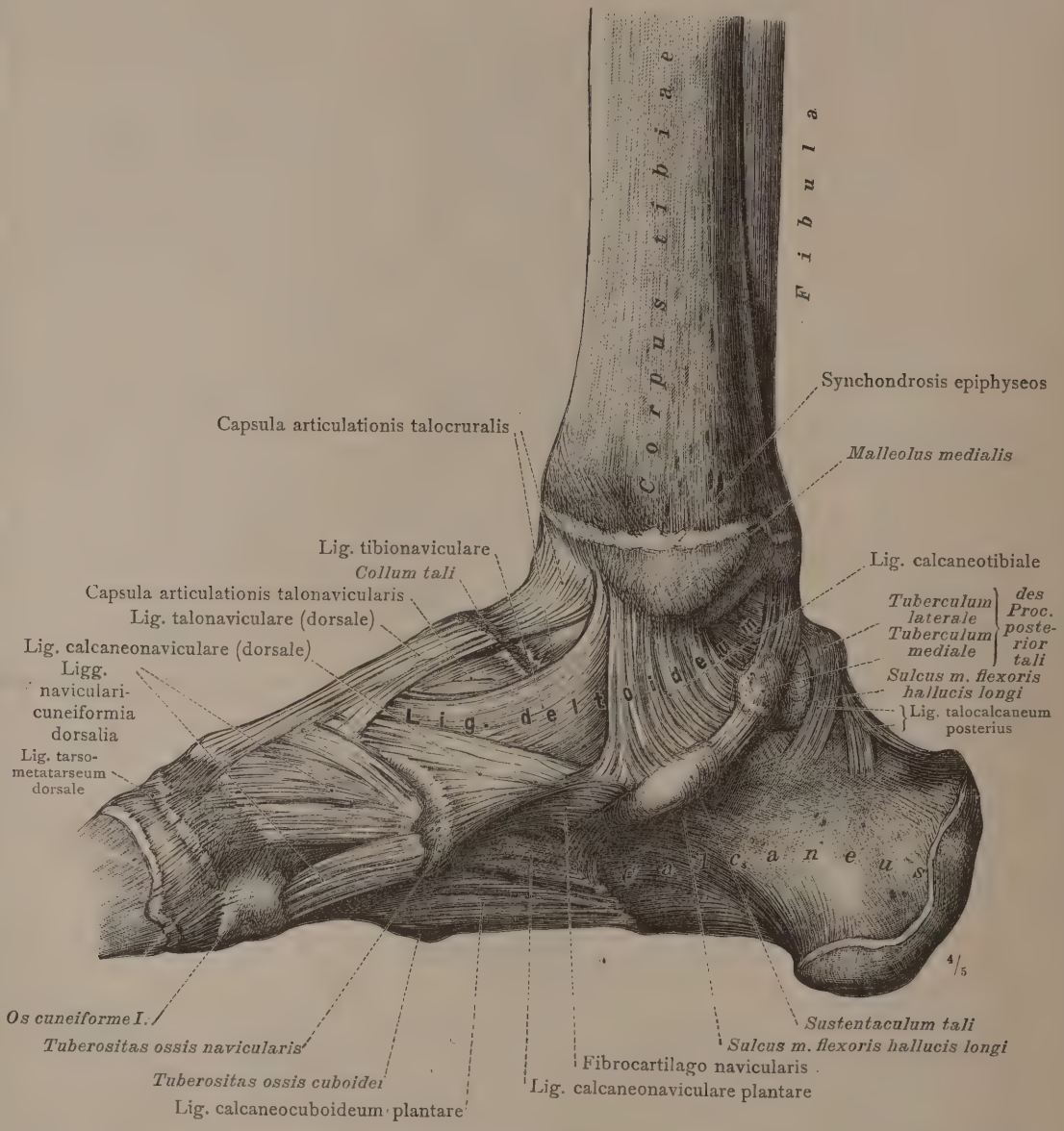

Fig. 481. Der oberflächliche mediale Bandapparat des oberen und des unteren Sprunggelenkes und das Verhältnis der distalen Epiphysenfuge des Schienbeins zum oberen Sprunggelenk.
(Die rechte Fußwurzel mit den angrenzenden Anteilen der Unterschenkelknochen und des ersten Mittelfußknochens; Ansicht von der medialen Seite.)

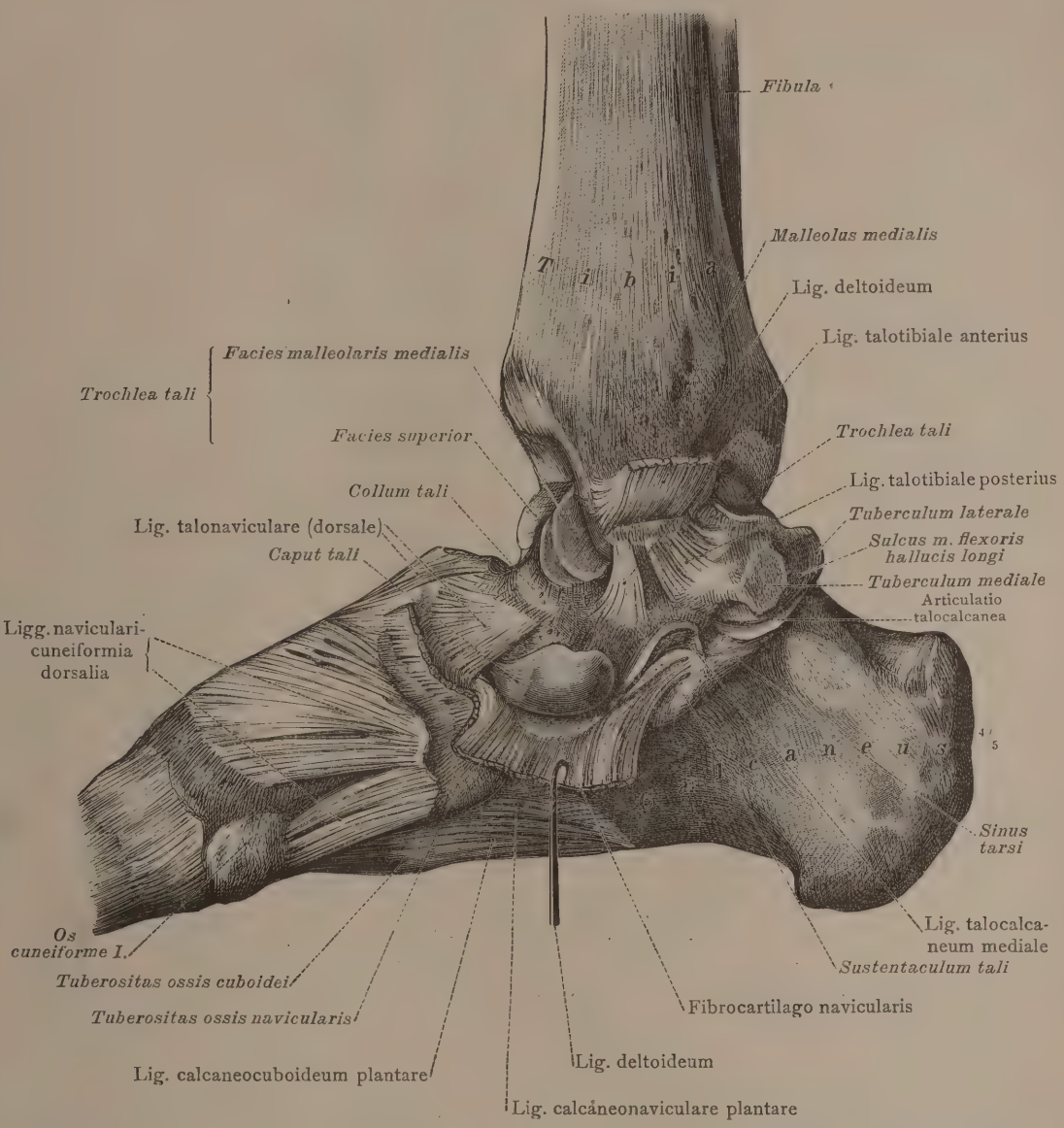

Fig. 482. Der tiefe mediale Bandapparat des oberen und des unteren Sprunggelenkes. (Die rechte Fußwurzel mit den angrenzenden Anteilen der Unterschenkelknochen und des ersten Mittelfußknochens; Ansicht von der medialen Seite. Das Ligamentum deltoideum wurde sagittal entzweigeschnitten und distal und proximal zurückgelegt. Die Kapseln des oberen und des unteren Sprunggelenkes wurden bis auf die tiefen Verstärkungsbänder abgetragen.)

Articulationes pedis, Fußgelenke.

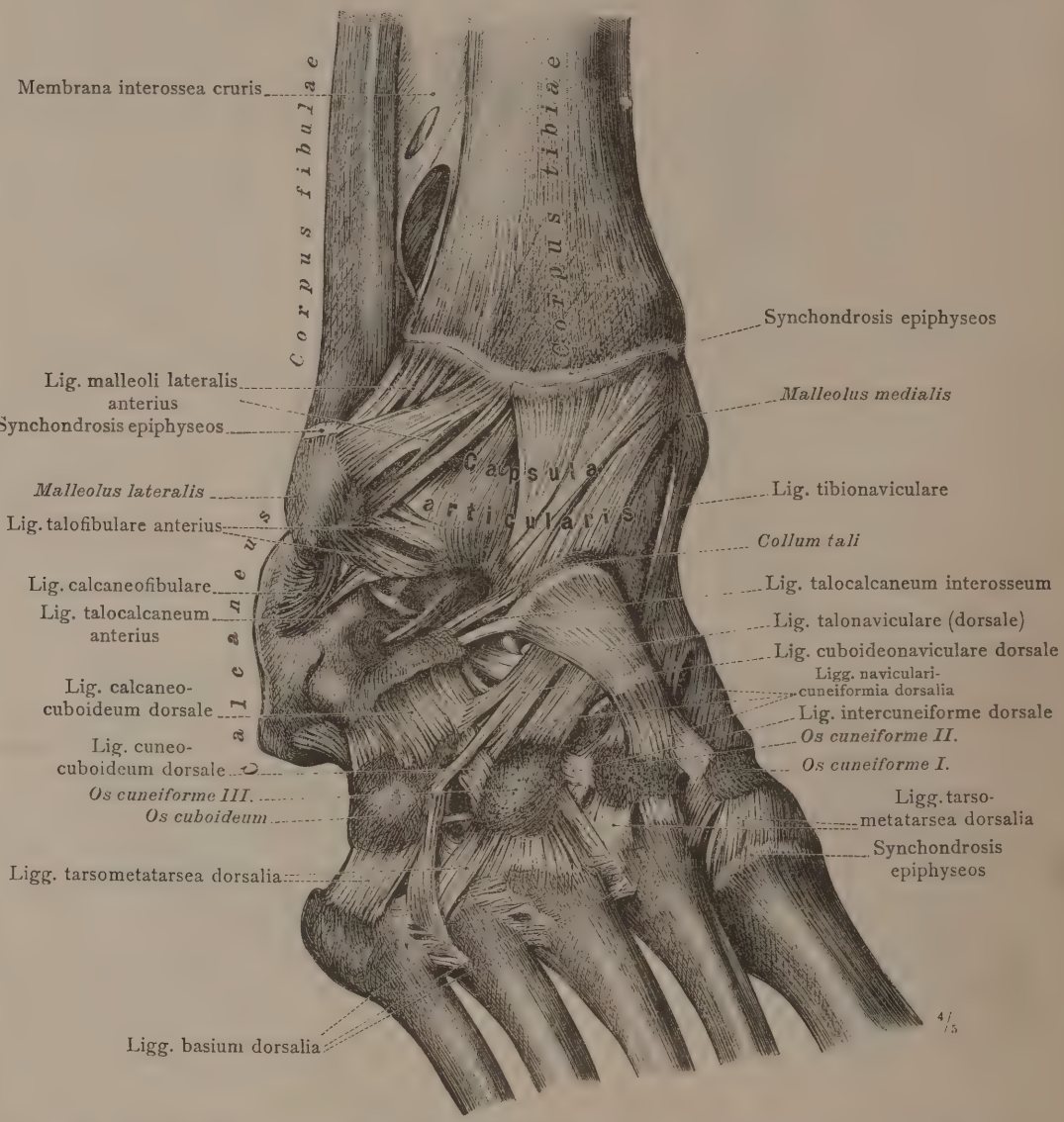

Fig. 483. Articulatio talocruralis, oberes Sprunggelenk, und Syndesmosis tibiofibularis; Verhältnis der distalen Epiphysenfugen der Unterschenkelknochen zum oberen Sprunggelenk. Articulationes intertarseae und tarsometatarseae, Fußwurzelgelenke und Fußwurzel-Mittelfußgelenke. Articulationes intermetatarseae; Ligamenta tarsi dorsalia und tarsometatarsea dorsalia und Ligamenta basium dorsalia, die oberflächlichen dorsalen Fußwurzelbänder und Fußwurzel-Mittelfußbänder und die Rückenbänder der Grundstücke der Mittelfußknochen.
(Die rechte Fußwurzel mit den angrenzenden Anteilen der Unterschenkelknochen und des Mittelfußes; Ansicht von der dorso-lateralen Seite. Die Gelenke sind geschlossen bis auf die Articulationes talocalcanea, talonavicularis und cuneonavicularis, welche teilweise geöffnet wurden.)

Articulationes pedis, Fußgelenke.

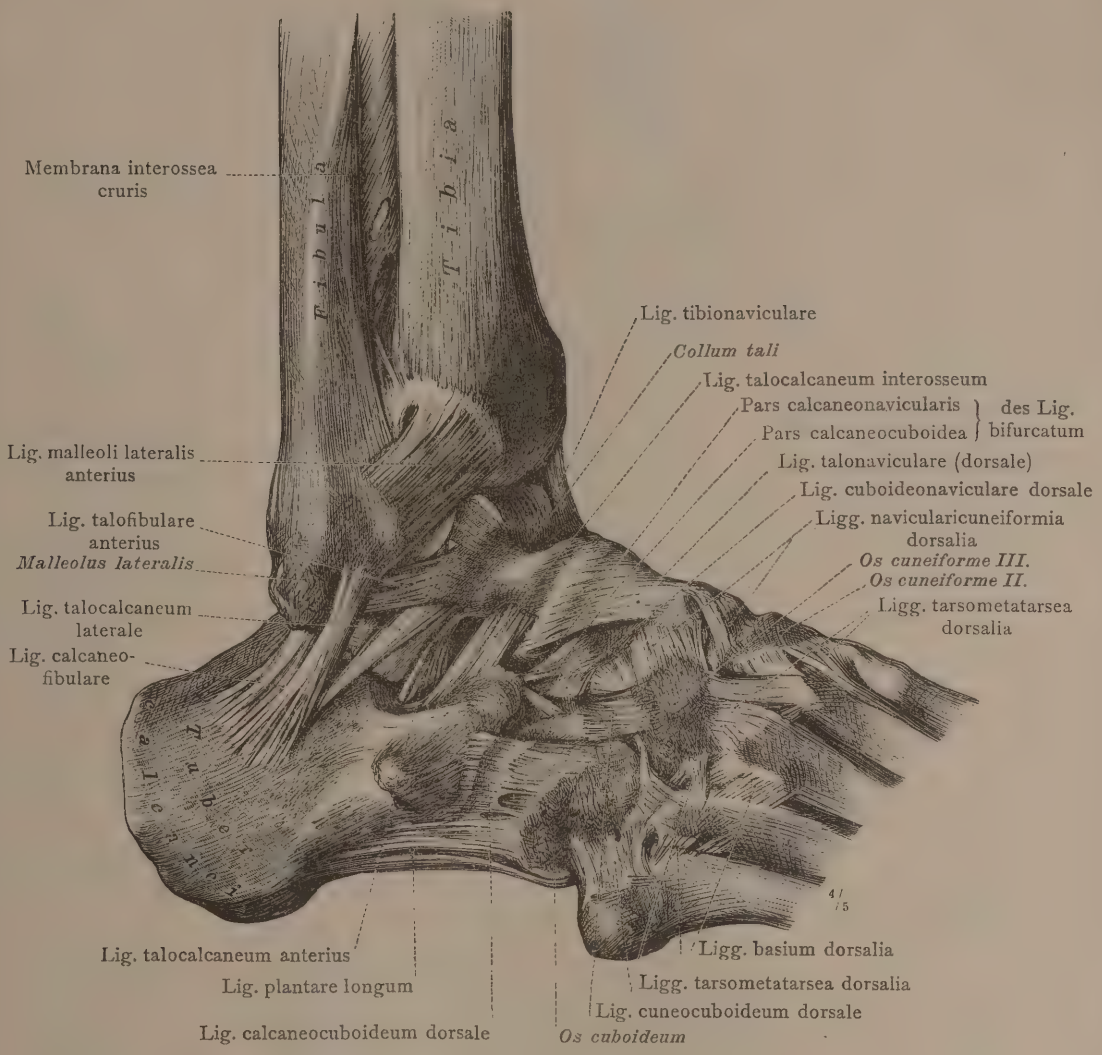

Fig. 484. Articulationes talocruralis und talocalcanea, oberes und unteres Sprunggelenk, und Syndesmosis tibiofibularis: Ligamentum malleoli laterales anterius, vorderes Band des lateralen Knöchels. Die vorderen Anteile des lateralen Seitenbandes: Ligamenta talofibulare anterius und calcaneofibulare; die seitlichen und vorderen Bänder des unteren Sprunggelenkes: Ligamenta talocalcanea, laterale, anterius und interosseum. — Articulationes intertarseae und tarsometatarseae, Fußwurzelgelenke und Fußwurzel-Mittelfußgelenke, und Articulationes intermetatarseae; Ligamenta tarsi dorsalia, Ligamenta tarsometatarsea dorsalia und Ligamenta basium dorsalia; die tieferen dorsalen Fußwurzel- und Fußwurzel-Mittelfußbänder und die Rückenbänder der Grundstücke der Mittelfußknochen.

(Die rechte Fußwurzel mit den angrenzenden Anteilen der Unterschenkelknochen und des Mittelfußes; Ansicht von der lateralen und dorsalen Seite. Am oberen Sprunggelenk wurde die Kapsel bis auf die Seitenbänder entfernt, an der Articulatio talocalcanea wurde die laterale Kapselwand abgetragen.)

Articulationes pedis, Fußgelenke.

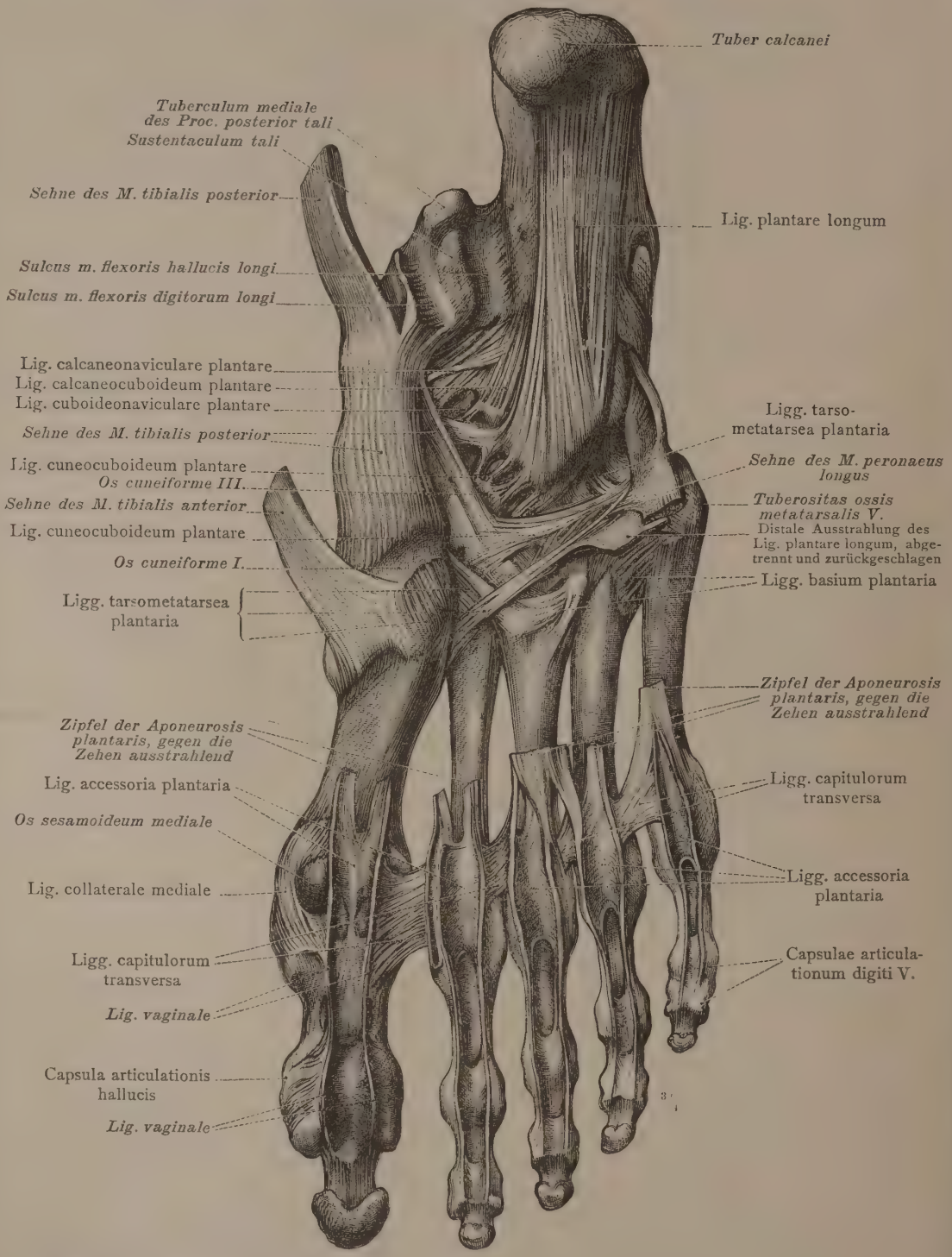

Fig. 485. Der oberflächliche Bandapparat der rechten Fußsohle und die Beziehungen der Sehnen des vorderen und hinteren Schienbeinmuskels und des langen Wadenbeinmuskels zu demselben; Ligamenta tarsi und tarsometatarsea plantaria; Ligg. basium, Ligg. capitulorum und Ligg. accessoria plantaria; Beziehungen dieser letzteren zu den distalen Zipfeln der Sohlenbinde und dieser Zipfel zu den Ligg. vaginalia.

Articulationes pedis, Fußgelenke.

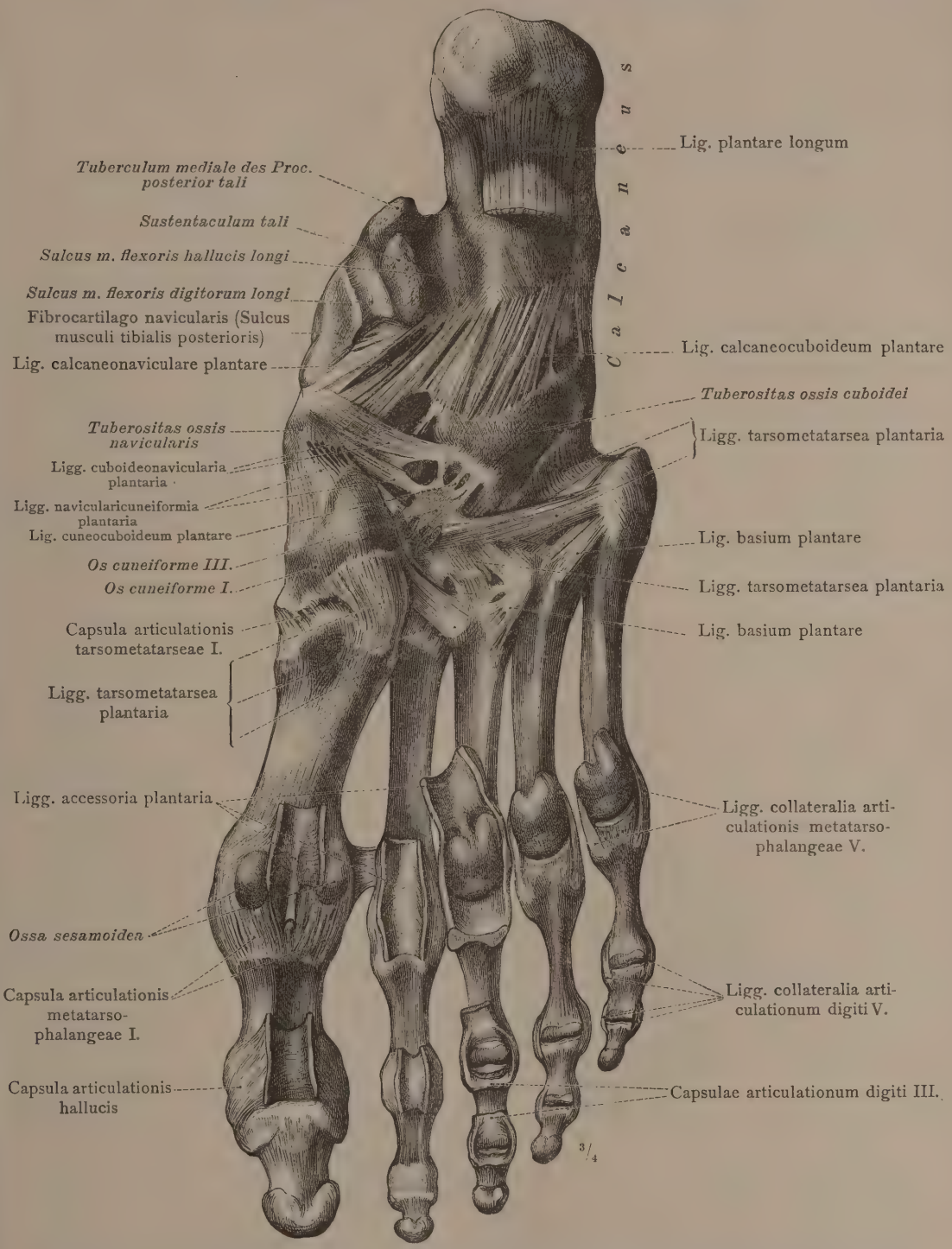

Fig. 486. Der tiefe Bandapparat der Fußsohle und die Sesambeine des Grundgelenkes der großen Zehe.

(Am Präparat der Fig. 485 wurden die Muskelsehnen und das Lig. plantare longum bis auf dessen hinteren Ansatz, sowie die Ligg. capitulorum transversa samt den Zipfeln der Sohlenbinde entfernt. Die Zehengrundgelenke und die Zehengelenke sind teils geschlossen, teils geöffnet.)

Articulationes pedis, Fußgelenke.

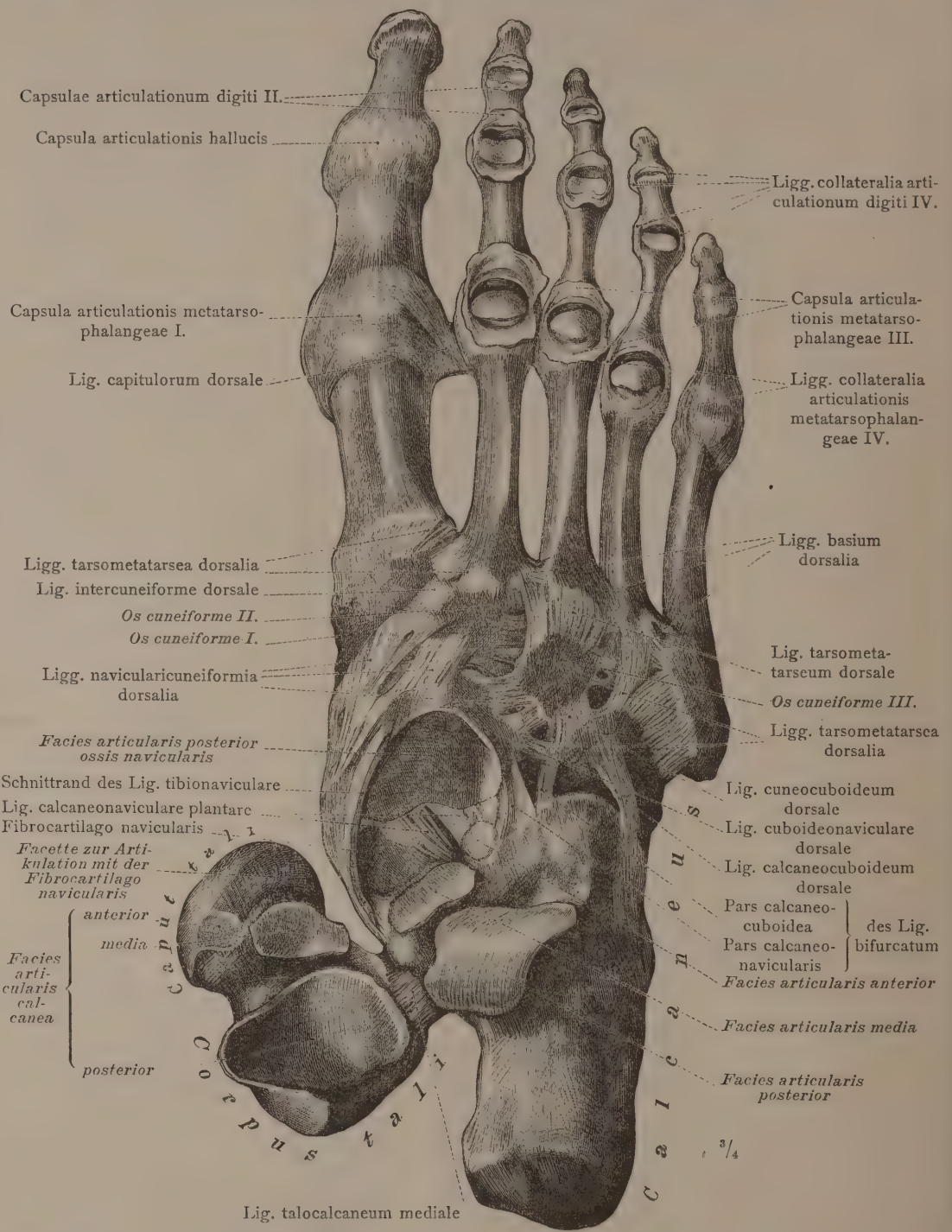

Fig. 487. Die Gelenkflächen der Articulatio talocalcaneonavicularis, die tiefen Bänder am Dorsum pedis, die Grundgelenke der Zehen und die Zehengelenke.
(Der rechte Fuß in der Ansicht von der dorsalen Seite. Die Kapsel der Articulatio talocalcanea wurde bis auf das Lig. talocalcaneum mediale, die Kapsel der Articulatio talonavicularis bis auf deren mediale und plantare Wand abgetragen und das Sprungbein nach Entfernung des Lig. talocalcaneum interosseum derart medial zurückgeschlagen, daß dessen untere Seite gerade nach oben gewendet ist.)

Articulationis pedis, Fußgelenke.

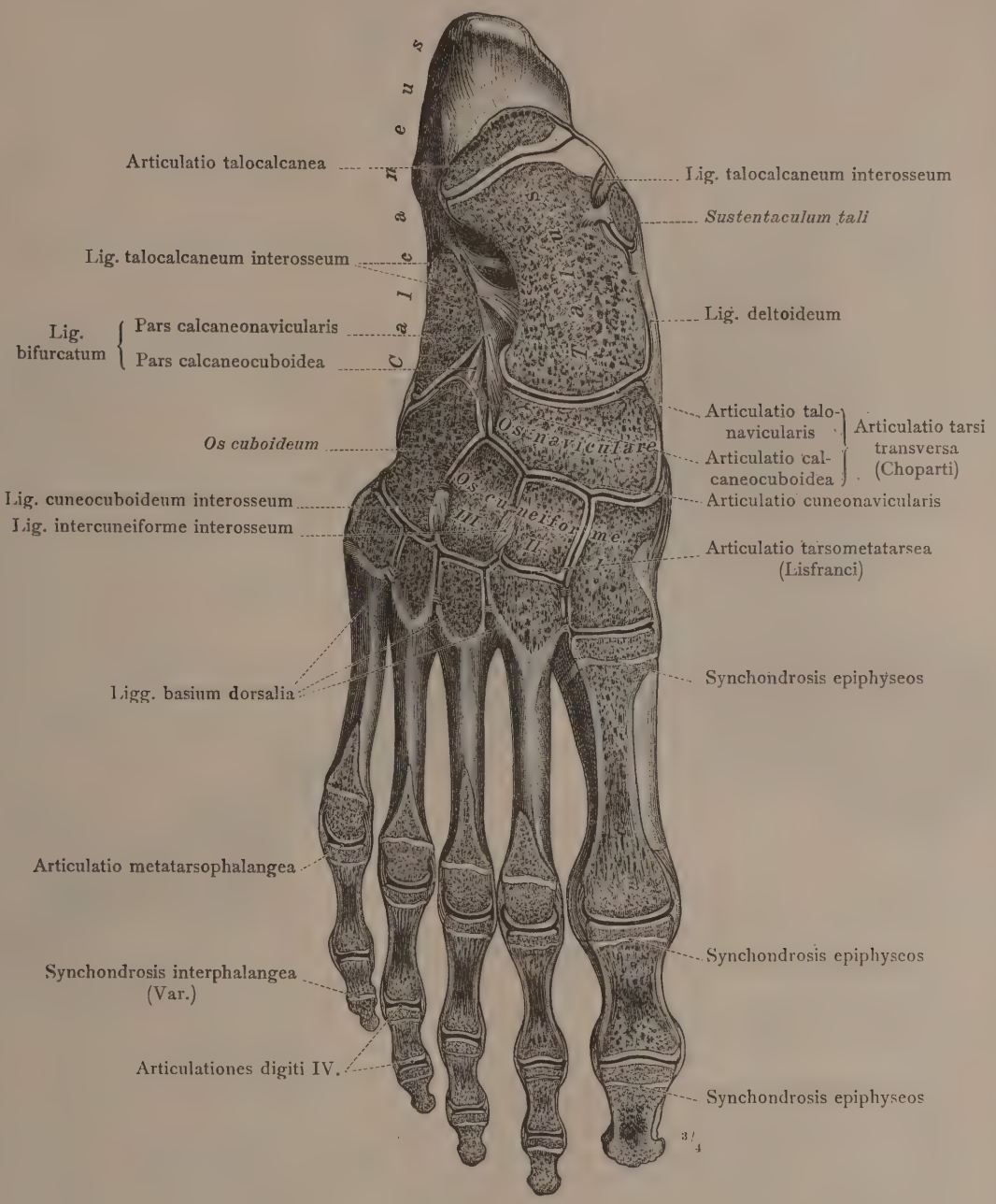

Fig. 488. Articulationes intertarseae und tarsometatarseae, Fußwurzelgelenke und Fußwurzel-Mittelfußgelenke. Ligamenta tarsi interossea und Ligamenta cuneometatarsea interossea: Chopartsches und Lisfrancsches Gelenk; Articulationes intermetatarseae. Articulationes metatarsophalangeae, Zehengrundgelenke, und Articulationes digitorum pedis, Zehengelenke. Das Verhältnis der Epiphysenfugen der Mittelfußknochen und der Zehenglieder zu den betreffenden Gelenken. Synchondrose des 2. mit dem 3. Glied der kleinen Zehe (Var.)
(Flächenschnitt durch die Gelenke des rechten Fußes eines 17 Jahre alten Mannes; Ansicht von der dorsalen Seite.)

Articulationes pedis, Fußgelenke.

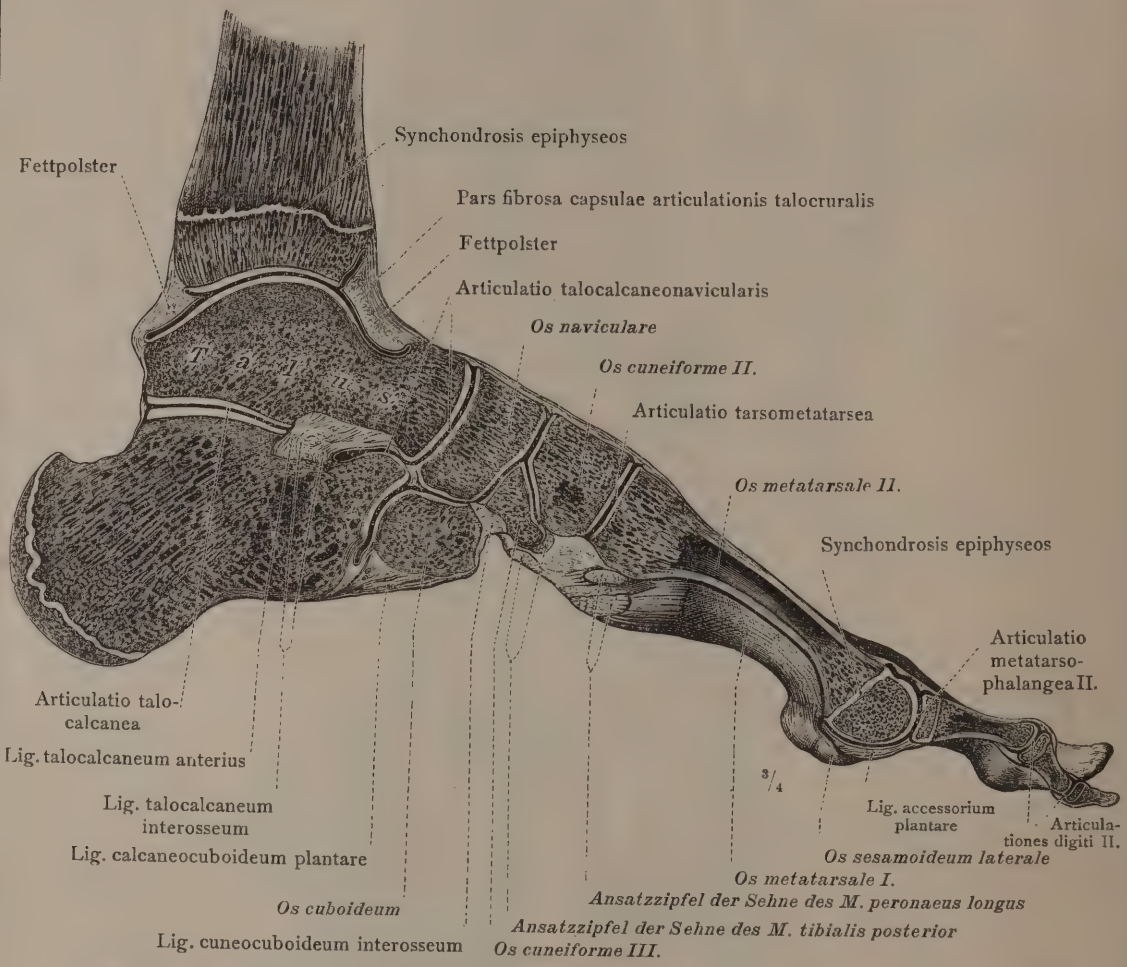

Fig. 489. Die Gelenke des rechten Fußes eines 17 Jahre alten Mannes, in dorsoplantarer Richtung durchgeschnitten, und die Beziehungen derselben zu den Epiphysenfugen. (Der Schnitt wurde durch das distale Endstück des Schienbeins, das Sprung- und Fersenbein, das II. Keilbein, den II. Mittelfußknochen und die II. Zehe geführt.)

REGISTER
FÜR DIE
BÄNDERLEHRE.

Lateinische Namen:

Die mit * bezeichneten Namen sind in dem von der anatomischen Gesellschaft festgestellten Verzeichnis nicht enthalten.

A.

Acetabulum 225, 227.
*Amphiarthroses intercarpeae 169.
Amphiarthrosis 169.
Annulus fibrosus (fibrocartilaginis intervertebralis) 173, 174.
Aponeurosis plantaris 246.
Arthrodia 168.
Articulatio acromioclavicularis 201, 202.
» atlantoepistrophica 190—192.
» atlantooccipitalis 167, 190—193.
» calcaneocuboidea 249.
Articulationes capitulorum (costarum) 182—184, 185.
Articulatio carpometacarpea pollicis 167, 212, 213, 214.
Articulationes carpometacarpeae 167, 212—215.
Articulatio cochlearis 166.
» composita 169.
Articulationes costotransversariae 182.
» costovertebrales 182—184.
Articulatio coxae 168, 222—227.
» cubiti 169, 204—208.
» cuneonavicularis 244, 249.
Articulationes digitorum (manus) 166, 210, 211, 214, 215.
» » pedis 249, 250.
Articulatio ellipsoidea 167.
Articulationes et ligamenta capitis 190—196.
» » » cinguli extremitatis inferioris 216—219.
Articulationes et ligamenta cinguli extremitatis superioris 198, 199.
Articulatio genu 228—237.
» hallucis 216—218.
» humeri 168, 200—203.
» humeroradialis 169.
» humeroulnaris 208.
» intercarpea 169, 212—215.
Articulationes interchondrales 186, 188.
» intermetacarpeae 169, 212—214.
» intermetatarseae 244, 245, 249.
» intertarseae 244, 245, 249.
» intervertebrales 173—175, 185.
Articulatio mandibularis 194—196.
» manus 169, 210—214.
Articulationes metacarpophalangeae 166, 167, 210, 211, 214, 215.
*Articulatio metacarpophalangea pollicis 210, 214.
Articulationes metatarsophalangeae 249, 250.
Articulatio ossis pisiformis 212.
*Articulationes pedis 239—250.
Articulatio pollicis 210, 211, 214.
» radiocarpea 169, 212—215.
» radioulnaris distalis 209—214.
» radioulnaris proximalis 169, 209.
» sacroiliaca 216, 217, 219.
» sellaris 167, 169.
» simplex 166—168.
Articulatio sphaeroidea 168.
» sternoclavicularis 170, 185—187, 198.
Articulationes sternocostales 186—188.
Articulatio talocalcanea 239, 241, 244, 245, 249, 250.
» talocalcaneonavicularis 250; Gelenkflächen der 248.
Articulatio talocruralis 239, 241, 243—245.
» talonavicularis 244, 249.
» tarsi transversa (Choparti) 249.
Articulationes tarsometatarseae 244, 245, 249, 250.
Articulatio tibiofibularis 228, 229, 231, 233, 238.
» trochoidea 169.

B.

*Bursa apicis dentis (epistrophei) 192.
» iliopectinea 227.
» infrapatellaris profunda 231.
* » ligamenti collateralis tibialis 236.
» musculi gastrocnemii medialis 232.
» » poplitei 232, 233, 235, 237.
» » semimembranosi 232.
» » subscapularis 202, 203.
» subdeltoidea 202, 203.
» suprapatellaris 228, 230, 231, 234, 235.

C.

Canalis carpi 211, 213.
» obturatorius 217, 222, 224, 226.
» vertebralis 177.
Capsula articularis 166—168, 170.
Pars fibrosa 168.
» synovialis 168.
Capsula articulationis acromioclavicularis 201.
» » atlantoepistrophicae 181, 190.
» » atlantooccipitalis 167, 181, 190, 193.
» » capituli costae 185.
» » carpometacarpeae pollicis 210—213.
» » costotransversariae 185.
» » coxae 168, 222, 223, 226, 227.
Pars fibrosa 224.
» synovialis 224.
» » cubiti 204—207.
Pars fibrosa 208.
» synovialis 208.
Capsulae articulationum digitorum manus 166, 210, 211.
» » » pedis 246, 247, 248.
Capsula articulationis genu 228, 230—233, 236, 237.
Pars synovialis 234, 235.
» » hallucis 246—248.
» » humeri 199, 200, 203.
Pars fibrosa 201.
» synovialis 201, 203.

Capsulae articulationum intervertebralium 173, 175, 181, 184, 185.
Capsula articulationis mandibularis 194, 196.
» » manus 214.
Capsulae articulationum metacarpophalangearum 166, 167, 210, 211.
» » metatarsophalangearum 247, 248.
Capsula articulationis ossis pisiformis 212.
» » radiocarpeae 213.
» » radioulnaris distalis 209—212.
» » sternoclavicularis 198.
» » talocalcaneae 239—241.
» » talocruralis 240—242. Pars fibrosa 250.
» » talonavicularis 242.
Capsulae articulationum tarsometatarsearum 247.
Cartilago articularis 168.
Cavitas glenoidalis scapulae 201, 203.
Cavum articulare 170.
Chorda obliqua 209.
Condyli femoris 237.

D.

Diarthrosis 166—169.
Discus articularis 170.
» articulationis acromioclavicularis 201.
» » mandibularis 196.
» » radioulnaris distalis 212—214.
» » sternoclavicularis 160, 188, 198.

E.

Enarthrosis 168.

F.

Facies articularis acromii 201.
» » calcanea (tali) anterior 248.
» » » media 248.
» » » posterior 248.
» » (calcanei) anterior 248.
» » » media 248.
» » » posterior 248.
» » capituli costae 182.
» » carpea (radii) 213.
» » (dentis epistrophei) anterior 192.
» » » » posterior 192.
» » fossae mandibularis 196.
» » patellae 229, 234, 235.
» » » posterior (ossis navicularis pedis) 248.
» » sternalis (claviculae) 198.
» auricularis (ossis ilium) 219.
» lunata (acetabuli) 168, 224, 225, 227.
» patellaris (femoris) 229, 234, 237.
*Fascia lumbalis 176.
» lumbodorsalis 176, 218.
» obturatoria 221.
Fibrocartilago basalis 196.
Fibrocartilagines intervertebrales 172—174, 177, 178, 182, 183, 185.
Fibrocartilago navicularis 242, 243, 247, 248.
Foramen ischiadicum majus 176, 216—218.
» » minus 176, 216—218.
Fovea articularis superior (atlantis) 167, 190.
» capitis femoris 223.
Foveae costales (corporum vertebrarum) 183.
» » transversales 175, 178, 185.
Fovea dentis 190.

G.

Ginglymus 166, 169.
Gomphosis 165.

H.

Harmonia 164.

I.

Incisura clavicularis (sterni) 198.
» semilunaris (ulnae) 208, 209.
» ulnaris (radii) 212.

J.

Juncturae ossium extremitatis inferioris 216—250.
» » superioris 198—215.
» » trunci 171—187.

L.

Labrum glenoidale 168.
» » articulationis coxae 223, 224, 225, 227.
» » » humeri 201, 203.
Lamina fibrocartilaginea interpubica 217, 220, 221.
Ligamenta accessoria plantaria 246, 247, 250.
» » volaria 211, 215.
Ligamentum acromioclaviculare 199, 201.
Ligamenta alaria 191, 192.
Ligamentum annulare radii 169, 204, 205, 207—209.
» apicis dentis 191, 192.
» arcuatum pubis 217, 218, 220, 221.
Ligamenta basium (ossium metacarpalium) dorsalia 210, 213.
» » (ossium metacarpalium) interossea 214.
» » (ossium metacarpalium) volaria 211, 212.
» » (ossium metatarsalium) dorsalia 244, 245, 248, 249.
» » (ossium metatarsalium) plantaria 246, 247.
Ligamentum bifurcatum 245, 248, 249.
» calcaneocuboideum dorsale 244, 245, 248.
» » plantare 242, 243, 246, 247, 250.
» calcaneofibulare 239—241, 244, 245.
» calcaneonaviculare dorsale 242.
» » plantare 242, 243, 246—248.
» calcaneotibiale 239—242.
» capituli costae interarticulare 182, 183, 185.
» » » radiatum 176, 178, 182, 183.
Ligamenta capituli fibulae 228, 229, 231, 234, 237, 238.
» capitulorum (ossium metacarpalium) transversa 211.
» » (ossium metatarsalium) transversa 246.
*Ligamentum » (ossium metatarsalium) dorsale 248.
» carpi radiatum 212.
» » transversum 211—213.
Ligamenta carpometacarpea dorsalia 210, 213.
» » interossea 214.

*Ligamenta carpometacarpea volaria 211, 212.
Ligamentum coccygeum laterale 179, 180.
» collaterale carpi radiale 210, 213, 214.
» » ulnare 210—212, 214.
» » fibulare 228, 229, 231—235.
» » radiale 204, 205, 207.
» » tibiale 228, 229, 230, 232, 233, 235, 236.
» » ulnare 204—206.
Ligamenta collateralia articulationum digitorum manus 166, 210, 211, 214.
» » articulationum digitorum pedis 247, 248.
» » articulationis metacarpophalangeae pollicis 210.
» » articulationum metacarpophalangearum 166, 167, 210, 214.
» » articulationum metatarsophalangearum 246—248.
Ligamentum colli costae 182.
Ligamenta columnae vertebralis 172—181.
Ligamentum conoideum 199, 202.
» coracoacromiale 170, 199, 200, 202.
» coracoclaviculare 202.
» coracohumerale 199, 200.
» costoclaviculare 186, 188, 198.
» costotransversarium anterius 176, 183.
» » posterius 184.
Ligamenta costoxiphoidea 186.
Ligamentum cruciatum atlantis 191, 192.
Ligamenta cruciata (genu) 229, 233.
Ligamentum cruciatum anterius 229, 233, 235 bis 237.
» » posterius 229, 233, 235 bis 237.
» cuboideonaviculare dorsale 244, 245, 248.
» » plantare 246, 247.
» cuneocuboideum dorsale 244, 245, 248.
» » interosseum 249, 250.
» » plantare 246, 247.
Ligamenta cuneometatarsea interossea 249.
Ligamentum deltoideum 242, 243, 249.
Ligamenta flava 173—175, 192.
Ligamentum iliofemorale 222, 224, 226, 227.
» iliolumbale 176, 216, 218, 224.
Ligamenta intercarpea dorsalia 210, 213.
» » interossea 213, 214.
» » volaria 212.
Ligamentum interclaviculare 187, 188, 198.
Ligamenta intercostalia externa 186.
» » interna 176, 183, 184, 187.
* » intercuneiformia dorsalia 244, 248.
» » interossea 249.
» interspinalia 163, 174, 177, 181.
» intertransversaria 184.
Ligamentum ischiocapsulare 222, 226, 227.
» longitudinale anterius 173, 174, 176, 178, 181—183, 216.
» » posterius 173, 174, 177, 179, 190, 192.
» lumbocostale 176, 216, 218.
» malleoli lateralis anterius 238, 244, 245.
» » » posterius 240, 241.
* » menisci lateralis (Roberti) 233, 235 bis 237.
Ligamenta navicularicuneiformia dorsalia 242—245, 248.
» » plantaria 247.
Ligamentum nuchae 177, 181.
» patellae 228—231, 236.
» pisohamatum 211, 212.
» pisometacarpeum 211, 212.
» plantare longum 245—247.
» popliteum arcuatum 232.
» » obliquum 232, 235.
» pterygospinosum 195, 196.
» pubicum superius 220, 221.
» pubocapsulare 222, 224, 226, 227.
» radiocarpeum dorsale 210.
» » volare 211, 212.
» sacrococcygeum anterius 180, 216.
» » articulare 177, 179, 180.
» » laterale 177, 179, 180.
» » posterius profundum 177, 179, 180.
» » posterius superficiale 180, 218.
Ligamenta sacroiliaca anteriora 216, 217, 219, 224.
» » interossea 218, 219.
Ligamentum sacroiliacum posterius breve 219.
» » » longum 218, 219.
» sacrospinosum 176, 180, 216—219.
» sacrotuberosum 176, 216—219.
» sphenomandibulare 195.
» sternoclaviculare 186, 187, 198.
» sternocostale interarticulare 188.
Ligamenta sternocostalia radiata 186.
Ligamentum stylohyoideum 194, 195.
» stylomandibulare 194—196.
» supraspinale 173, 174, 177, 181, 184, 218.
» talocalcaneum anterius 244, 245, 250.
» » interosseum 239, 244, 245, 249, 250.
» » laterale 245.
» » mediale 243, 248.
» » posterius 240, 242.
» talofibulare anterius 244, 245.
» » posterius 239, 241.
» talonaviculare (dorsale) 242—245.
» talotibiale anterius 243.
» » posterius 240, 241, 243.
Ligamenta tarsi dorsalia 244, 245.
» » interossea 249.
» » plantaria 246.
» tarsometatarsea dorsalia 242, 244, 245, 248.
» » interossea 249.
» » plantaria 246, 247.
Ligamentum temporomandibulare 194.
» teres femoris 169, 223—225, 227.
» tibionaviculare 242, 244, 245, 248.
» transversum acetabuli 168, 223, 225, 227.
» » atlantis 190—192.
» » genu 229, 237.
» » pelvis 220, 221.
» » scapulae inferius 200.
» » » superius 170, 199, 200, 202.
» trapezoideum 202.
» tuberculi costae 182, 184, 185.
Ligamenta vaginalia (digitorum pedis) 246.

M.

*Membrana atlantoepistrophica 192.
» atlantooccipitalis anterior 176, 181, 192, 193.

Membrana atlantooccipitalis posterior 181, 192, 193.
» interossea antibrachii 209.
» » cruris 238.
» obturatoria 117, 218, 222, 224, 226.
» sterni 186, 187.
» tectoria 177, 190—192.
Meniscus lateralis 229, 233, 235—237.
» medialis 229, 233, 235—237.
Musculus articularis genu 228, 230, 231, 235.

N.

Nucleus pulposus (fibrocartilaginis intervertebralis) 173, 174.

O.

Ossa sesamoidea manus 210, 211, 214.
» » pedis 246, 247, 250.
Os sesamoideum articulationis genu (Var.) 232.

P.

Plicae alares 234, 235.
Plica synovialis (articulationis radiocarpeae) 213.
» » patellaris 234, 235.
Processus falciformis 217.
Promontorium 177, 216, 217, 219.

R.

Recessus sacciformis (articulationis radioulnaris distalis) 214.
» » (articulationis radioulnaris proximalis) 204, 207.
Retinaculum ligamenti arcuati 231, 232.
» patellae laterale 228, 231.
» » mediale 228, 230.

S.

Stratum cartilagineum der Endflächen der Wirbelkörper 174.
Sulcus paraglenoidalis (praeauricularis) 216.
Sutura 164.
» serrata 164.
» squamosa 164.
Symphysis 165.
Symphysis ossium pubis 218, 220, 221.
» sacrococcygea 180, 216, 217.
Synarthrosis 164, 165.
Synchondrosis 165.
» epiphyseos capitis femoris 223.
» » » humeri 201.
» » capituli ossis metacarpalis II. 215.
» » distalis femoris 230.
» » » fibulae 239, 240, 244.
» » » radii 215.
» » » tibiae 239, 240, 242, 244, 250.
Synchondroses epiphysium ossium metatarsalium 249, 250.
» » phalangum digiti II. manus 215.
» » » digitorum pedis 249.
Synchondrosis epiphyseos proximalis fibulae 231.
» » » tibiae 230, 231.
» » tuberis calcanei 240.
Synchondroses et ligamenta baseos cranii 196.
*Synchondrosis interphalangea pedis (Var.) 249.
» petrooccipitalis 193, 196.
» sphenooccipitalis 165, 192, 196.
» sphenopetrosa 196.
* » sternalis inferior 188.
* » » superior 188.
Syndesmosis 170.
» tibiofibularis 238—241, 244, 245.

T.

*Torus pubicus 221.
Trochlea tali 166, 239, 241.
Facies malleolaris lateralis 166.
» » medialis 166, 243.
» superior 166, 241, 243.

V.

Vagina mucosa intertubercularis 201, 202.

Z.

Zona orbicularis 223, 224, 226, 227.

Deutsche Namen:

A.

Allgemeine Verhältnisse der Knochenverbindungen 164—170.
Artikulationsflächen des Kniegelenkes 237.
Achse der Articulatio talocruralis 196.
» » Wirbelsäule 177.
Achsen der Articulatio atlantooccipitalis 167.
» » » carpometacarpea pollicis 167.
Achse der Articulatio intercarpea 169.
» » » radiocarpea 169.
Achsen des Ellbogengelenkes 169.
» der Fingergelenke 166.
» » Fingergrundgelenke 166, 167.
» des Handgelenkes 169.
» » Hüftgelenkes 168.
» » Schultergelenkes 168.
Achse für die Flächenbewegungen der Hand 169.

B.

Band des lateralen Knöchels, hinteres 240, 241.
» » » » vorderes 238, 245.
Bänder des unteren Sprunggelenkes 245.
» » Wadenbeinköpfchens 229, 238.
Bänder der Wirbelsäule 172—181.
Bandhaft 170.
Beckenband, queres 220, 221.
Bertinsches Band 222.
Beschränkte Arthrodie 166, 177.
Bogenband der Schoßfuge 220, 221.
Brustbein-Schlüsselbeingelenk 188, 198.

C.

Chopartsches Gelenk 249.
Coopersches Band 221, 224.

D.

Darmbein-Lendenband 216, 218.
» -Schenkelband (Bertinsches Band) 222.
Deckmembran 190.
Diskontinuierliche Verbindung 166—169.
Dornband, gemeinschaftliches 174, 184.

E.

Eigelenk 167.
Einfache Anlagerung 164.
Einkeilung 165.
Ellbogengelenk 204—208.
Ellen-Speichengelenk, distales 209, 214.
» proximales 209.
Ellipsoidgelenk 167.
Epiphysenfuge des Köpfchens des II. Mittelhandknochens 215.
» » Oberschenkelbeins, distale 230, 231.
» » Schenkelkopfes 223.
» der Speiche, distale 215.
Epiphysenfugen der Fingerglieder 215.
» » Mittelfußknochen 249, 250.
» » Unterschenkelknochen, distale 239, 240, 242, 244, 250.
» » Unterschenkelknochen, proximale 230, 231.
» » Zehenglieder 249, 250.

F.

Faserknorpelhaft 165.
Faserknorpelscheibe der Schoßfuge 220, 221.
Fettpolster der Kapsel des Ellbogengelenkes 208.
» » » » oberen Sprunggelenkes 250.
Fingergelenke 210, 211, 214, 215.
Fingergrundgelenke 210, 211, 214, 215.
Flügelbänder 191.
Flügelfalten (des Kniegelenkes) 234, 235.
Fußgelenke 239—250.
Fußwurzelbänder, dorsale 244, 245.
Fußwurzelgelenke 244, 245, 249.
Fußwurzel-Mittelfußbänder, dorsale 244, 245.
» » gelenke 244, 245, 249.

G.

Gelbe Bänder 174, 175.
Gelenk 166—169.
» einfaches 161, 167, 168.
» freies 168.
» straffes 169.
» zusammengesetztes 169.
Gelenkhöhle 198.
Gelenkverbindungen der Rippen mit der Wirbelsäule 182—184.
Gelenkverbindungen des kleinen Zungenbeinhorns 195.
Gelenk- und Bandverbindungen des Beckengürtels 216—219.
» » » » Kopfes 190 bis 196.
» » » » Schultergürtels 198, 199.

H.

Haltbänder der Kniescheibe, seitliche 228.
Handgelenk, distales 214.
» proximales 214.
Handwurzelband, queres 211.
Handwurzelkanal 211, 213.
Handwurzel-Mittelhandgelenke 214.
Hüftgelenk 222—227.
Hüftgelenkpfanne 225.
Hüftlochkanal 217, 226.

K.

Kapsel des Brustbein-Schlüsselbeingelenkes 198.
» » Ellbogengelenkes 204—207.
Kapseln der Fingergelenke 210, 211.
» » Fingergrundgelenke 210, 211.
Kapsel des Hüftgelenkes 223, 224, 226, 227.
» » Kniegelenkes 228, 230, 231.
» » » , synovialer Anteil 235.
» » Schultergelenkes 200.
» » Sprunggelenkes 240.
Kiefergelenk 194—196.
Kniegelenk 228—237.
Kniescheibenband 228, 229.
Kniescheibenfalte 234, 235.
Knorpelhaft 165.
Knorpelhaften und Bänder des Schädelgrundes 196.
Knorren-Kreuzbeinband 216, 218.
Kontinuierliche Verbindung 164, 165.
Köpfchenbänder der Mittelhandknochen, quere 211.
Kopfgelenk, oberes 190.
» unteres 190.
Kreuzband des Atlas 191.
Kreuzbänder des Kniegelenkes 229, 233, 236, 237.
Kreuz-Darmbeinband, kurzes hinteres 219.
» langes » 218.
Kreuz-Darmbeinbänder, vordere 216.
Kreuz-Darmbeingelenk 216, 217.
Kreuz-Steißbeinband, hinteres oberflächliches 180.
» tiefes 180.
» vorderes 180.
Kugelgelenk 168.

L.

Lisfrancsches Gelenk 249.

N.

Nackenband 181.
Naht 164.
Nahtsubstanz 164.
Nußgelenk 168.

P.

Pfannenband, queres 225.
Pfannenlippe des Hüftgelenkes 224, 225, 227.
» » Schultergelenkes 201, 203.

Q.

Querband des Atlas 190.

R.

Radgelenk 169.
Richtungslinie des Collum femoris 168.
» » » humeri 168.
Ringband des Schenkelkopfes 223, 224, 226, 227.
» der Speiche 204, 205, 207, 209.

Rippen-Brustbeingelenke 186—188.
Rippenhalsband 182.
Rippenhöckerband 182.
Rippenknorpelgelenke 188.
Rippenköpfchengelenke 182, 183.
Rippenlendenband 176.
Rippen-Querfortsatzbänder, hintere 184.
» , vordere 183.
Rippen-Querfortsatzgelenke 182.
Robertsches Band 233, 236.
Rückenbänder der Grundstücke der Mittelfußknochen 244, 245.
Rundes Band des Schenkelkopfes 224, 225.

S.

Sattelgelenk 167.
Schienbein-Wadenbeingelenk 228, 233, 237.
Schleimbeutel des medialen Seitenbandes des Kniegelenkes 236.
Schlüsselbein-Schulterhöhenband 201.
» » gelenk 201.
Schoßfuge 220, 221.
Schoßfugenband, oberes 220, 221.
Schoßfugenspalte 220.
Schoßfugenwulst 221.
Schraubengelenk 166.
Schultergelenk 200—203.
Schuppennaht 164.
Sehnenkreuzung vor der Schoßfuge 220.
Sehnenrollen der Fingergrundgelenke 211.
Seitenbänder des Ellbogengelenkes 204, 205.
» » » , radiales 207.
» » » , ulnares 206.
» der Fingergelenke 210, 211.
» » Fingergrundgelenke 210, 211.
» des Handgelenkes 210.
» » Kniegelenkes 228, 229.
» » » , laterales 231.
» » » , mediales 230.
» » Sprunggelenkes 240, 241, 245.
Sesambeine des Fußes 247.
» der Hand 211.
Sitzbeinlöcher 217, 218.
» , großes 216.
» , kleines 216.
Sohlenbinde 246.
Spitzenband des Zahnes des Epistropheus 191.
Sprunggelenk, oberes 239—245.
» , unteres 239—243.
Stachel-Kreuzbeinband 216, 217.
Steißbeinband, seitliches 180.
Strahlenband der Handwurzel 212.
» des Rippenköpfchens 183.
Synchondrose des großen Zungenbeinhorns 195.

V.

Verbindungen der Knochen des Rumpfes 171—187.
» » » der oberen Gliedmaßen 198—215.
» » » » unteren Gliedmaßen 216—250.
» » Unterarmknochen 209.
» » Unterschenkelknochen 238.
Verstopfungshaut 217, 226.

W.

Winkelgelenk 166, 169.
Wirbelkanal 177.

Z.

Zackennaht 164.
Zehengelenke 247—249.
Zehengrundgelenke 247—249.
Zwischendornbänder 174.
Zwischengelenkband des Rippenköpfchens 182, 183.
Zwischengelenkscheibe 170.
» des Brustbein-Schlüsselbeingelenkes 198.
» » Kiefergelenkes 196.
» » Schlüsselbein-Schulterhöhengelenkes 201.
Zwischengelenkscheiben, halbmondförmige, des Kniegelenkes 235, 237.
Zwischenknochenhaut des Unterarms 209.
» » Unterschenkels 238.
Zwischenquerfortsatzbänder 184.
Zwischenrippenbänder, innere 183, 184.
Zwischenscheibenband, queres, des Kniegelenkes 237.
Zwischenwirbelscheiben 172, 174.

RÖNTGENBILDER.

ORIGINALAUFNAHMEN

AUS DEM INSTITUTE DES

PROF. DR. ROBERT KIENBÖCK.

Bemerkung. Die Bezeichnung antero-posteriore Aufnahme bedeutet, daß sich die Röntgenröhre vorn, die photographische Platte hinten befand. Die Durchleuchtung fand also in der Richtung von vorn nach hinten statt und der durchleuchtete Körperteil wird von hinten angesehen. In analogem Sinne sind die Bezeichnungen: latero-medial, beziehungsweise medio-lateral und dorso-volar zu verstehen; in dem letzteren Falle lag die Röhre dorsal, die Platte volar. — Alle Aufnahmen sind vom lebenden Menschen gemacht.

Die Konturzeichnung zu dem ersten Bilde wurde in dem oben genannten Institute genau nach dem Originale (durch Pausierung) angefertigt; die Töne sind behufs besserer Veranschaulichung schematisch gehalten.

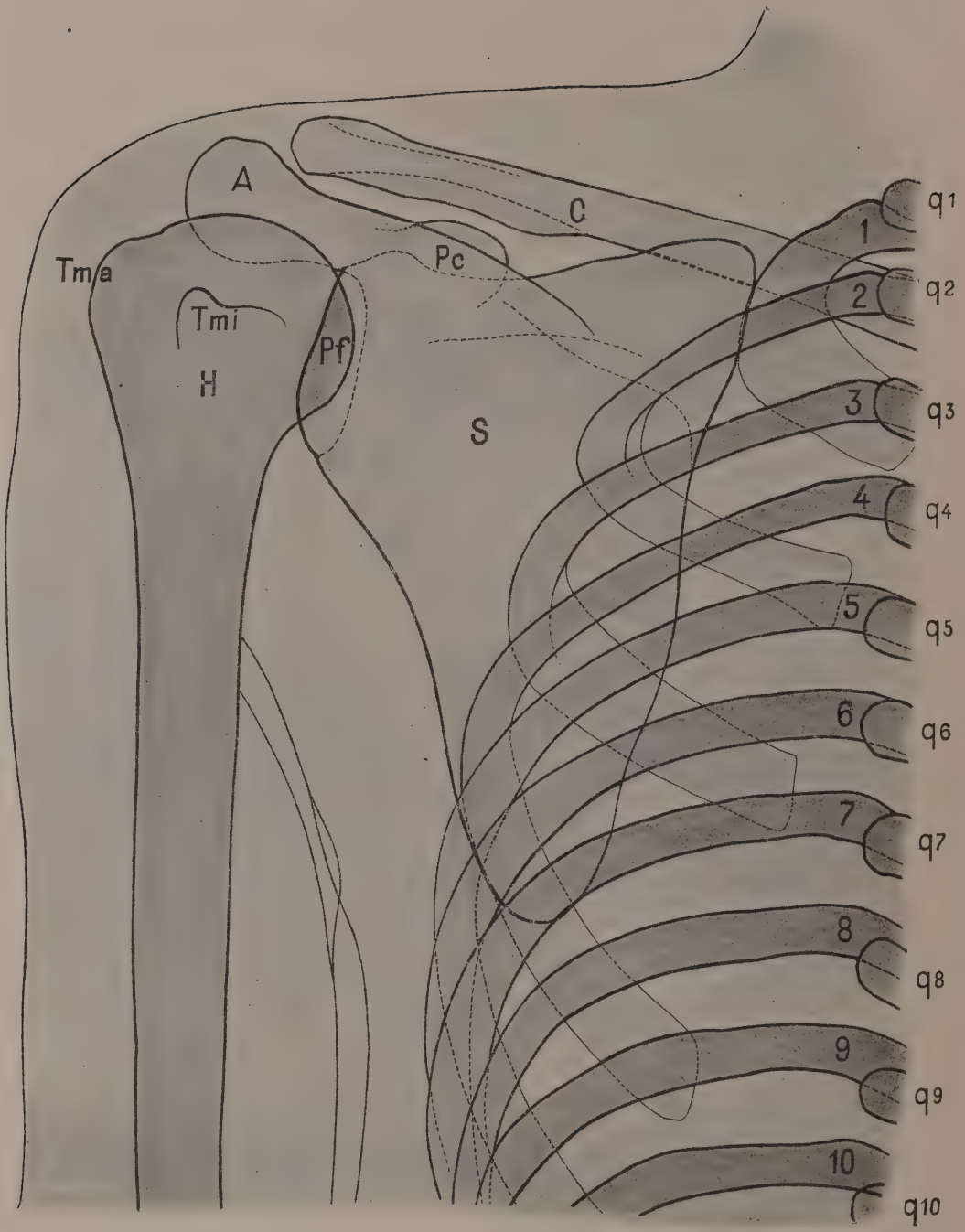

Konturzeichnung zu dem nebenstehenden Röntgenbild.

q^1—q^{10} linker Querfortsatz des 1.—10. Brustwirbels. *1—10* hinteres Ende der linken 1.—10. Rippe. *A* Acromion. *C* Clavicula. *H* Humerus. *Pc* Processus coracoideus scapulae. *Pf* Pfanne des Schulterblattes und Kopf des Oberarmbeines. *S* Scapula. *Tma* Tuberculum majus humeri. *Tmi* Tuberculum minus humeri.

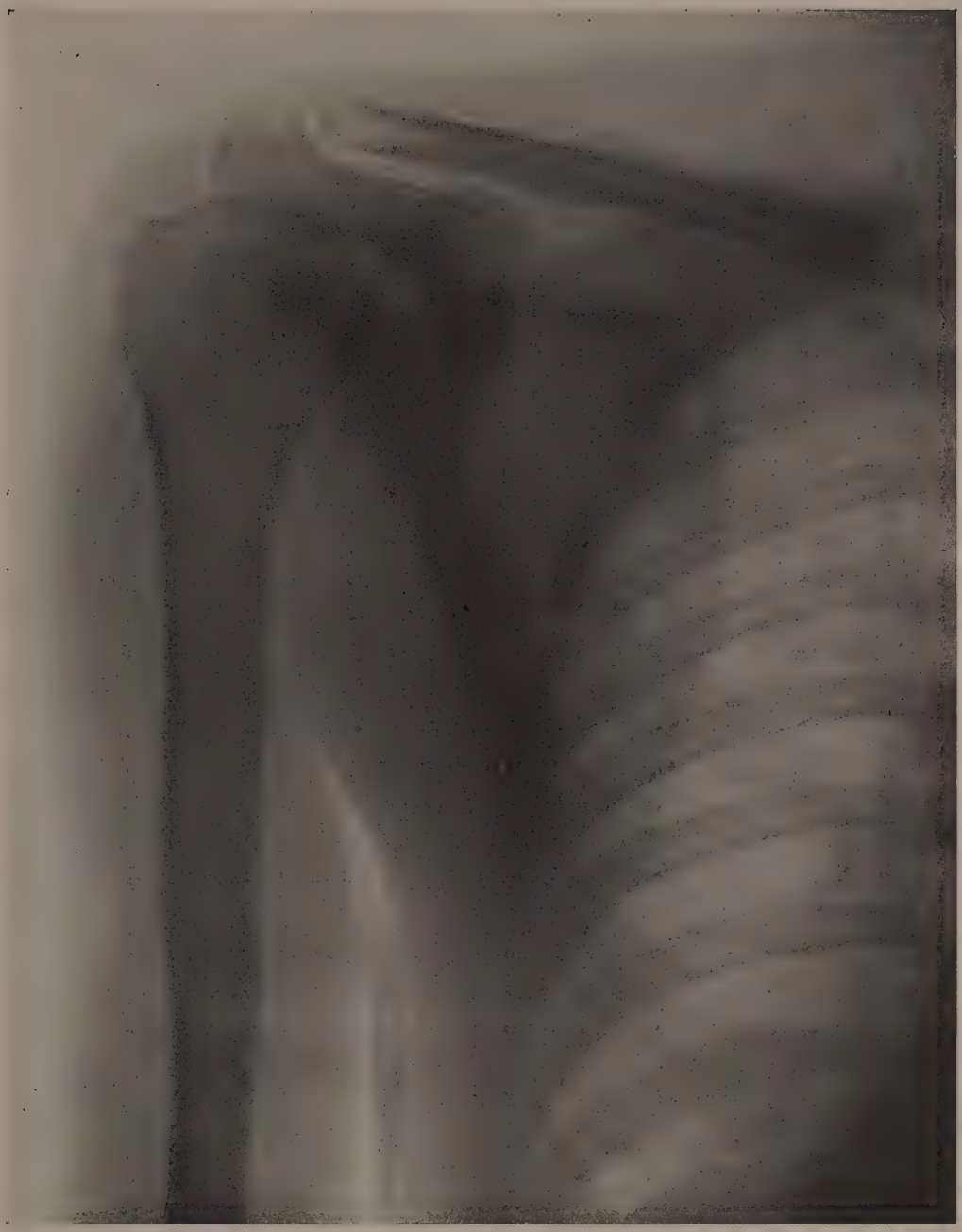

Linke Schulter bei gerade herabhängendem Arm.
Antero-posteriore Aufnahme. Ungefähr $^2/_3$ der natürlichen Größe.

Rechter Ellbogen eines 37 Jahre alten Mannes in voller Streckstellung.
Antero-posteriore Aufnahme. Annähernd natürliche Größe.

Derselbe Ellbogen in voller Streckstellung.
Latero-mediale Aufnahme. Annähernd natürliche Größe.

Derselbe Ellbogen in mittlerer Beugestellung.
Latero-mediale Aufnahme. Annähernd natürliche Größe.

Derselbe Ellbogen in extremer Beugestellung.
Latero-mediale Aufnahme. Annähernd natürliche Größe.

Rechte Hand eines 30 Jahre alten Mannes in extremer Ulnarflexion.
Dorso-volare Aufnahme. $^4/_5$ der natürlichen Größe.

Dieselbe Hand in extremer Radialflexion.
Dorso-volare Aufnahme. $^4/_5$ der natürlichen Größe.

Linkes Knie eines 37 Jahre alten Mannes in voller Streckstellung. Antero-posteriore Aufnahme. Annähernd $^4/_5$ der natürlichen Größe.

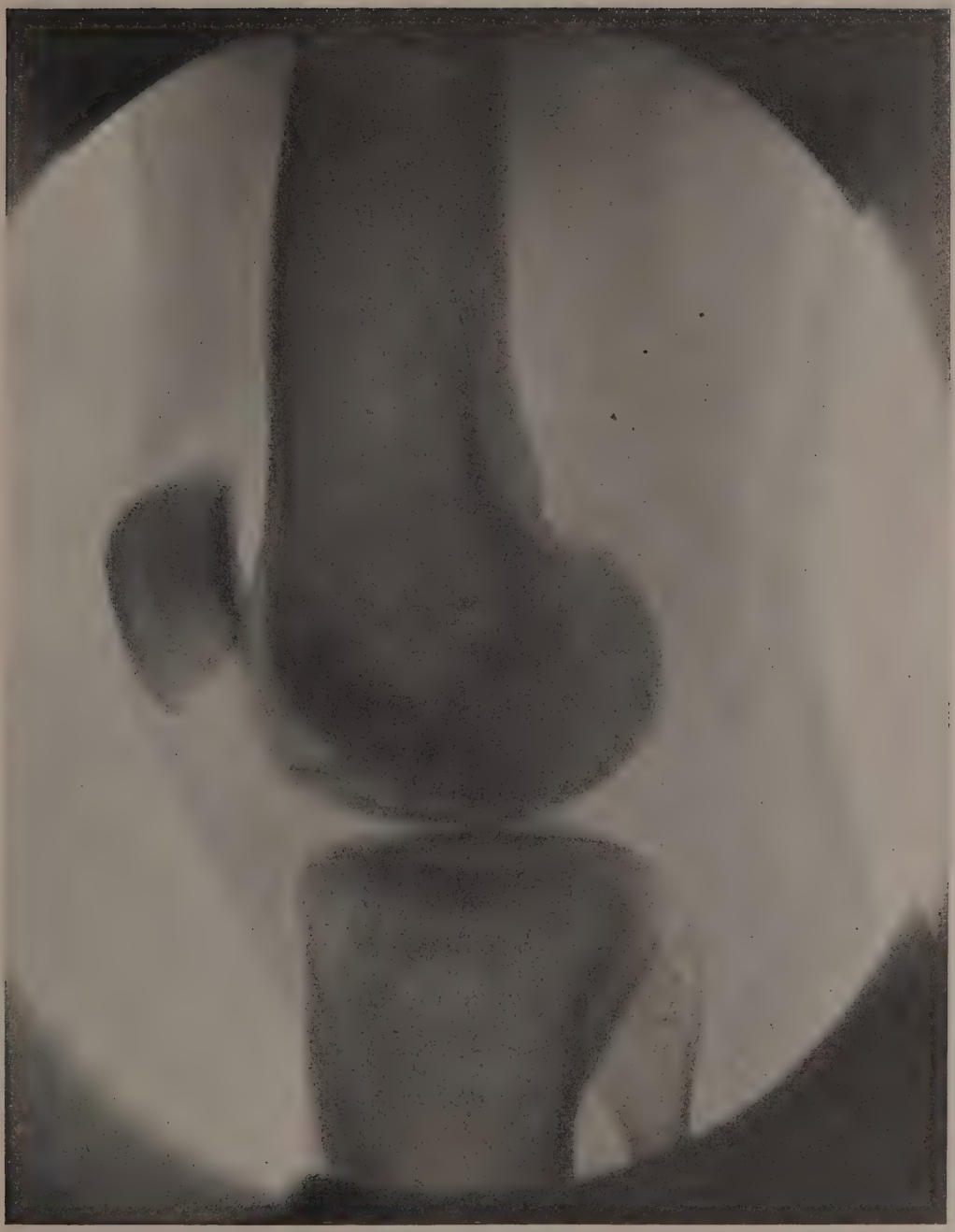

Dasselbe Knie in voller Streckstellung.
Medio-laterale Aufnahme. Annähernd $^4/_5$ der natürlichen Größe.

Dasselbe Knie in mittlerer Beugestellung.
Medio-laterale Aufnahme. Annähernd $^4/_5$ der natürlichen Größe.

Dasselbe Knie in extremer Beugestellung.
Medio-laterale Aufnahme. Annähernd $^4/_5$ der natürlichen Größe.

MYOLOGIA.

DIE MUSKELLEHRE.

ALLGEMEINE VERHÄLTNISSE

DER MUSKELN.

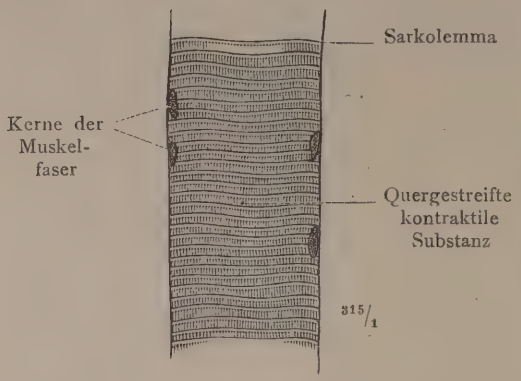

Fig. 490. Ein Stück einer isolierten quergestreiften Muskelfaser.

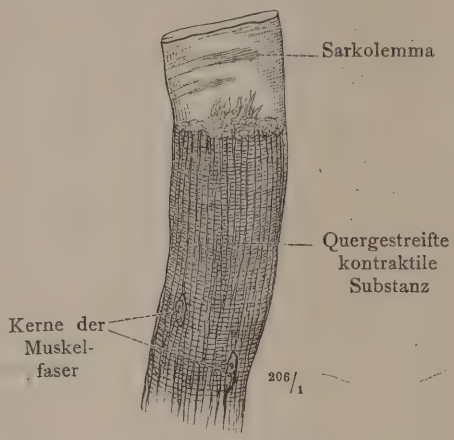

Fig. 491. Ein Stück einer isolierten quergestreiften Muskelfaser, deren Sarkolemma eine Strecke weit entleert ist.

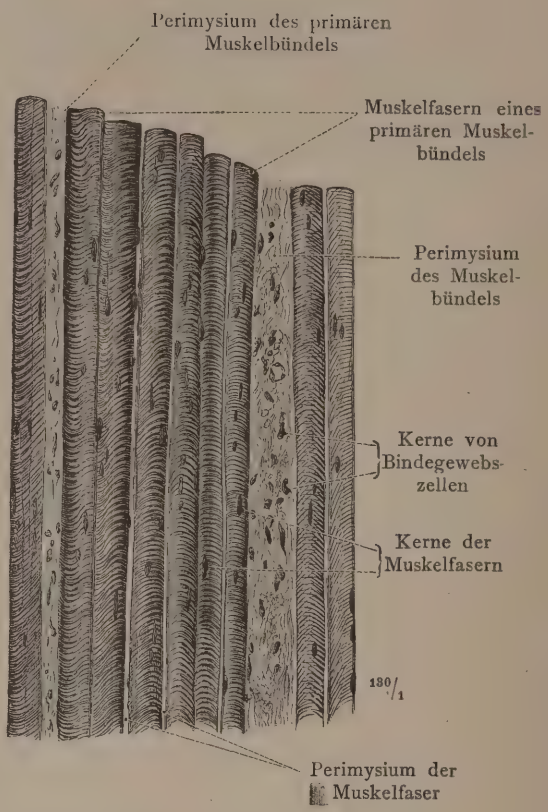

Fig. 492. Ein Muskelfaserbündel aus einem Längsschnitt durch den M. sartorius des Menschen nach Härtung desselben in Pikrinsäure.

Fig. 493. Ein Muskelfaserbündel im Querschnitt. Ein Teil der Muskelfasern ist herausgefallen. In den Perimysien der Muskelfasern sieht man allenthalben die Querschnitte von kapillaren Blutgefäßen. — Aus einem Querschnitte durch den M. sartorius des Menschen nach Härtung desselben in Pikrinsäure und Alkohol.

Elementarteile und Aufbau des Muskels.

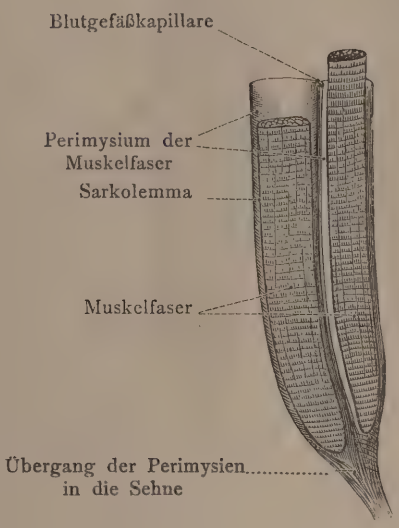

Fig. 494. Schematische Darstellung des Verhältnisses der Muskelfasern zu ihrem Perimysium.

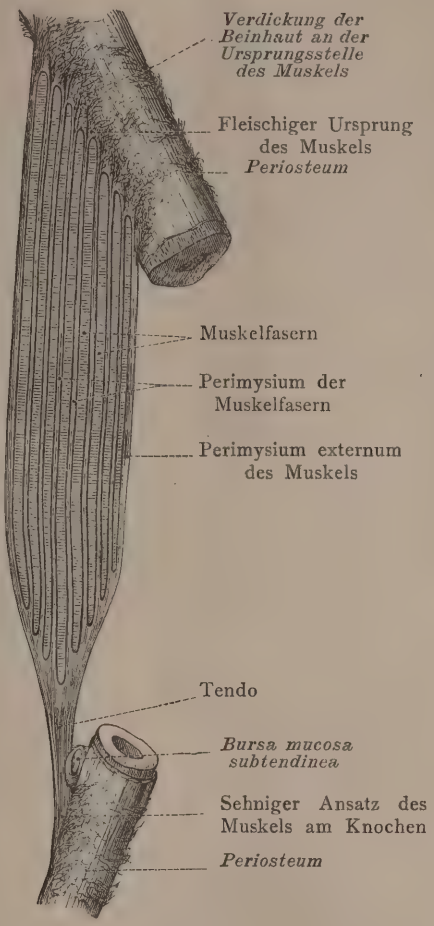

Fig. 495. Schematische Darstellung der Beziehungen der Perimysien zu Ursprung und Ansatz des Muskels, beziehungsweise zur Sehne.

Fig. 496. Querschnitt durch den M. sartorius eines neugeborenen Kindes. Primäre und sekundäre Muskelfaserbündel.

Aufbau des Muskels.



Fig. 497. M. fusiformis, spindelförmiger Muskel.

Fig. 498. M. unipennatus, einfach gefiederter Muskel.

Fig. 499. M. bipennatus, doppelt gefiederter Muskel.



Fig. 500. M. biceps, zweiköpfiger Muskel.

Fig. 501. Breiter Muskel.

Fig. 502. Riemenförmiger Muskel.

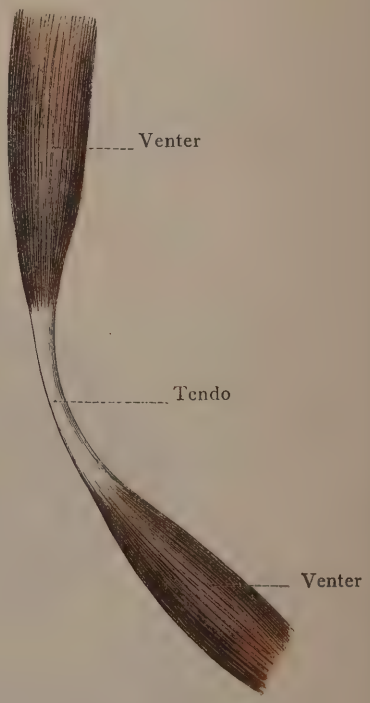

Fig. 503. M. biventer, zweibäuchiger Muskel.

Die wichtigsten Formen der Muskeln.

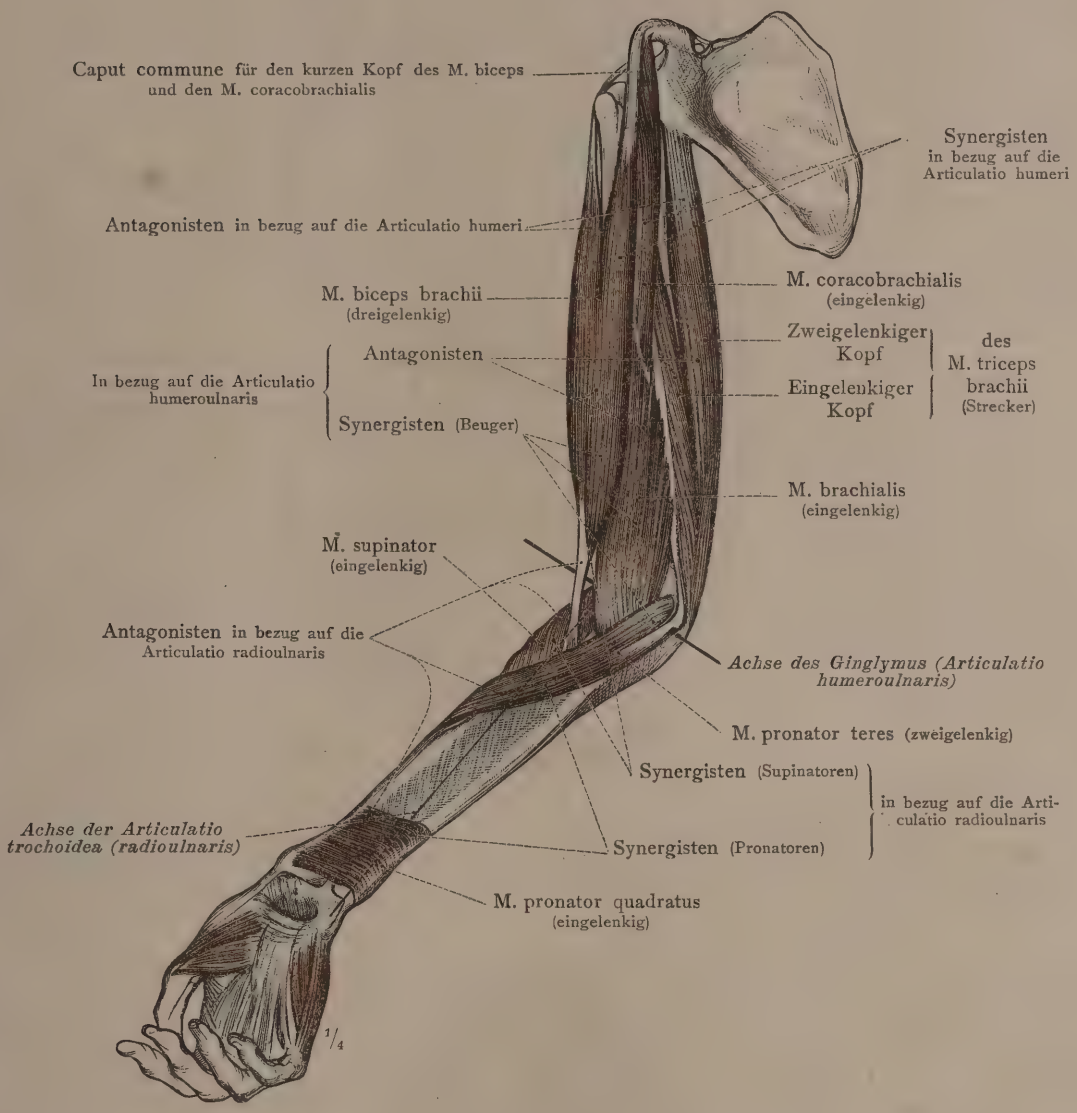

Fig. 504. Die Muskeln des Oberarms und die Drehmuskeln des Unterarms als Beispiele für die Beziehungen verschiedener Muskeln zu einem oder zu mehreren Gelenken (eingelenkige, zwei- und mehrgelenkige Muskeln), sowie für das Zusammen- oder Entgegenwirken der Muskeln in bezug auf ein bestimmtes Gelenk (Synergisten und Antagonisten).

Beziehungen der Muskeln zu den Gelenken.

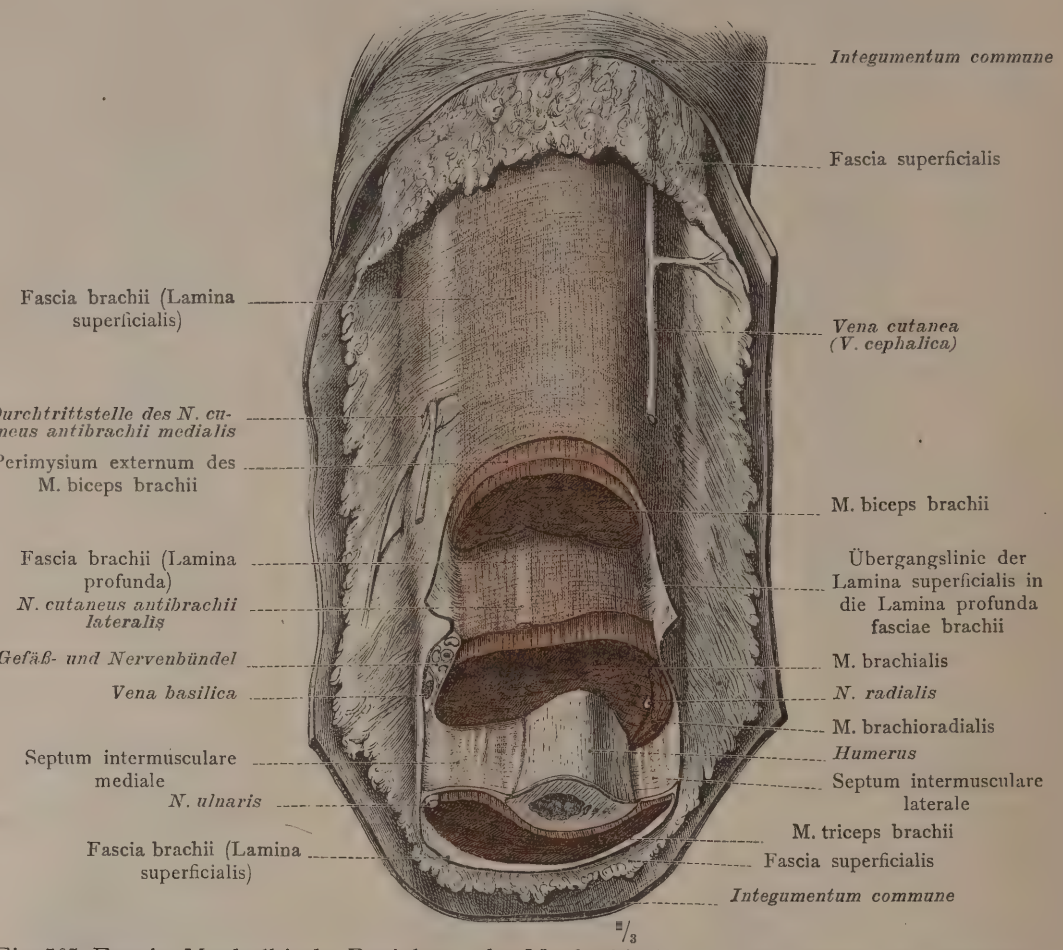

Fig. 505. Fascia, Muskelbinde. Beziehung der Muskelbinde zur Gruppierung der Muskeln und zum Knochen. Septum intermusculare. Fascia superficialis.
(Fascia brachii von rechts. Die einzelnen Muskeln sind samt der Muskelbinde im unteren Dritteil des Oberarms stufenweise quer durchschnitten. Ansicht von vorn.)

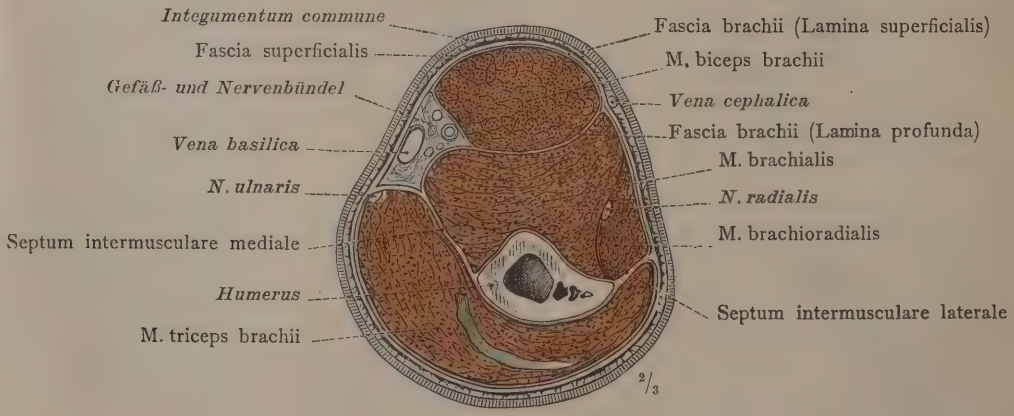

Fig. 506. Die Gruppierung der Muskeln am Oberarm und ihr Verhältnis zur Muskelbinde. (Querdurchschnitt durch den rechten Oberarm, nahe dem unteren Ende desselben; proximale Schnittfläche, Halbschematisch.)

MUSCULI TRUNCI.

DIE MUSKELN DES RUMPFES.

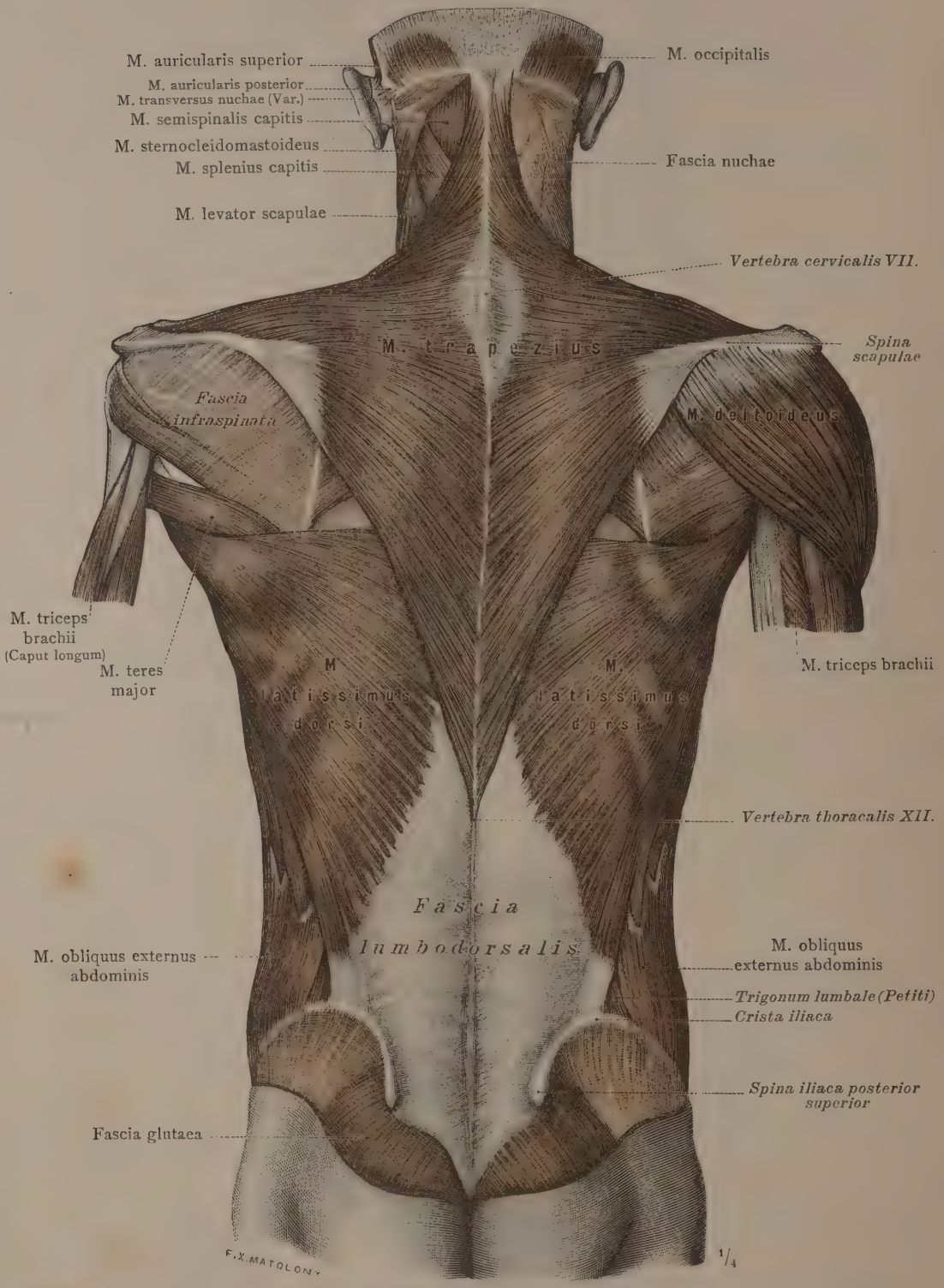

Fig. 507. Erste (oberflächliche) Schichte der Rückenmuskeln (breite Rückenmuskeln): M. trapezius, Kapuzenmuskel; M. latissimus dorsi, breitester Rückenmuskel. Fascia lumbodorsalis.

Musculi dorsi, Rückenmuskeln.

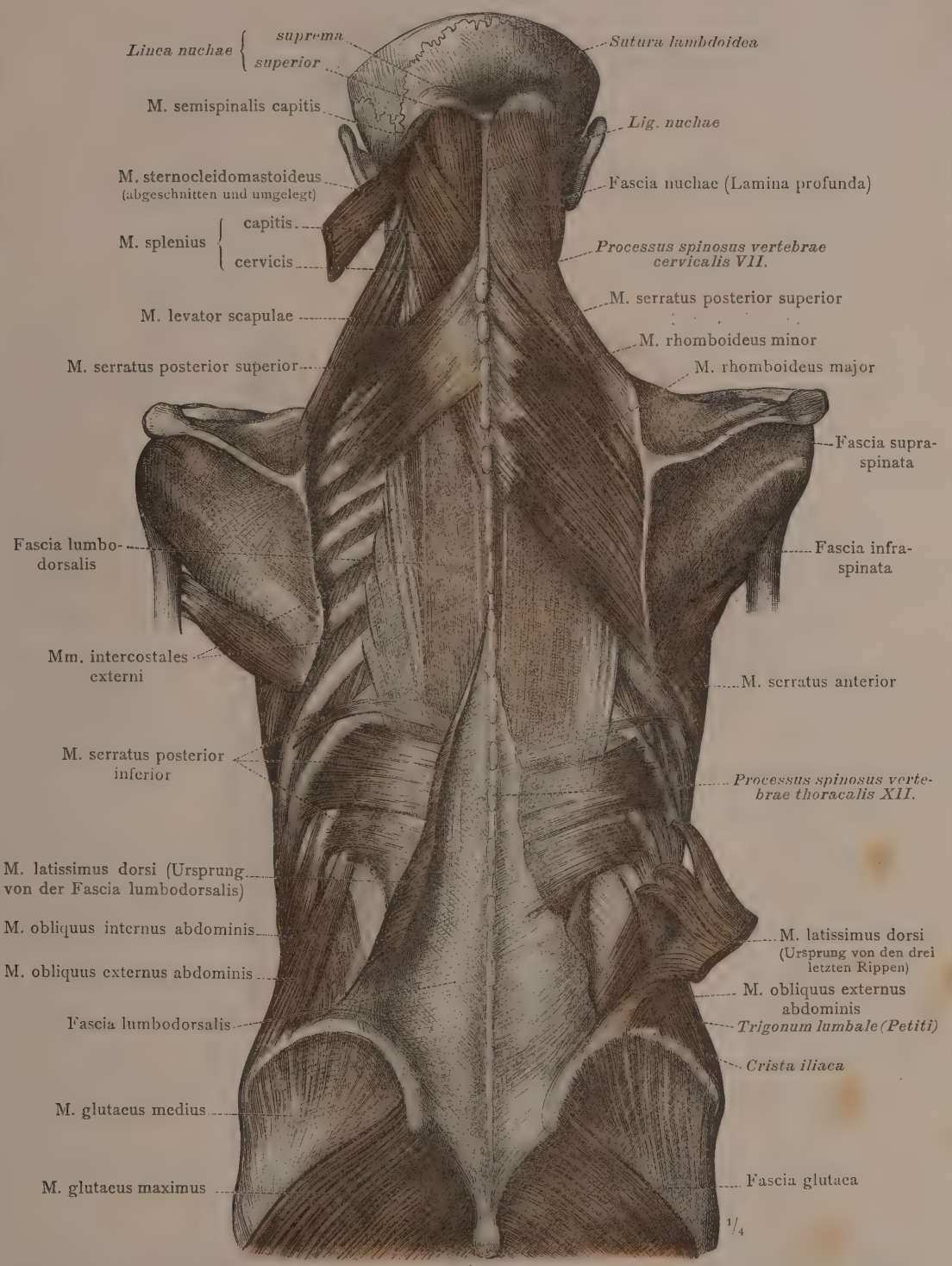

Fig. 508. Zweite Schichte der Rückenmuskeln (breite Rückenmuskeln), durch Abtragung des M. latissimus dorsi und des M. trapezius dargestellt; links sind überdies die Mm. rhomboidei, major und minor entfernt worden. Mm. rhomboidei, major und minor, die rautenförmigen Muskeln; Mm. serrati posteriores, superior und inferior, die hinteren Sägemuskeln; M. levator scapulae, der Aufheber des Schulterblattes. Fascia lumbodorsalis.

Musculi dorsi, Rückenmuskeln.

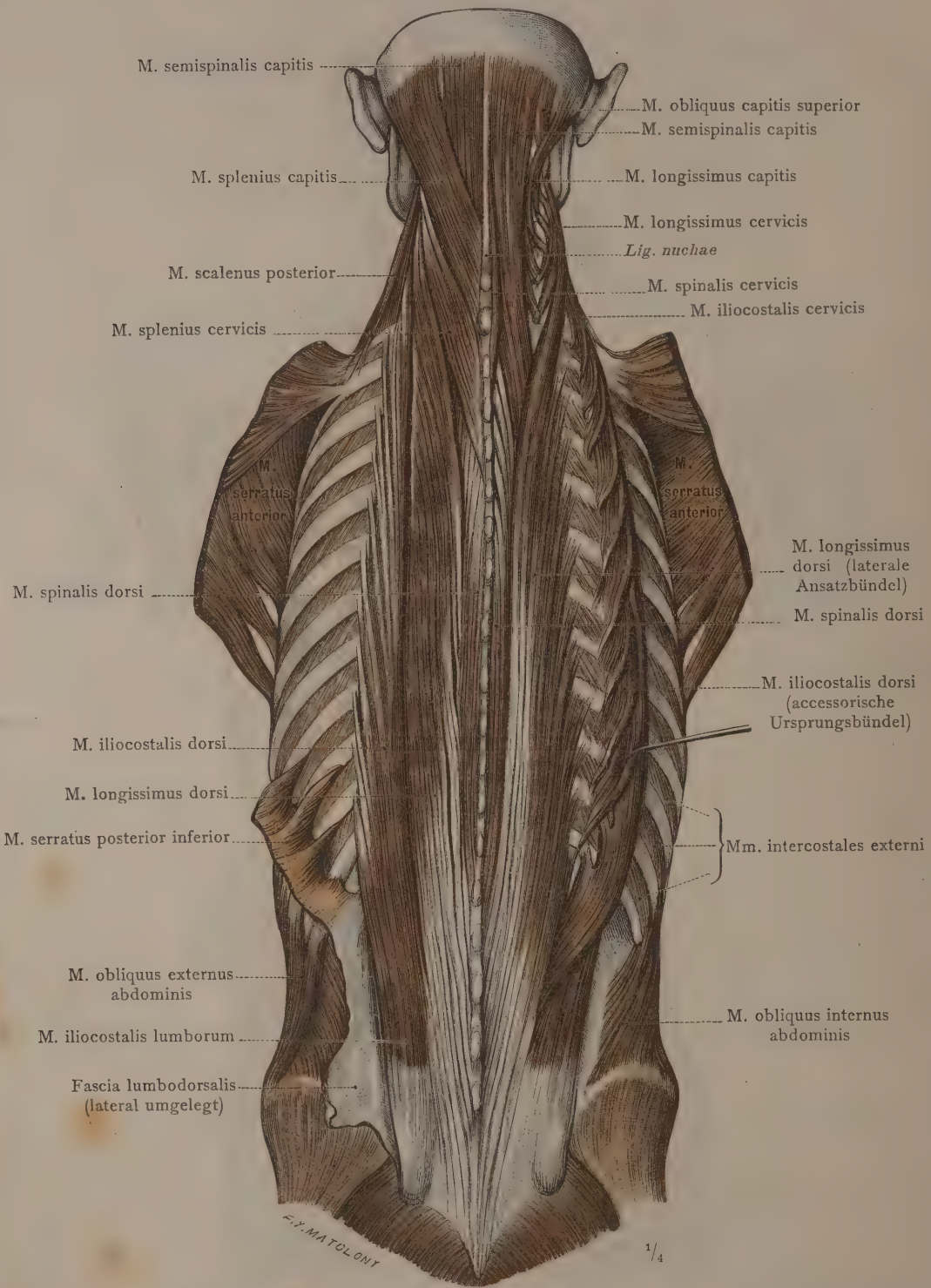

Fig. 509. Dritte Schichte der Rückenmuskeln (lange Rückenmuskeln), durch Abtragung der ersten und zweiten Schichte und der Fascia lumbodorsalis dargestellt; rechts ist der M. iliocostalis lateral abgezogen. M. sacrospinalis, der gemeinsame Rückgratstrecker mit seinen beiden Anteilen, dem M. iliocostalis, Darmbeinrippenmuskel, und dem M. longissimus, längster Rückenmuskel; M. spinalis, Dornmuskel; M. splenius, Bauschmuskel.

Musculi dorsi, Rückenmuskeln.

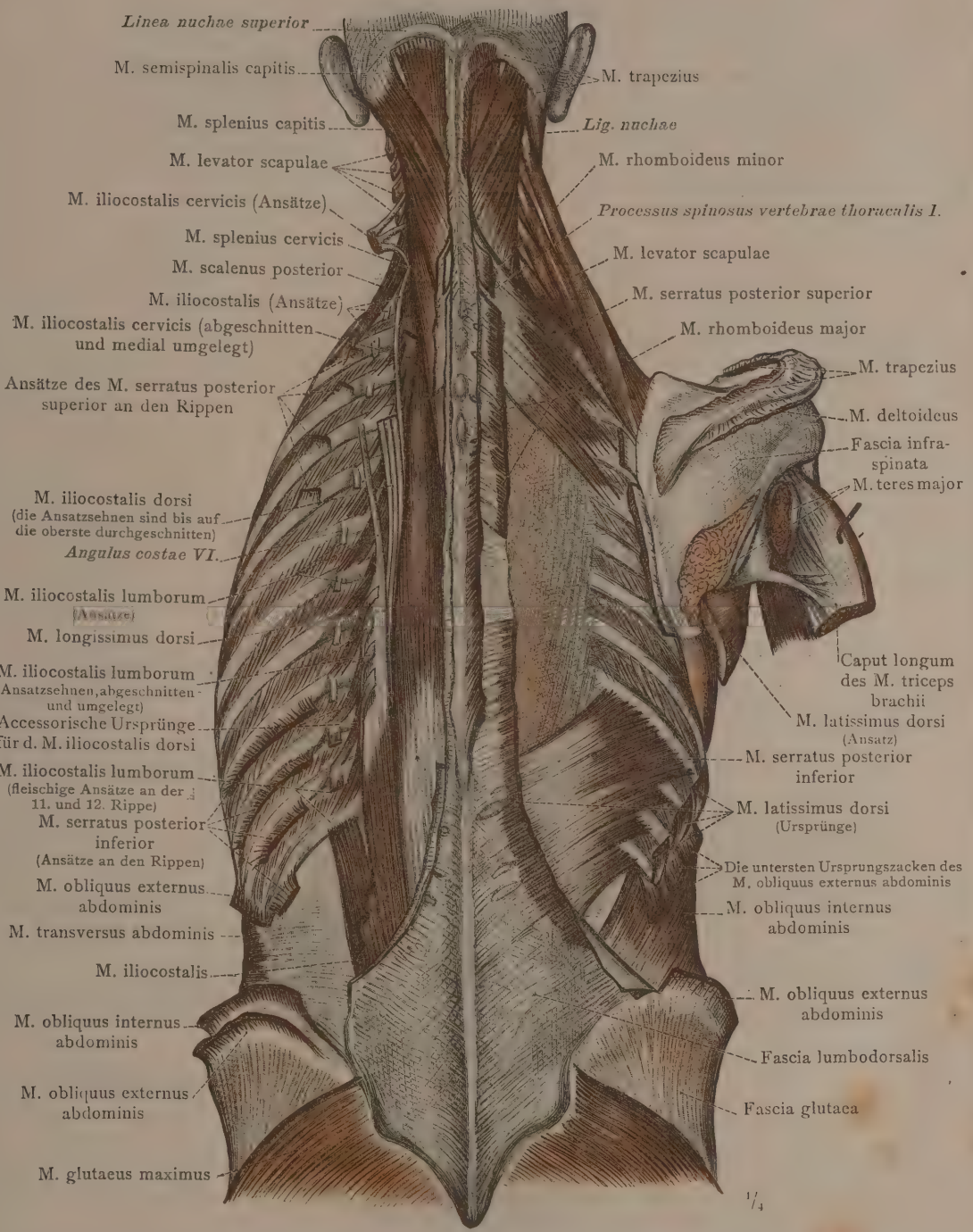

Fig. 510. Die drei Abschnitte des M. iliocostalis; die Ansätze und die accessorischen Ursprungsbündel desselben durch teilweise Abtragung des Muskels dargestellt. M. levator scapulae, M. splenius capitis und M. splenius cervicis. M. serratus posterior superior und M. serratus posterior inferior. Der letztere zeigt in diesem Falle hinsichtlich der Breite seiner Zacken wesentlich andere Verhältnisse, als in Fig. 508.

Musculi dorsi, Rückenmuskeln.

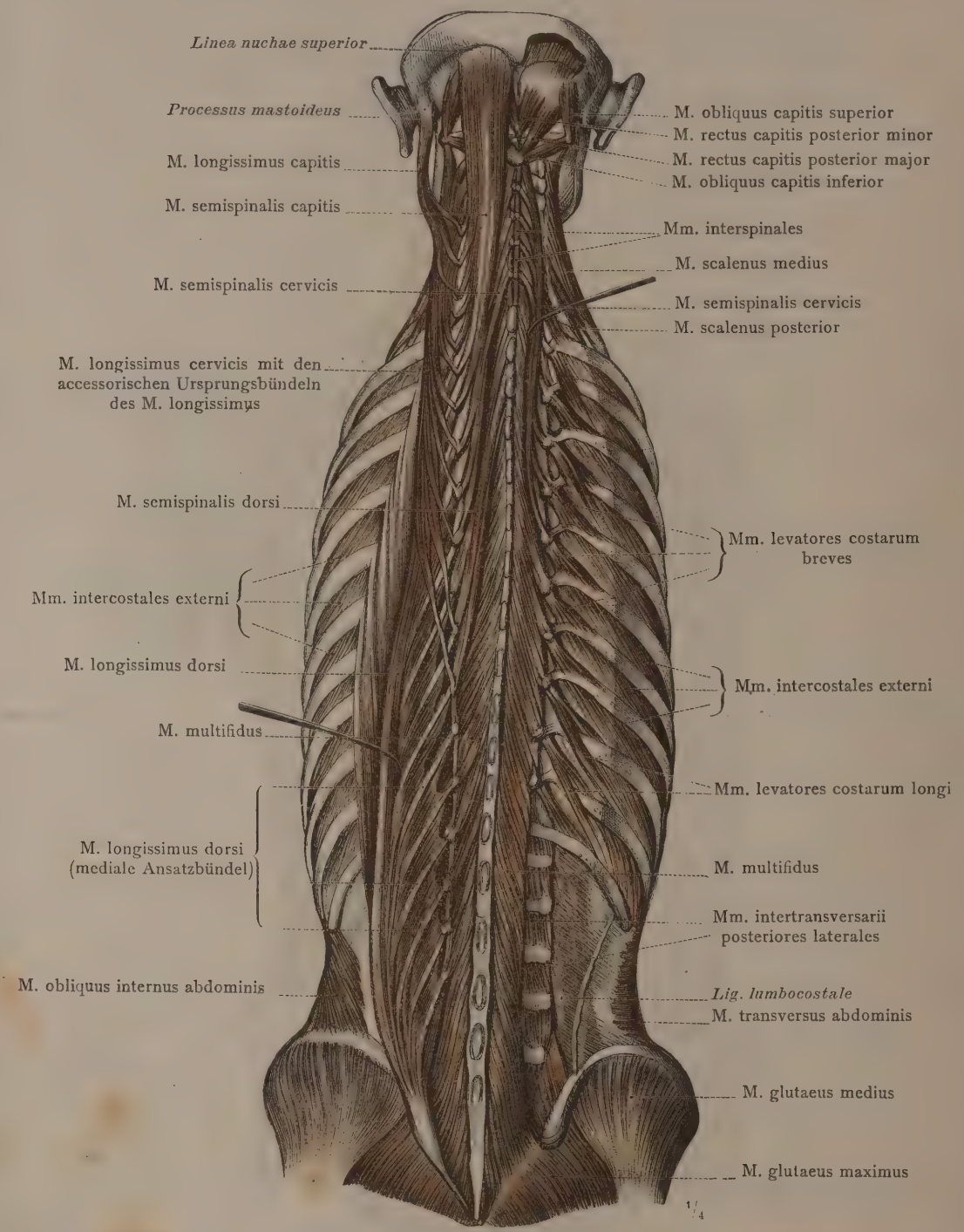

Fig. 511. Vierte Schichte der Rückenmuskeln (lange Rückenmuskeln). Links ist der M. longissimus lateral abgezogen, um seine accessorischen Ursprungsbündel und seine Ansatzzacken an den Querfortsätzen der Wirbel zur Ansicht zu bringen. Rechts ist der M. sacrospinalis ganz abgetragen; M. semispinalis, Halbdornmuskel; M. multifidus, vielgeteilter Rückenmuskel. Bezüglich der Ansätze des M. longissimus an den Lendenwirbeln, sowie an der 11. und 12. Rippe vergleiche man die Fig. 592.

Musculi dorsi, Rückenmuskeln.

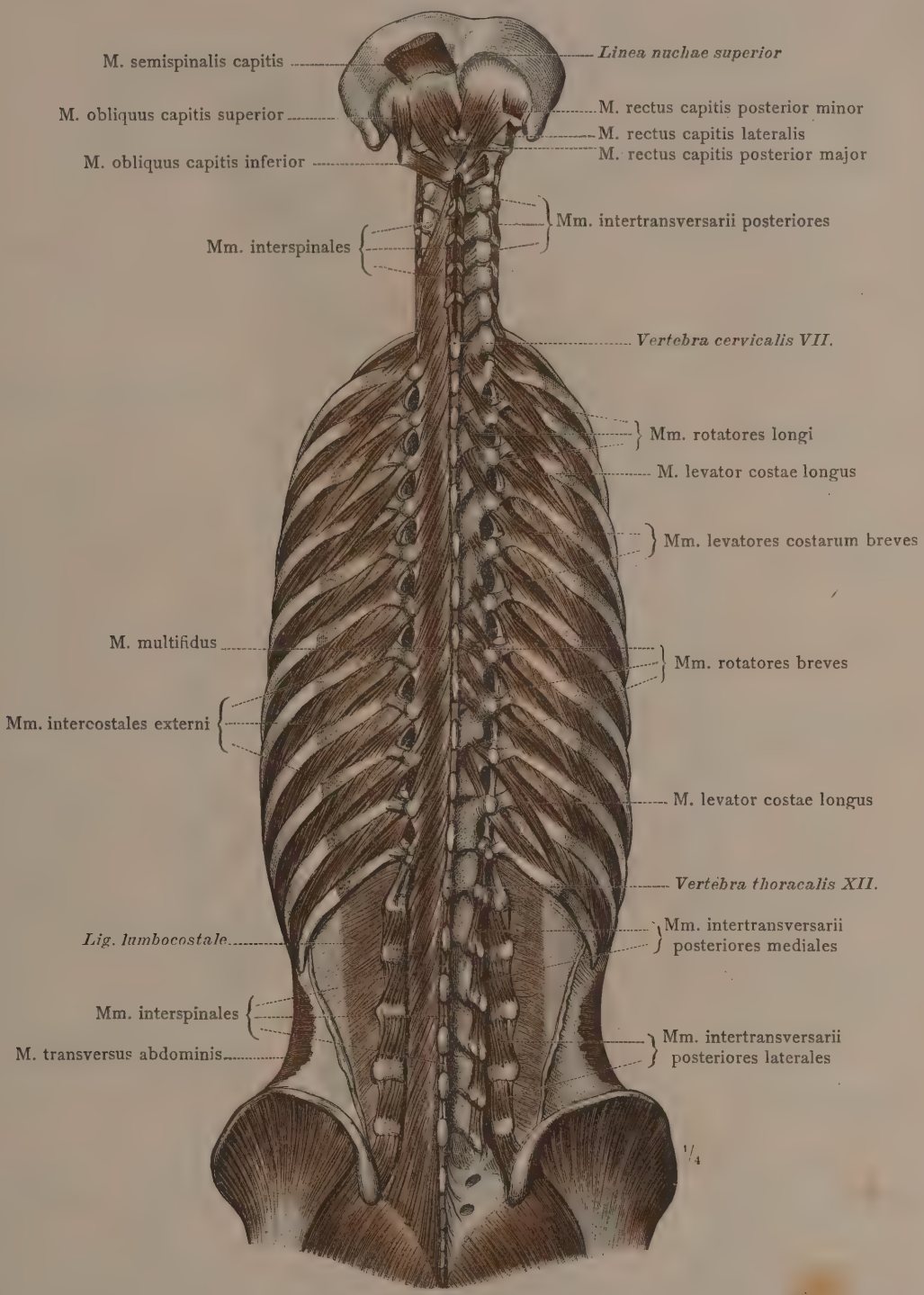

Fig. 512. Fünfte, tiefste Schichte der Rückenmuskeln (kurze Rückenmuskeln). Mm. rotatores, Drehmuskeln der Wirbel; Mm. interspinales, Zwischendornmuskeln; Mm. intertransversarii, Zwischenquerfortsatzmuskeln; Mm. levatores costarum, Rippenheber. Die kurzen Drehmuskeln des Kopfes.

Musculi dorsi, Rückenmuskeln.

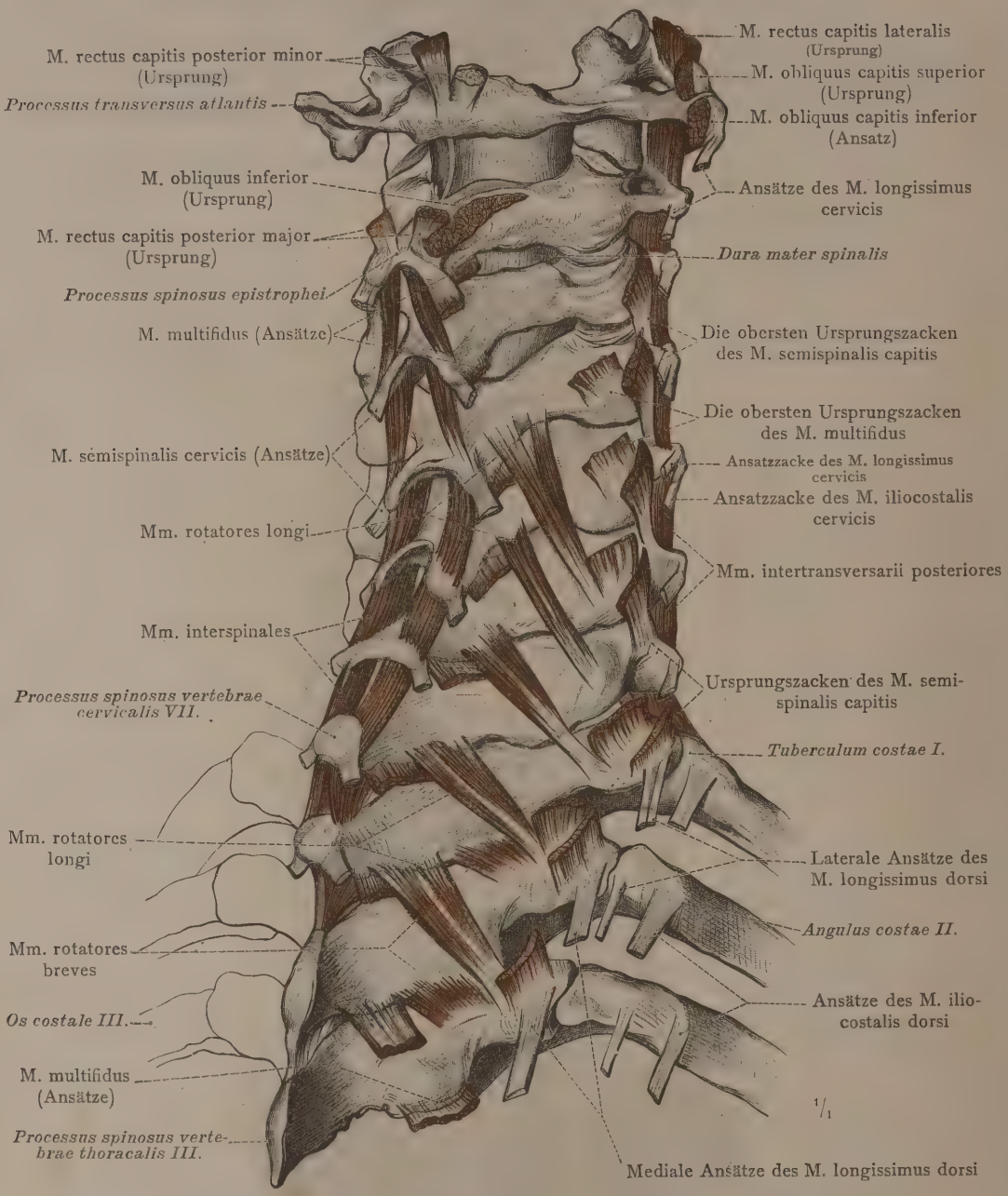

Fig. 513. Ursprünge und Ansätze der langen und kurzen Rückenmuskeln in der Hals- und oberen Brustgegend. Ursprungsstellen der hinteren kurzen Drehmuskeln des Kopfes. Mm. interspinales. Mm. intertransversarii posteriores. Mm. rotatores, longi und breves.

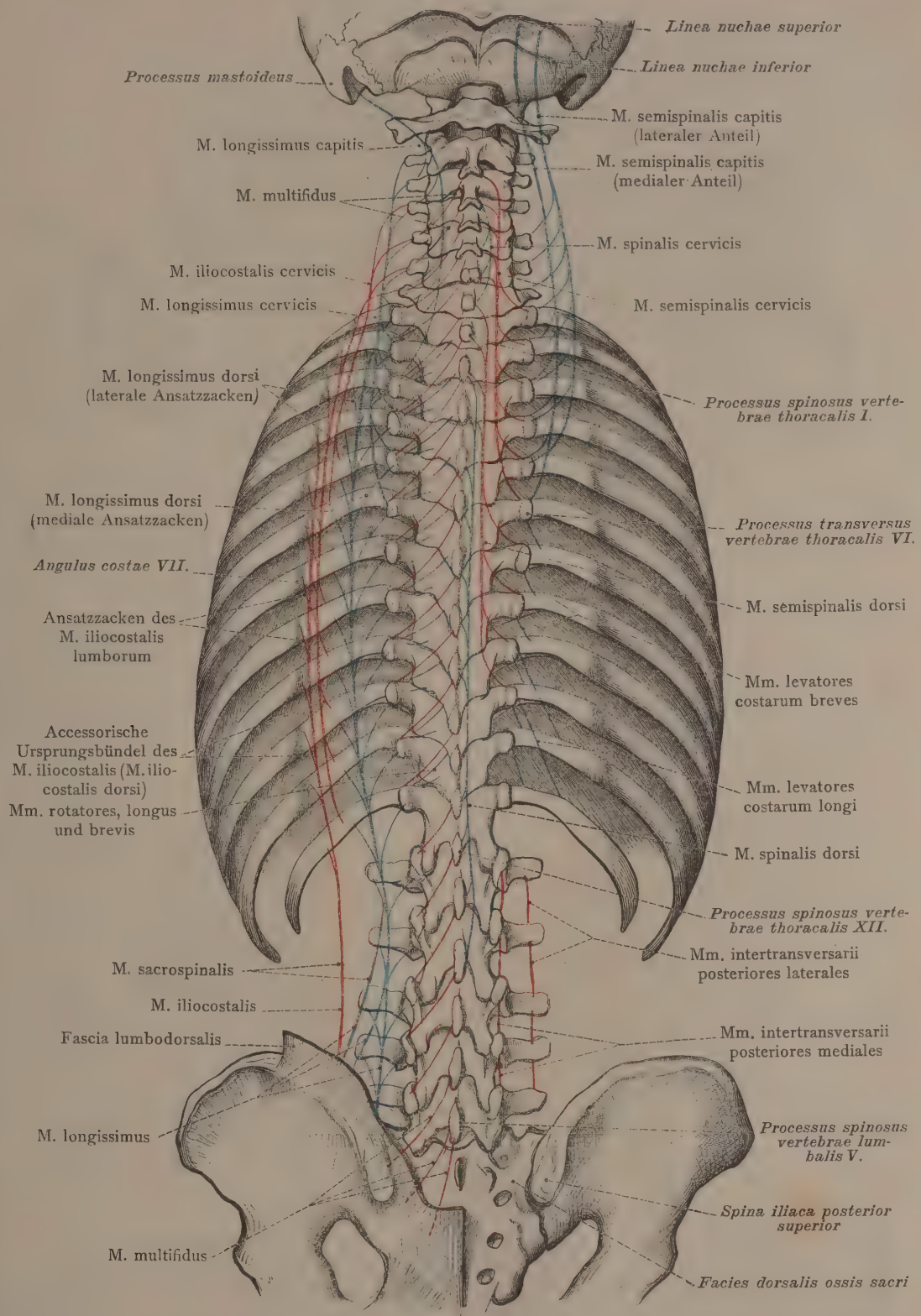

Fig. 514. Schema des Ursprunges und der Ansätze der langen und kurzen Rückenmuskeln.

Musculi dorsi, Rückenmuskeln.

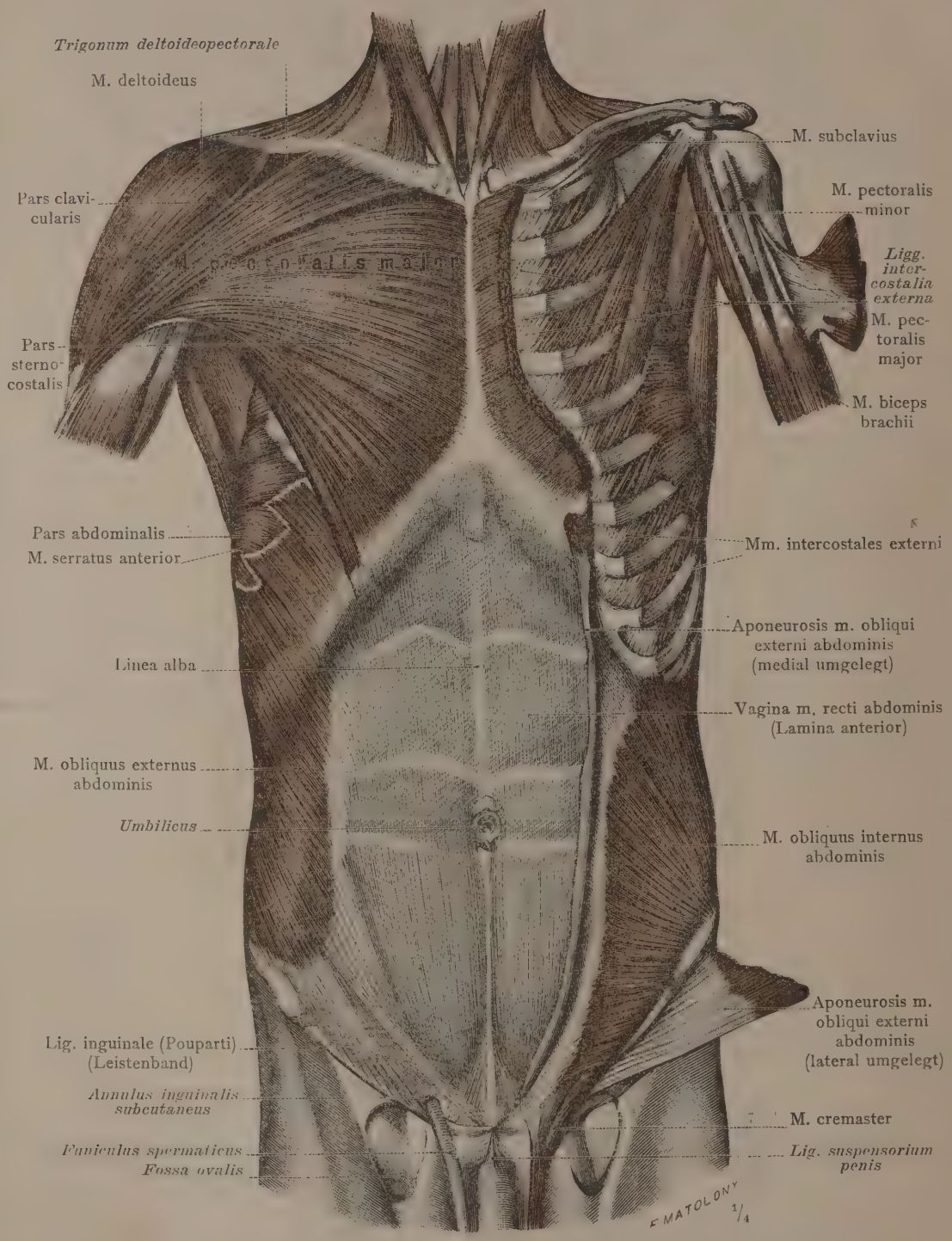

Fig. 515. Von den Brust- und Bauchmuskeln ist auf der rechten Körperseite die oberflächliche, auf der linken die nächst tiefere Schichte dargestellt. Mm. pectorales, major und minor, der große und der kleine Brustmuskel; M. subclavius, Unterschlüsselbeinmuskel; Mm. obliqui, externus und internus abdominis, der äußere und innere schiefe Bauchmuskel.

Musculi thoracis et abdominis, Brust- und Bauchmuskeln.

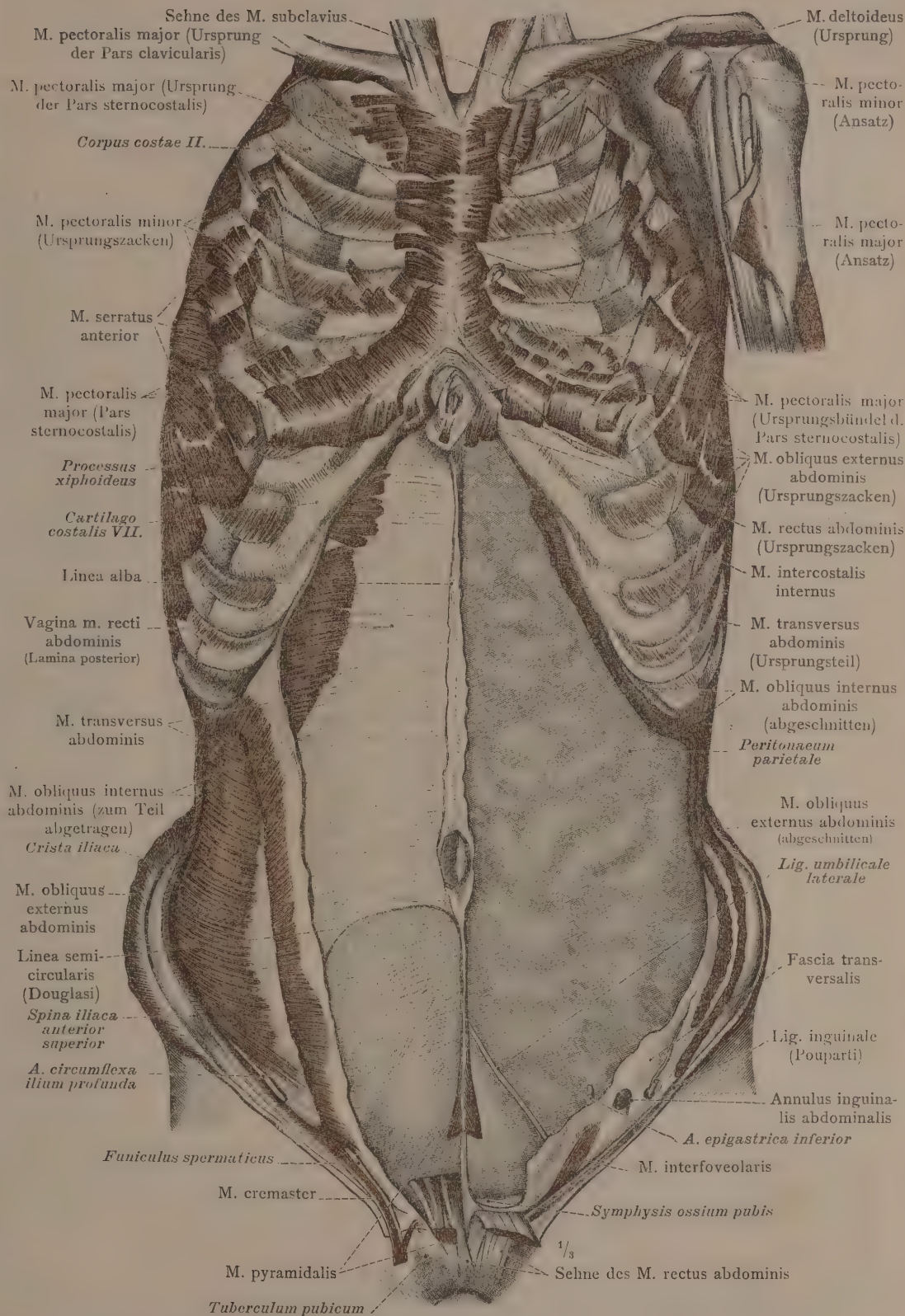

Fig. 516. Ursprungs- und Ansatzverhältnisse der Brust- und Bauchmuskeln.

Musculi thoracis et abdominis, Brust- und Bauchmuskeln.

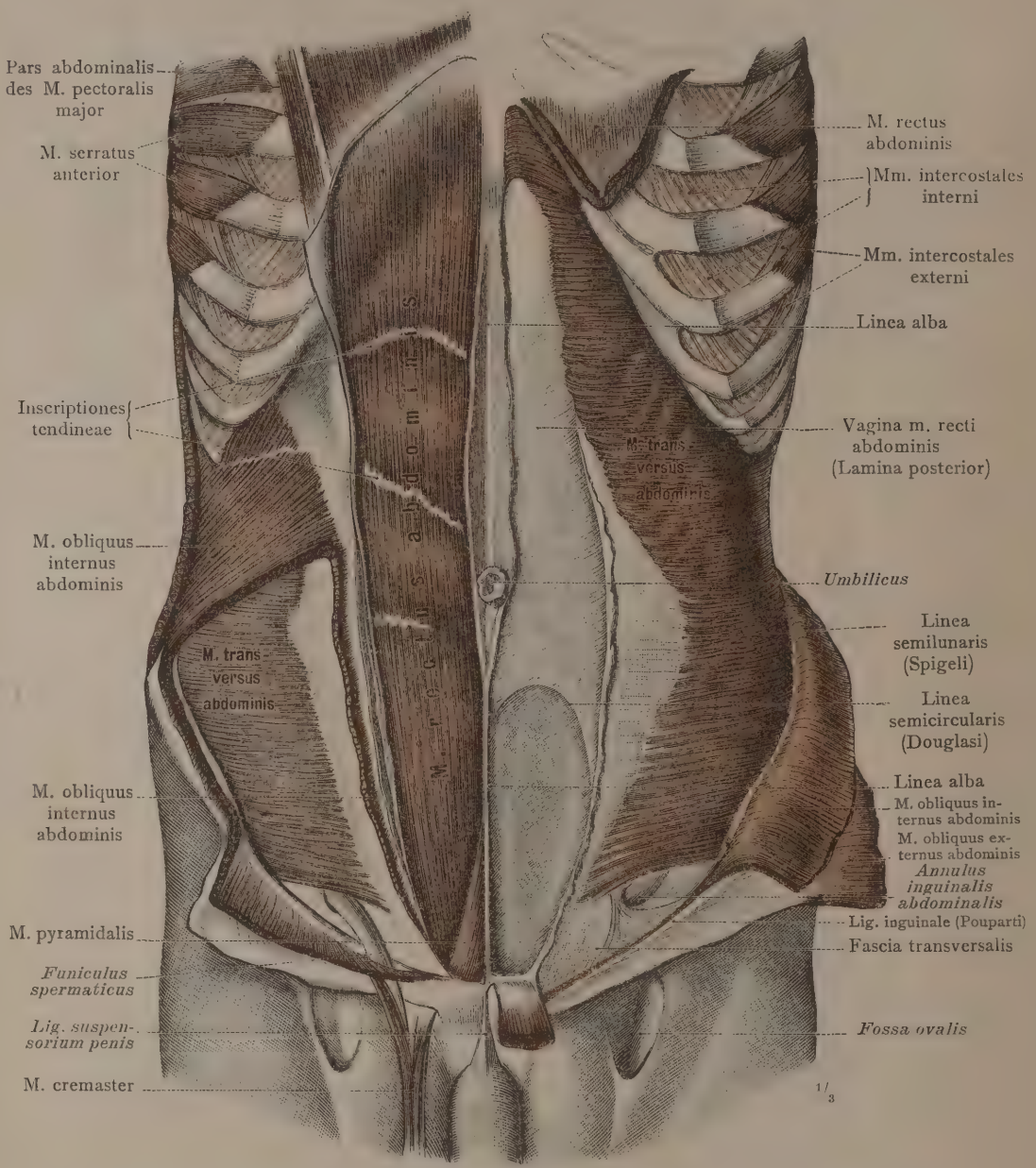

Fig. 517. Die Schichtenfolge der Bauchmuskeln, durch teilweise Abtragung der oberflächlichen Schichten dargestellt. Durch Entfernung des M. rectus der linken Körperseite ist das hintere Blatt der Vagina m. recti abdominis zur Ansicht gebracht. M. rectus abdominis, der gerade Bauchmuskel; M. transversus, der quere Bauchmuskel; M. pyramidalis, der pyramidenförmige Muskel.

Musculi abdominis, Bauchmuskeln.

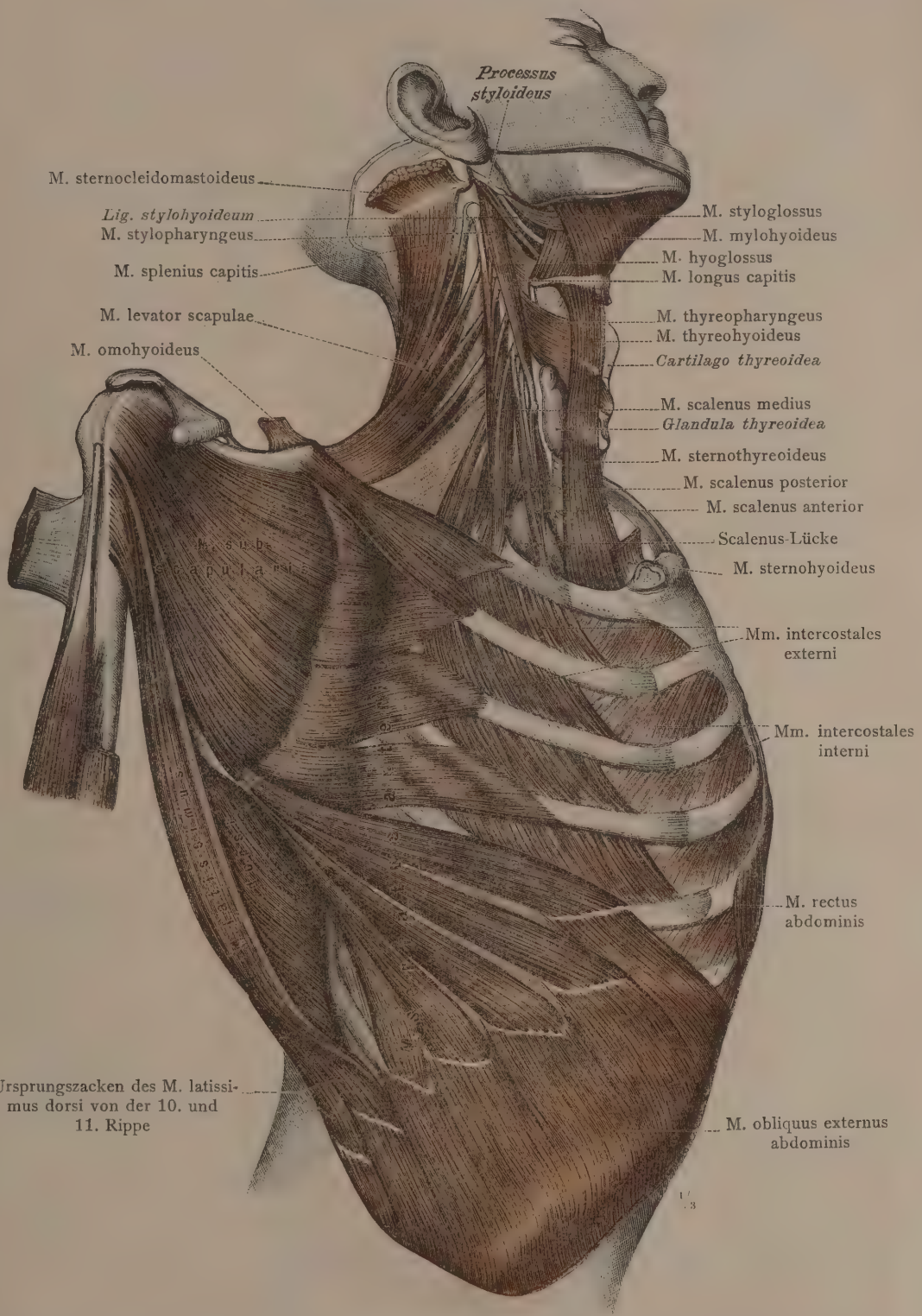

Fig. 518. M. serratus anterior, der vordere Sägemuskel, von der rechten Seite dargestellt. M. latissimus dorsi und M. subscapularis. Die Mm. scaleni mit der Scalenus-Lücke. M. levator scapulae, der Aufheber des Schulterblattes.

Musculi thoracis, Brustmuskeln.

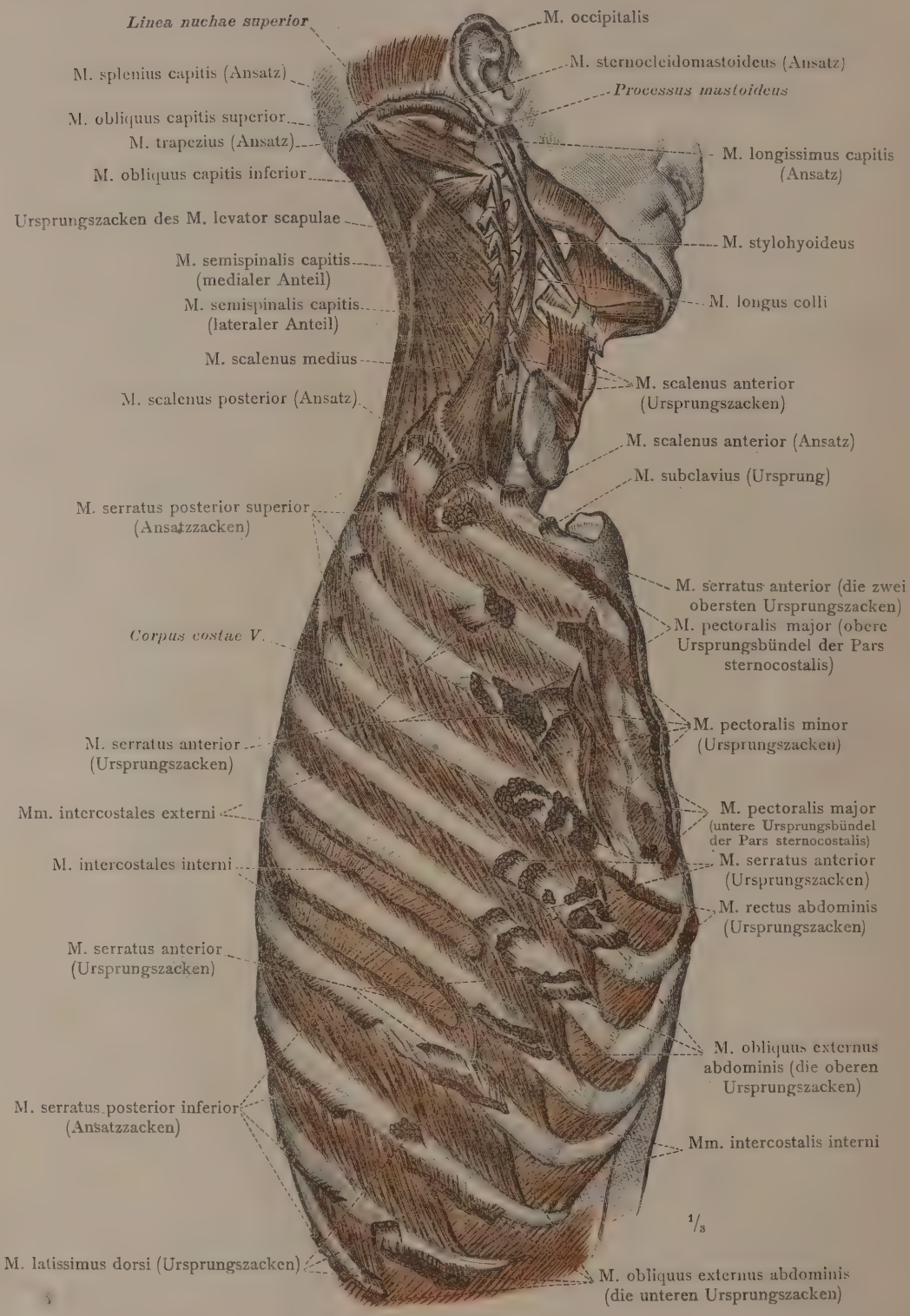

Fig. 519. Ursprungs- und Ansatzverhältnisse der Muskeln an der vorderen und seitlichen Brustwand. Ansicht der rechten Seite.

Musculi thoracis et abdominis, Brust- und Bauchmuskeln.

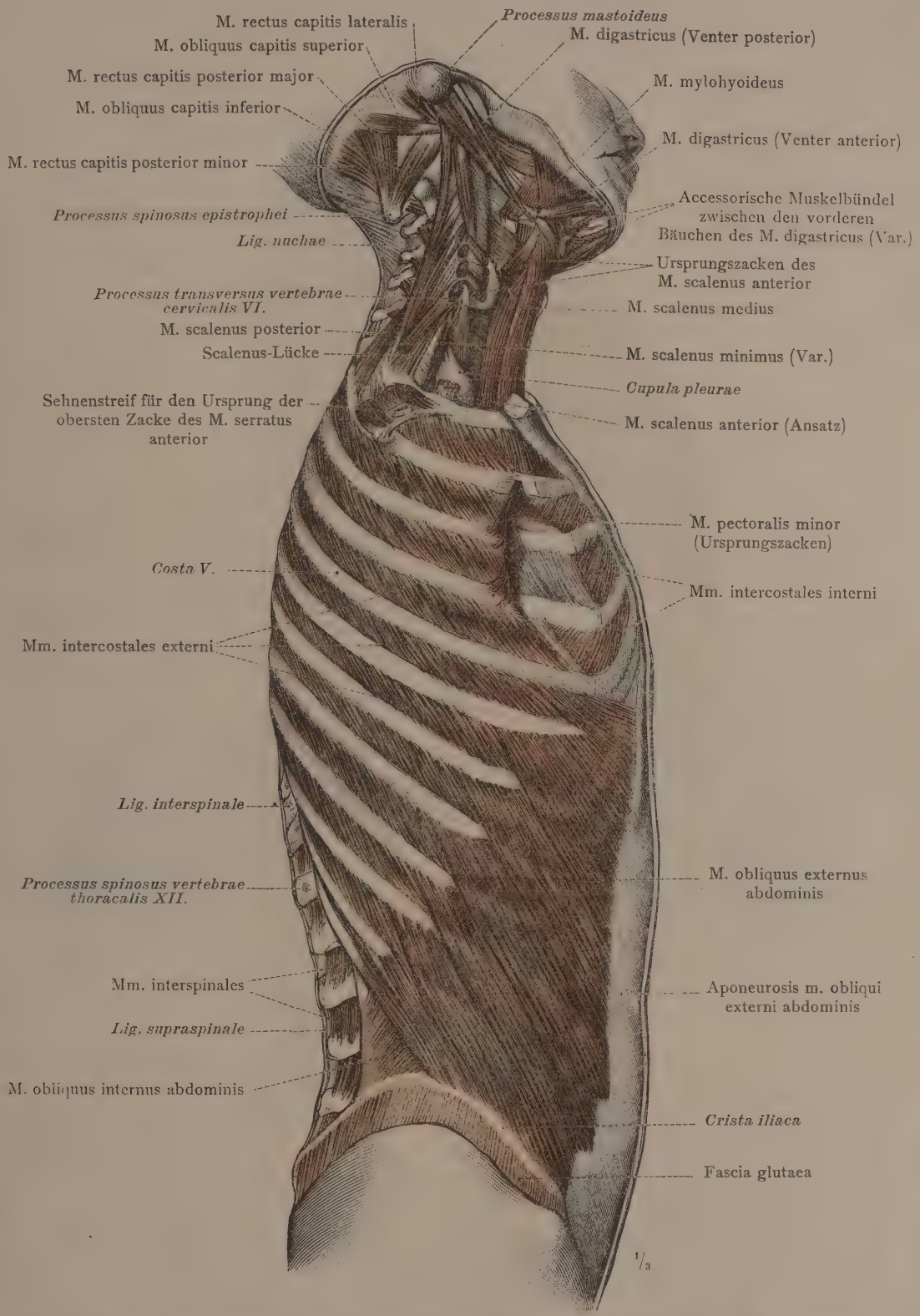

Fig. 520. Mm. intercostales externi, äußere Zwischenrippenmuskeln; M. obliquus externus abdominis, äußerer schiefer Bauchmuskel; Mm. scaleni; der anomale M. scalenus minimus.

Musculi thoracis et abdominis, Brust- und Bauchmuskeln.

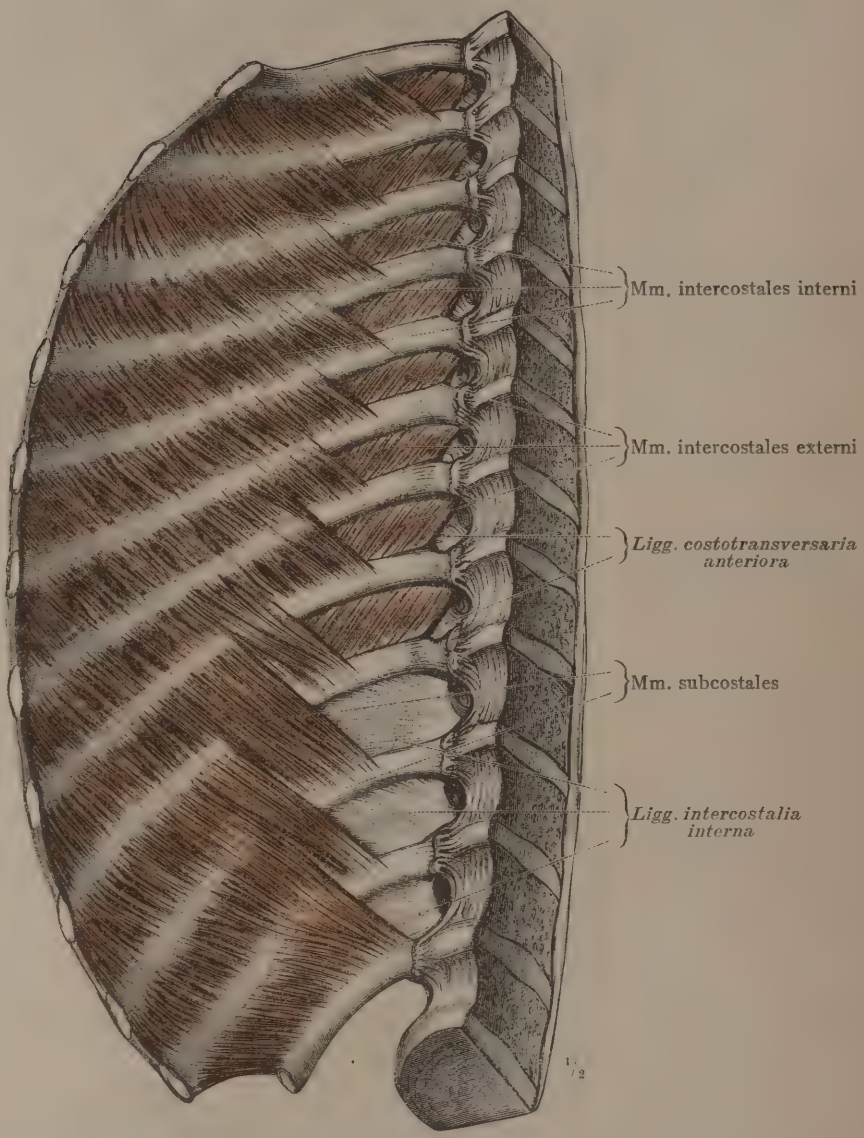

Fig. 521. Die Muskeln an der Innenfläche der seitlichen Brustwand, auf der rechten Körperseite nach Ablösung des Brustfelles dargestellt: Mm. intercostales interni, innere Zwischenrippenmuskeln; Mm. subcostales.

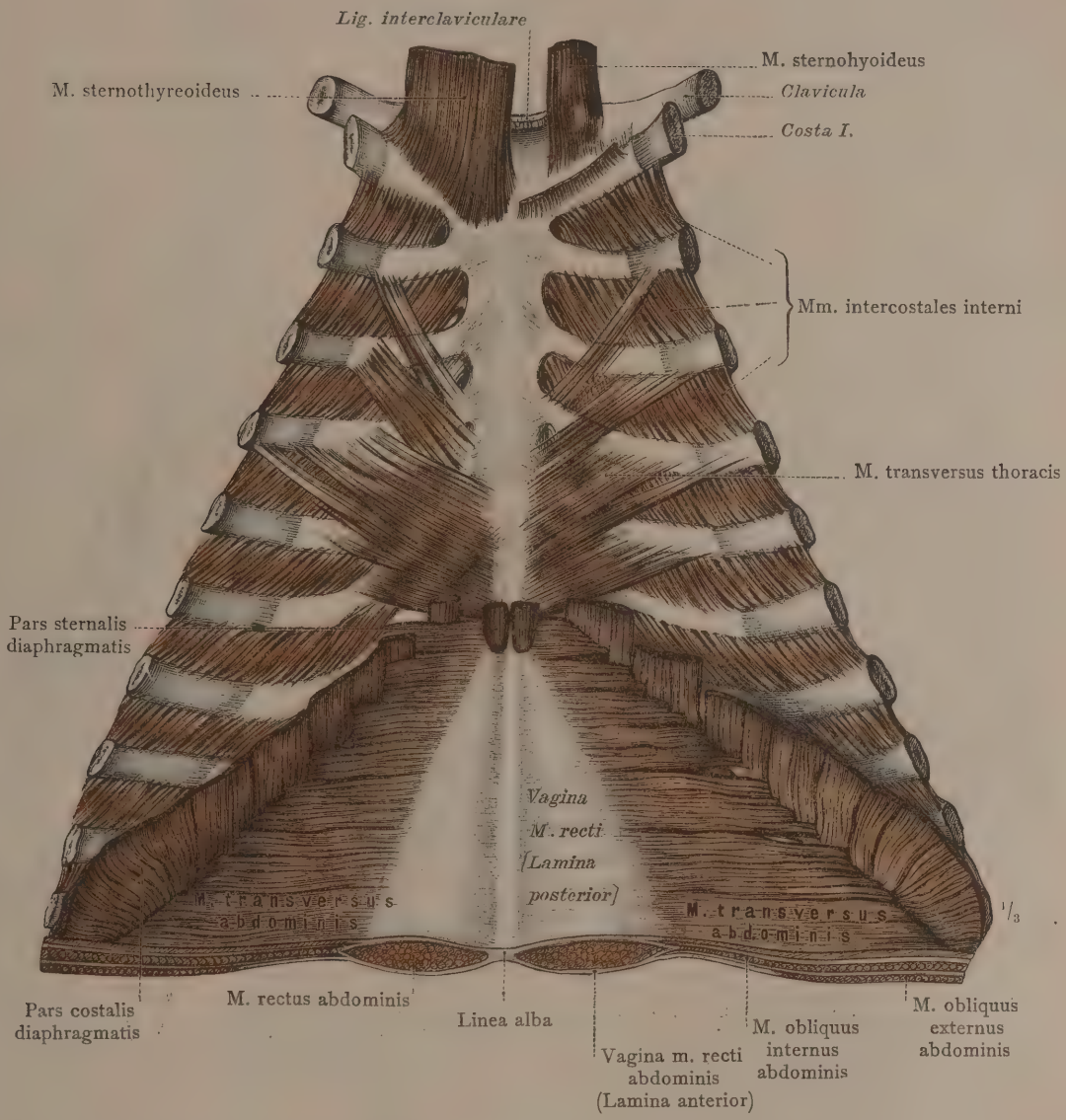

Fig. 522. Die Muskeln an der Innenfläche der vorderen Brustwand. Die Ursprungszacken des Zwerchfelles an den Rippenknorpeln und an dem Schwertfortsatz des Brustbeins sind erhalten worden, um die Beziehungen derselben zu den Ursprungszacken des M. transversus abdominis zu zeigen. Die vordere Bauchwand ist in der Höhe des vorderen Endes der 10. Rippe horizontal durchgeschnitten, um das Verhältnis der Aponeurosen der breiten Bauchmuskeln zur Scheide des geraden Bauchmuskels, Vagina m. recti abdominis, und die beiden Blätter dieser letzteren zur Ansicht zu bringen. M. transversus thoracis, der quere Brustmuskel. Die Ansätze der Mm. sternohyoideus und sternothyreoideus.

Musculi thoracis et abdominis, Brust- und Bauchmuskeln.

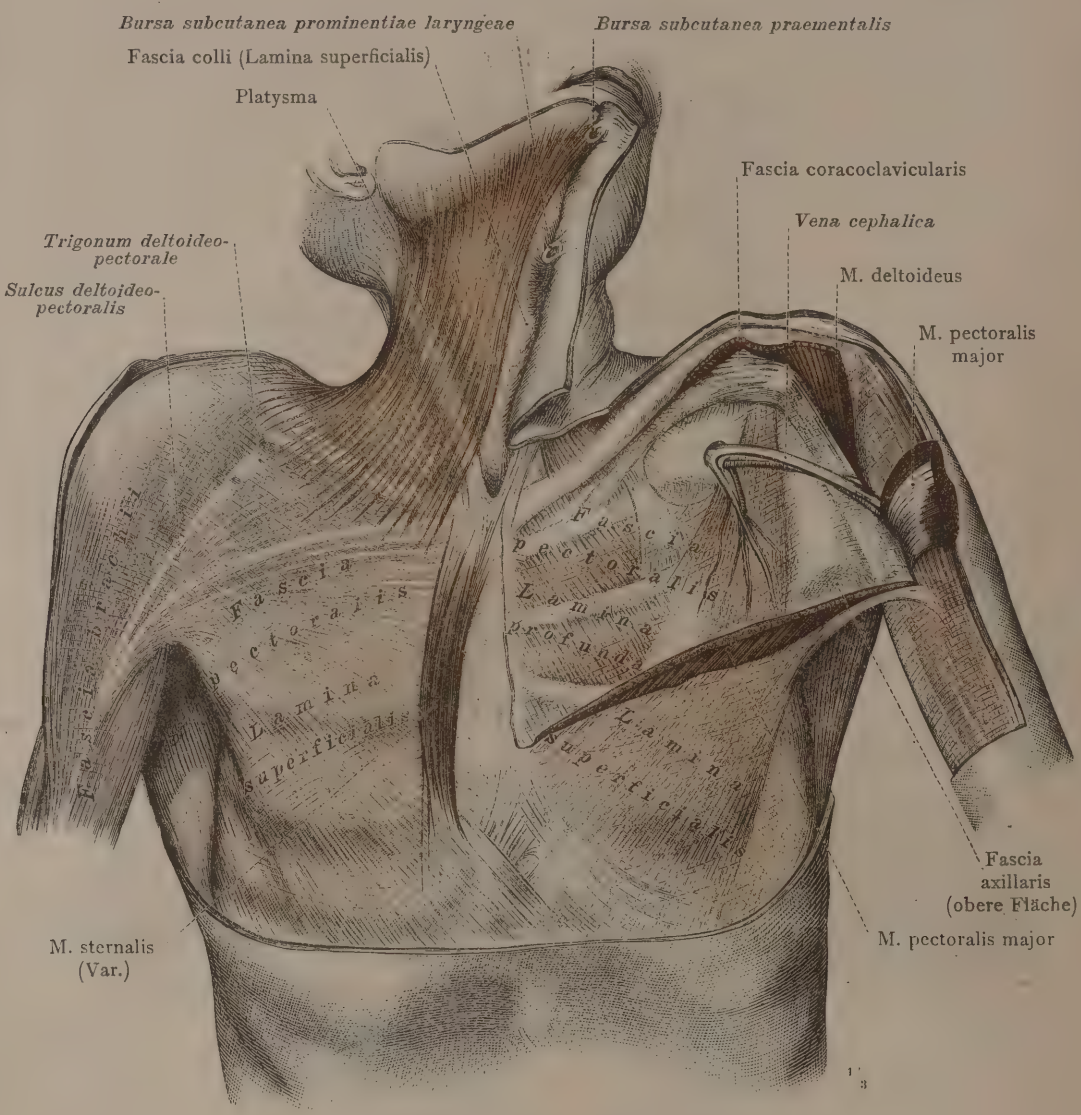

Fig. 523. Die Muskelbinde der vorderen Brustwand, Fascia pectoralis, und ihr Zusammenhang mit den Fascien der benachbarten Körpergegenden. Der anomale M. sternalis. Auf der rechten Körperseite ist das oberflächliche Blatt der Fascia pectoralis und sein Übergang in die Fascia brachii durch Abtragung der Haut und der Fascia superficialis dargestellt; auf der linken Seite ist der größte Teil des M. pectoralis major abgetragen worden, um das tiefe Blatt der Fascia pectoralis mit dem besonderen Bestandteil desselben, der Fascia coracoclavicularis, und den Zusammenhang dieses Fascienblattes mit der Fascia axillaris darzustellen.

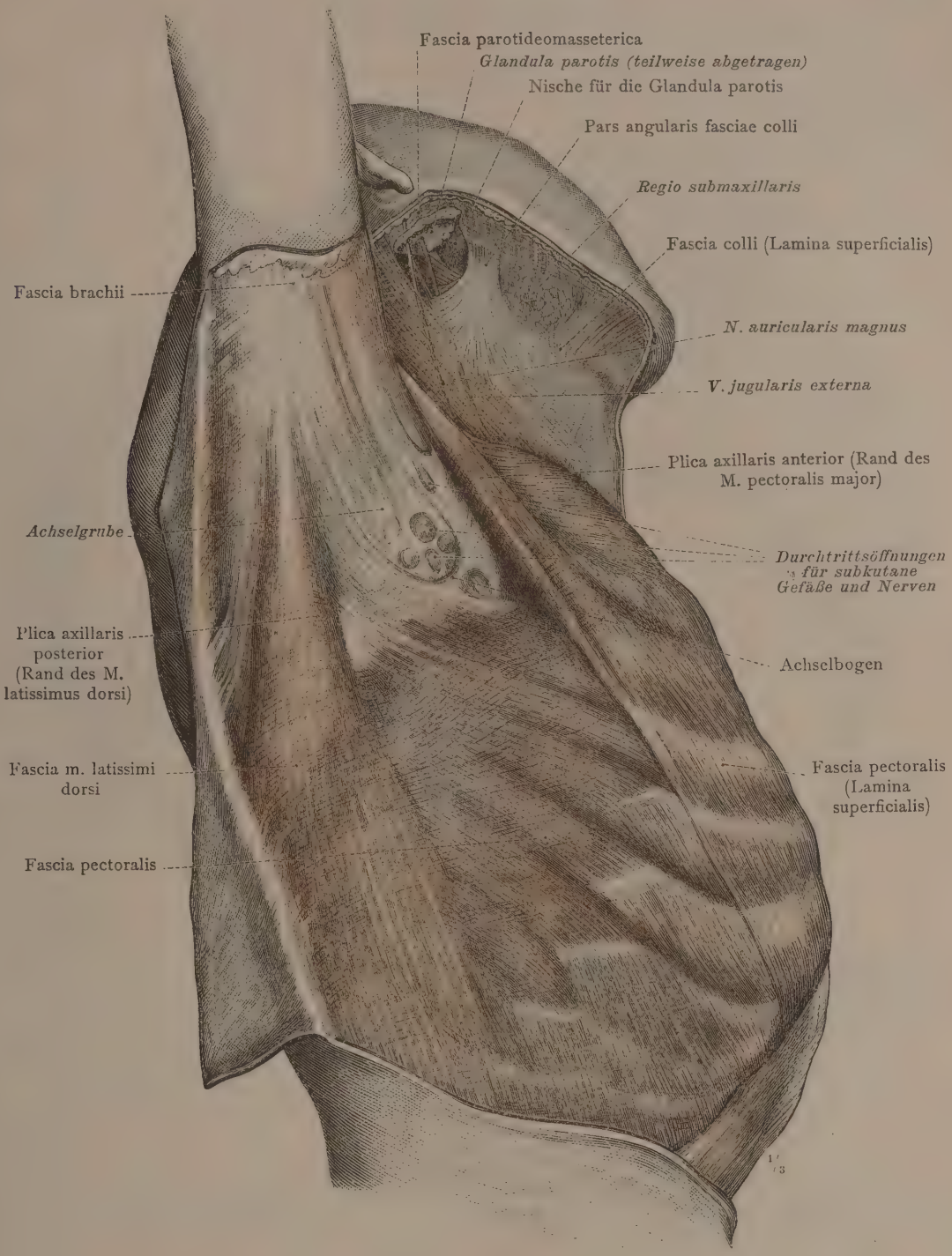

Fig. 524. Die Achselgrube mit der vorderen und hinteren Achselfalte, Plica axillaris anterior und Plica axillaris posterior. Fascia axillaris, die Muskelbinde der Achselhöhle mit dem Langerschen Achselbogen. Die Fascia axillaris bildet den unteren Abschluß der Achselhöhle, Fossa axillaris. Ein Teil des oberflächlichen Blattes der Fascia colli mit dem am Unterkieferwinkel haftenden verstärkten, als Pars angularis bezeichneten Abschnitt desselben.

Musculi thoracis, Brustmuskeln.

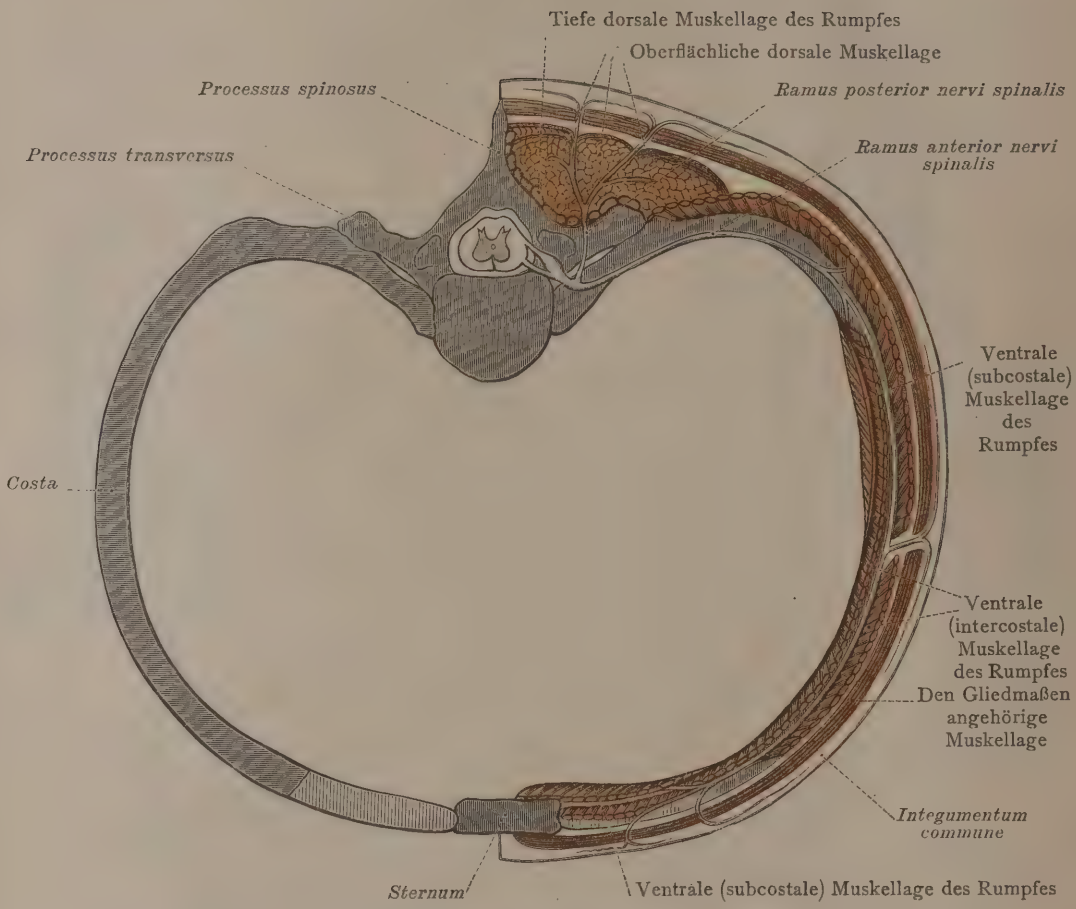

Fig. 525. Schema der Rumpfmuskulatur und der Verteilung des zugehörigen segmentalen Nerven, an einem Brustsegmente dargestellt.

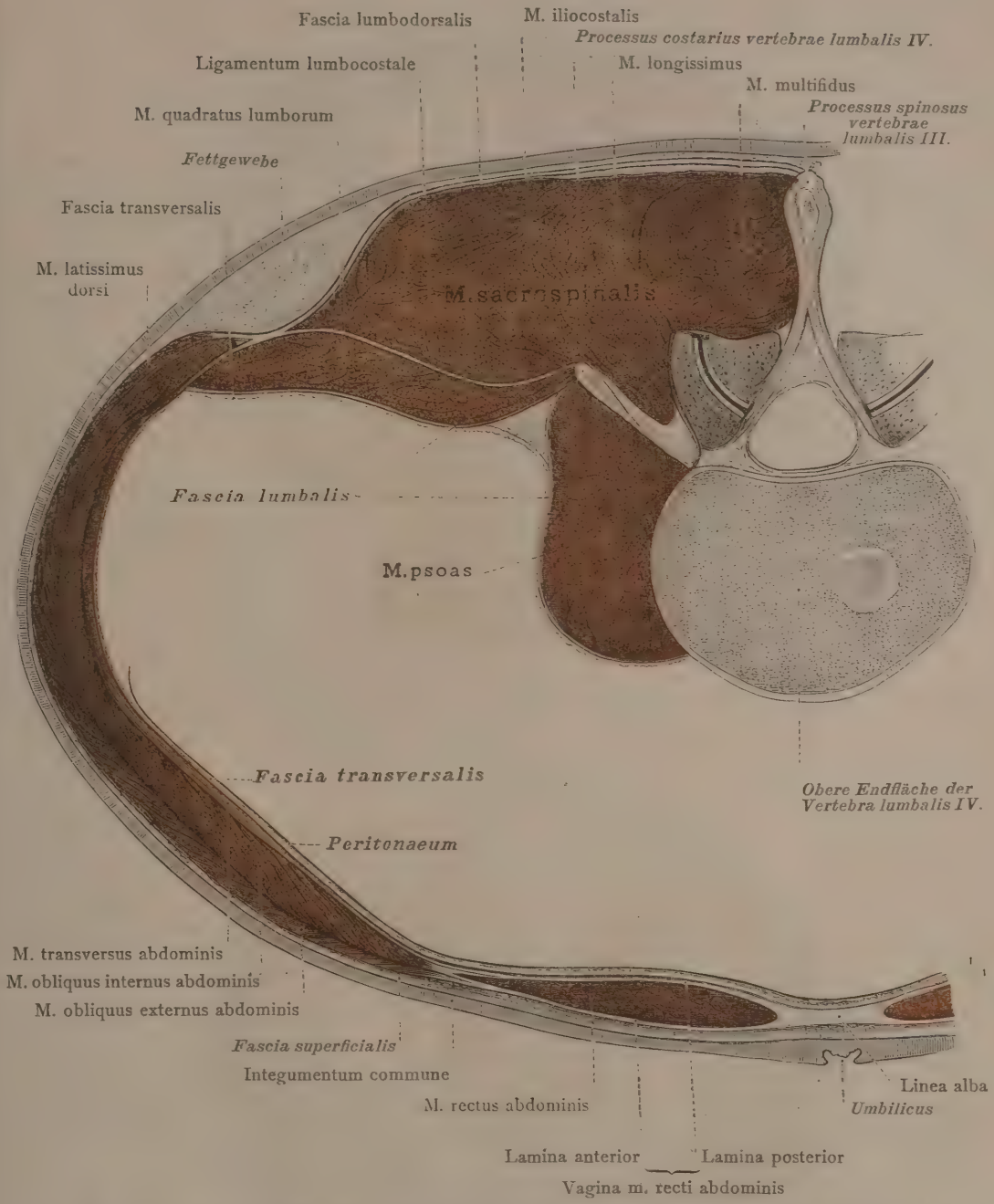

Fig. 526. Die Schichtung der Rumpfmuskeln und die Fascien derselben, an einer horizontalen Durchschnittsfläche der rechten Hälfte der Rumpfwand dargestellt. Der Übergang der Aponeurosen der breiten Bauchmuskeln in die Scheide des geraden Bauchmuskels.

(Der Durchschnitt ist an einer gefrorenen Leiche in der Höhe des Nabels, durch die Fibrocartilago intervertebralis zwischen den Körpern des 3. und 4. Lendenwirbels geführt worden.)

Musculi trunci, Muskeln des Rumpfes.

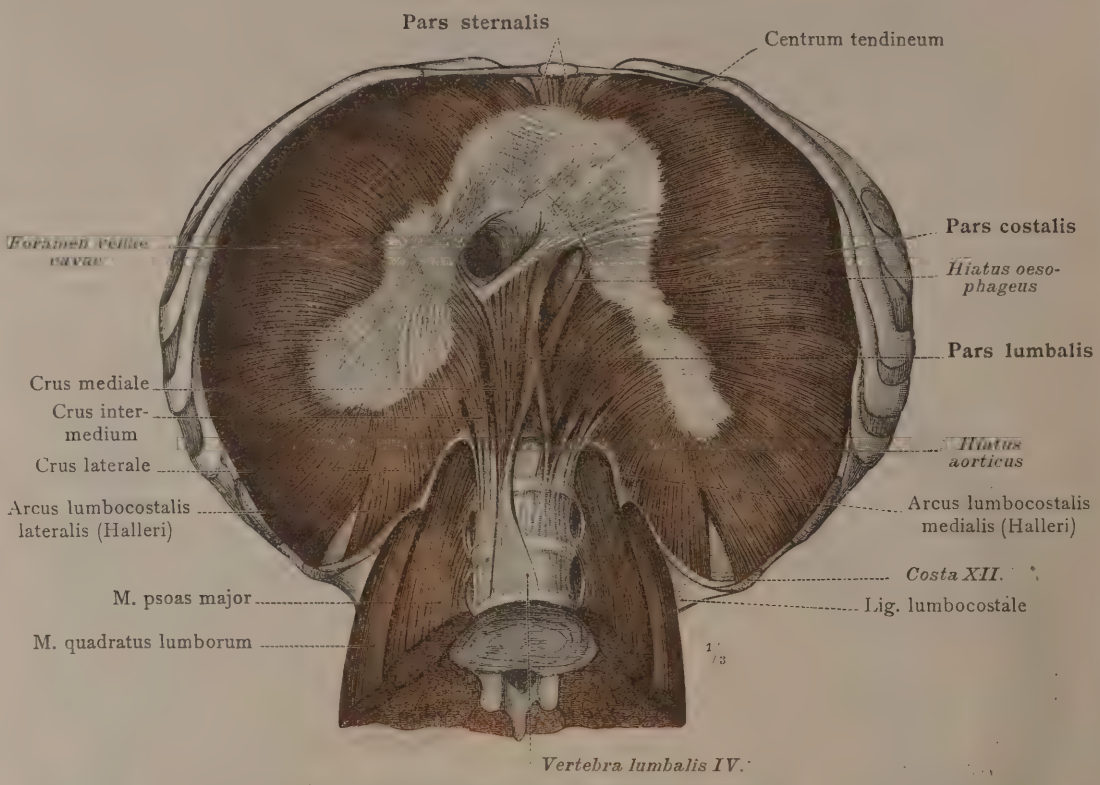

Fig. 327. Ansicht des Zwerchfelles von der Bauchseite mit den Zwerchfellschenkeln.

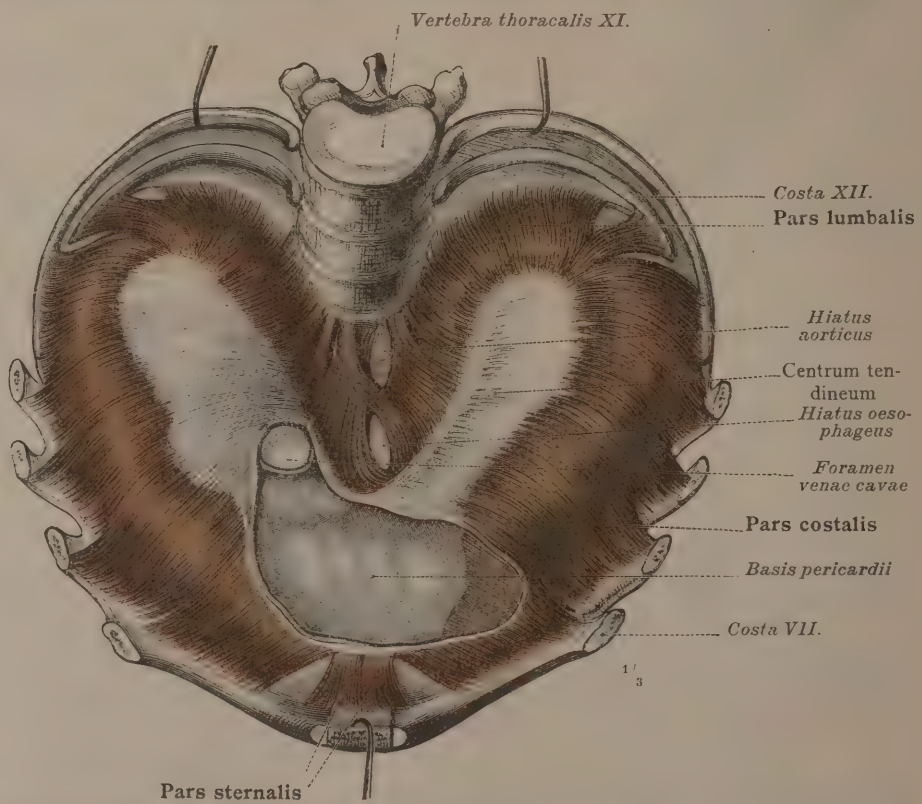

Fig. 328. Ansicht des Zwerchfelles von der Brustseite mit der Basalfläche des Herzbeutels.

Diaphragma, Zwerchfell.

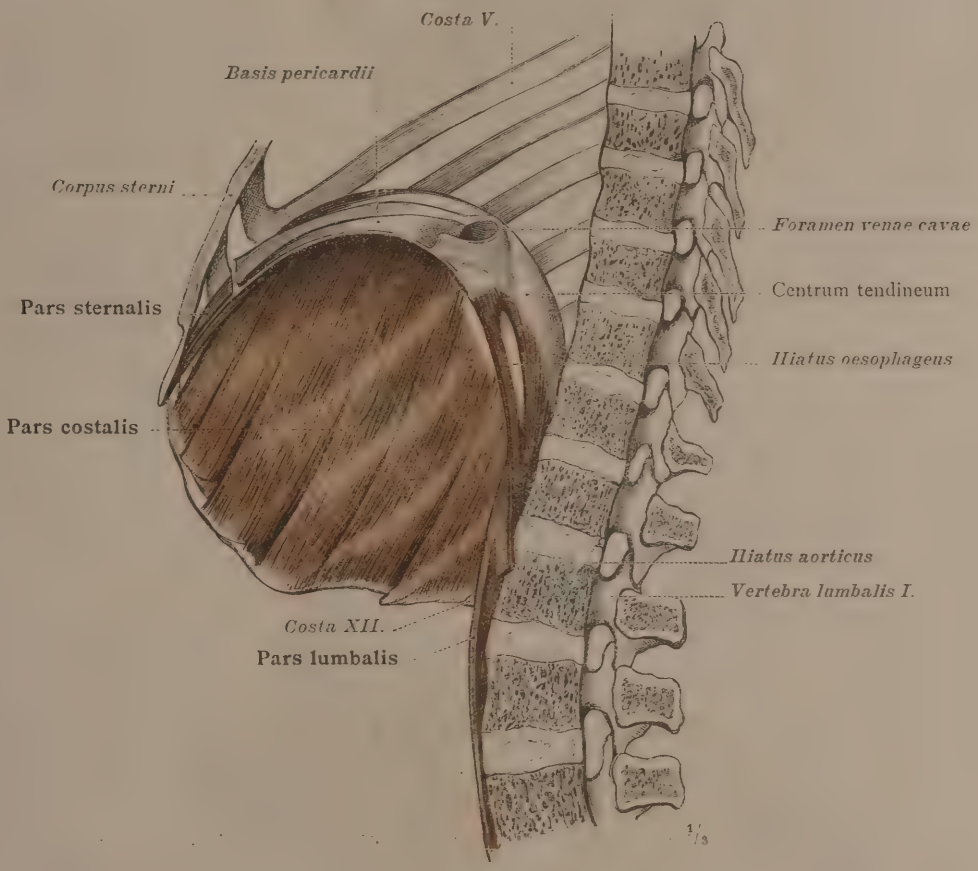

Fig. 529. Die rechte Hälfte des Zwerchfelles in der Ansicht von innen, in median-sagittalem Durchschnitt. Nach einem Trockenpräparat gezeichnet.
(Das Zwerchfell war nach Präparation von der Bauchseite mit Gipsbrei bestrichen, dann von der Brustseite her präpariert, auch von dieser Seite mit Gips bedeckt und so in möglichst natürlicher Form getrocknet worden.)

Diaphragma, Zwerchfell.

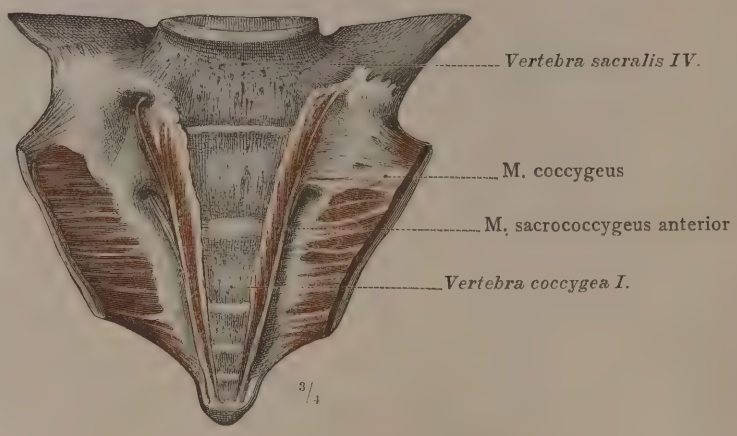

Fig. 530. Musculus sacrococcygeus anterior, vorderer Kreuzsteißbeinmuskel.

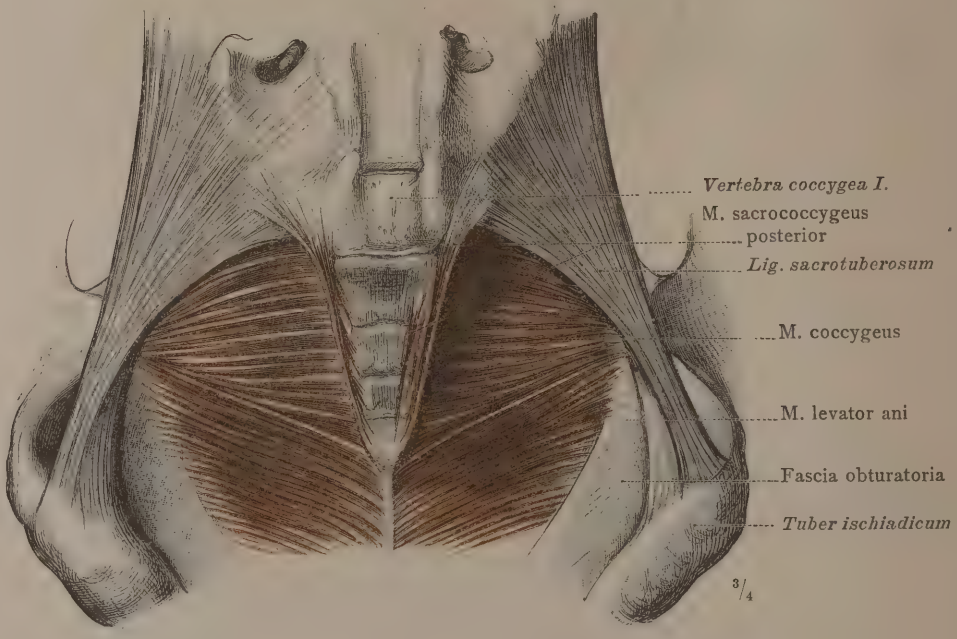

Fig. 531. Musculus sacrococcygeus posterior, hinterer Kreuzsteißbeinmuskel; Musculus coccygeus, Steißmuskel.

Musculi sacrococcygei, Kreuzsteißbeinmuskeln.

MUSCULI COLLI ET CAPITIS.

DIE MUSKELN DES HALSES UND DES KOPFES.

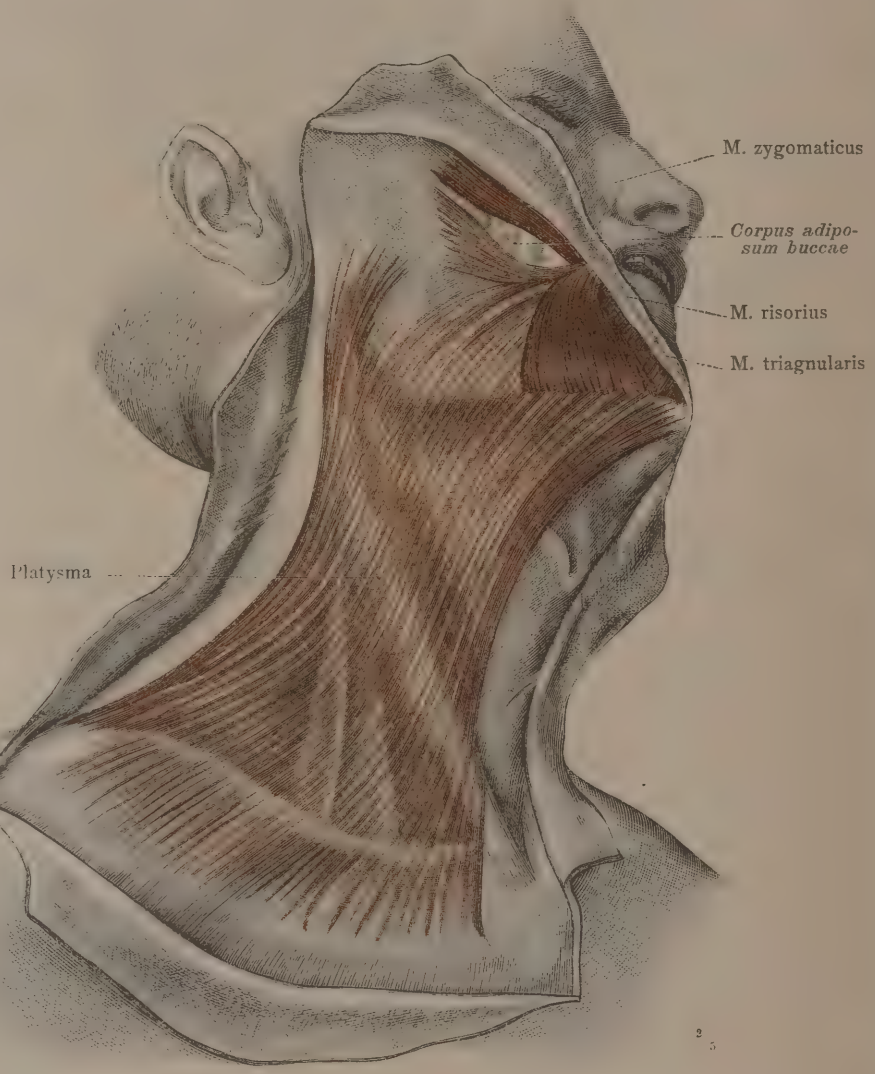

Fig. 532. Platysma, der Hautmuskel des Halses, von der rechten Seite.

Musculi colli, Muskeln des Halses.

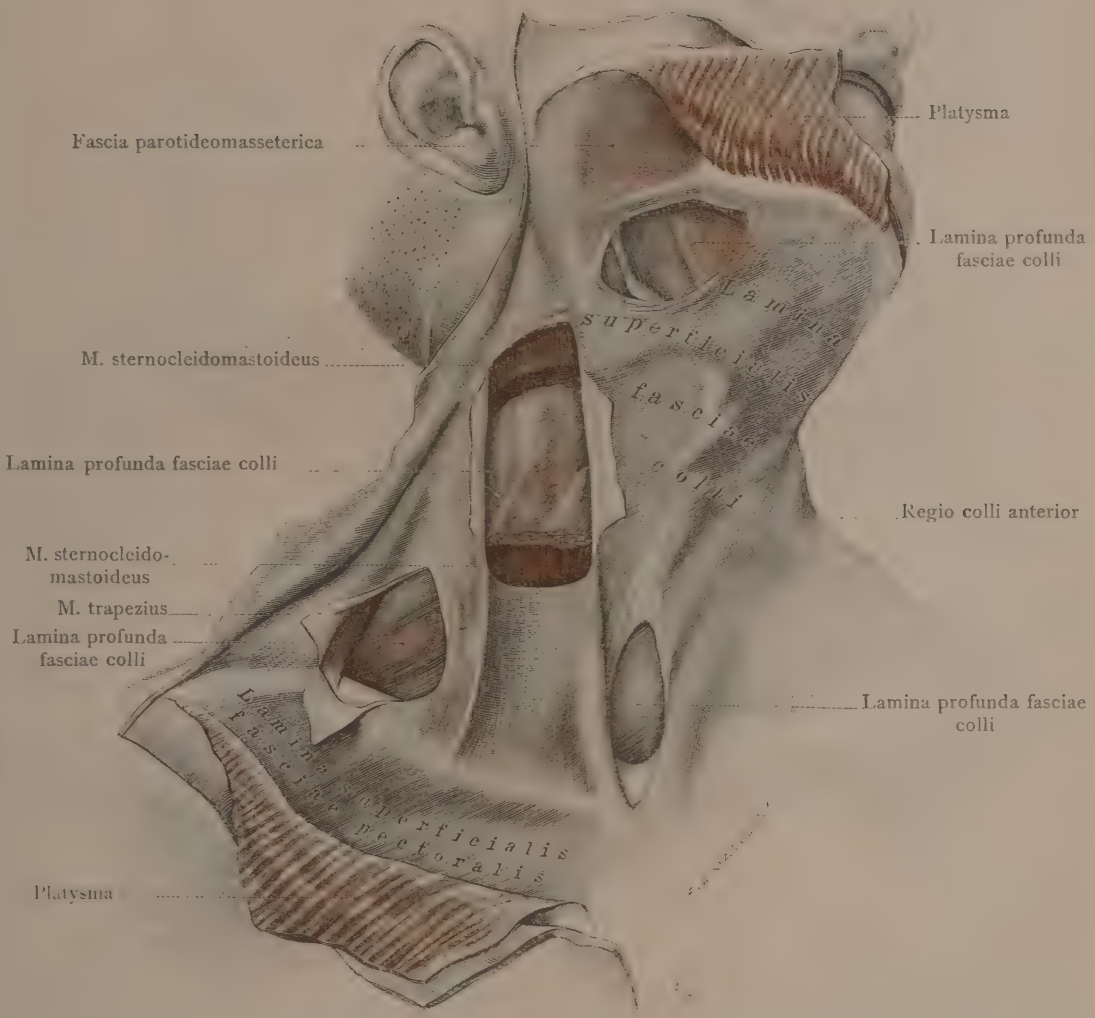

Fig. 533. Fascia colli, die Muskelbinde des Halses, an der rechten Körperseite durch Abtragung des Platysma dargestellt. An den Stellen, an welchen sich das tiefe Blatt der Muskelbinde scharf von dem oberflächlichen Blatte sondert, ist das letztere teilweise abgetragen worden. Die Glandula submaxillaris ist herausgenommen und von dem Musculus sternocleidomastoideus der mittlere Teil entfernt worden, um auch an diesen Stellen das tiefe Blatt der Muskelbinde bloßzulegen; in der seitlichen Halsgegend scheint an demselben der obere Bäuch des M. omohyoideus durch.

Musculi colli, Muskeln des Halses.

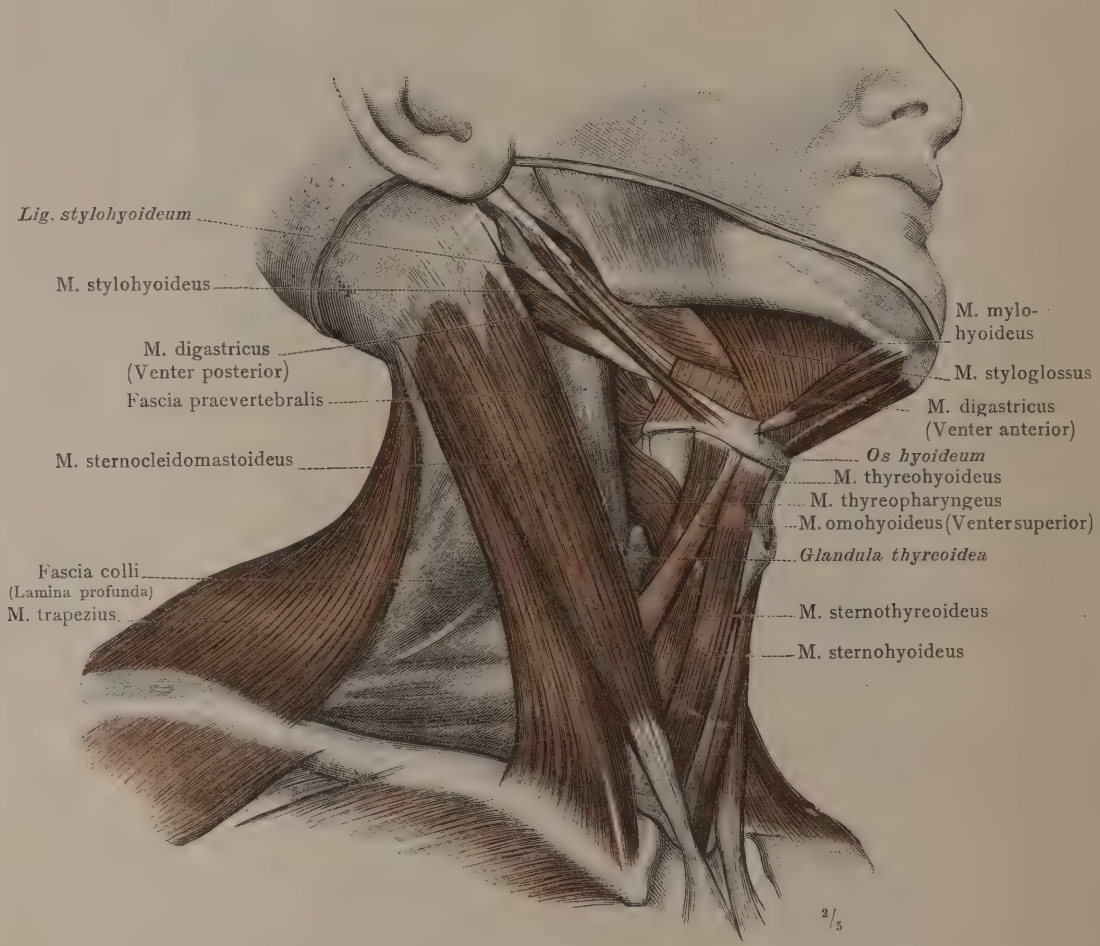

Fig. 534. Die Muskeln der vorderen Halsgegend, an der rechten Körperseite dargestellt. Im Bereiche derselben wurde das oberflächliche und das tiefe Blatt der Fascia colli entfernt; in der seitlichen Halsgegend ist das tiefe Blatt erhalten.
M. sternocleidomastoideus, der Kopfwender; M. digastricus, der zweibäuchige Unterkiefermuskel; das Verhältnis des letzteren zu den Mm. stylohyoideus und mylohyoideus. Teile der von dem Griffelfortsatz entspringenden Muskeln, der unteren Zungenbeinmuskeln und des M. trapezius.

Musculi colli, Muskeln des Halses.

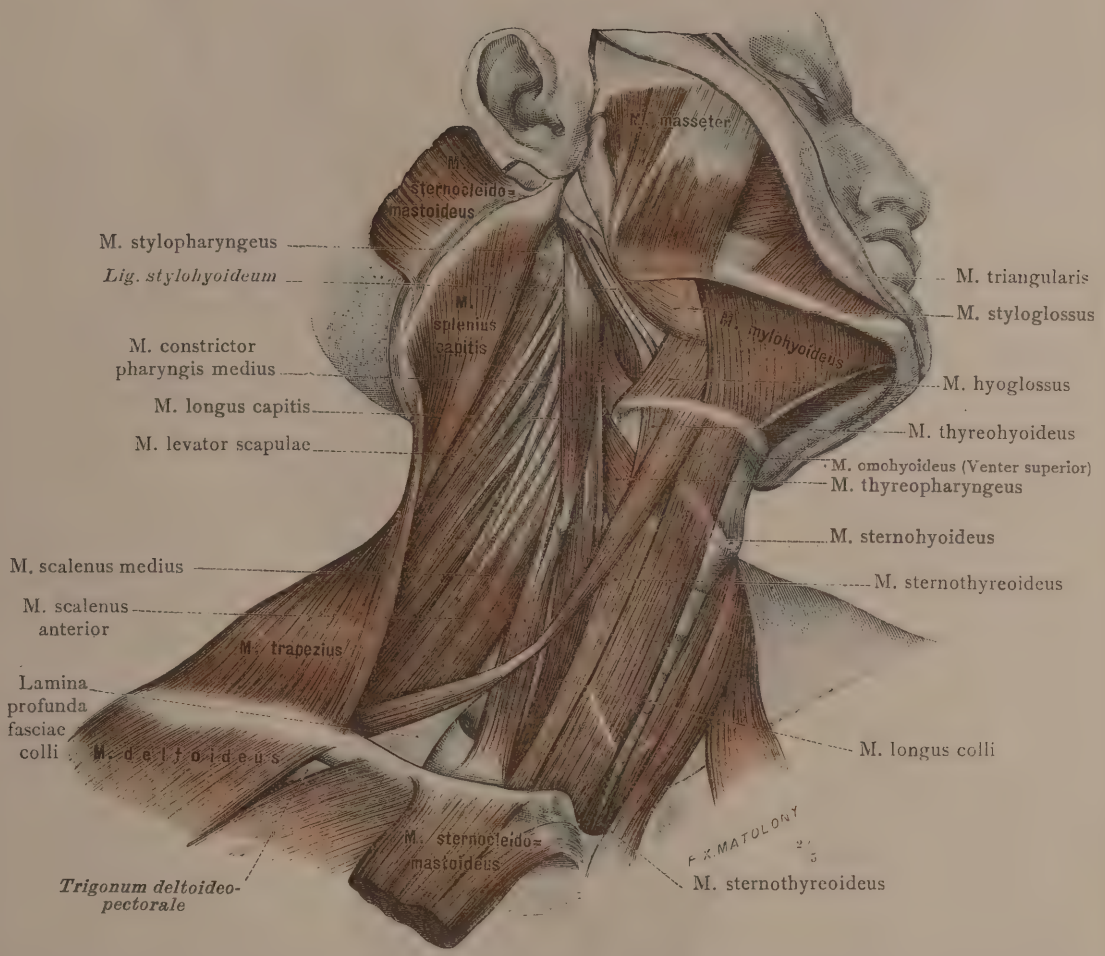

Fig. 535. Die Muskeln des Halses, an der rechten Seite nach Entfernung des M. sternocleidomastoideus, des M. digastricus und des M. stylohyoideus dargestellt. Die Gruppe der unteren Zungenbeinmuskeln: Mm. sternohyoideus, sternothyreoideus, thyreohyoideus und omohyoideus. M. mylohyoideus, Mm. scalenus anterior und scalenus medius und M. levator scapulae; Teile der Gesichtsmuskeln, der tiefen Halsmuskeln und der Nackenmuskeln.

Musculi colli, Muskeln des Halses.

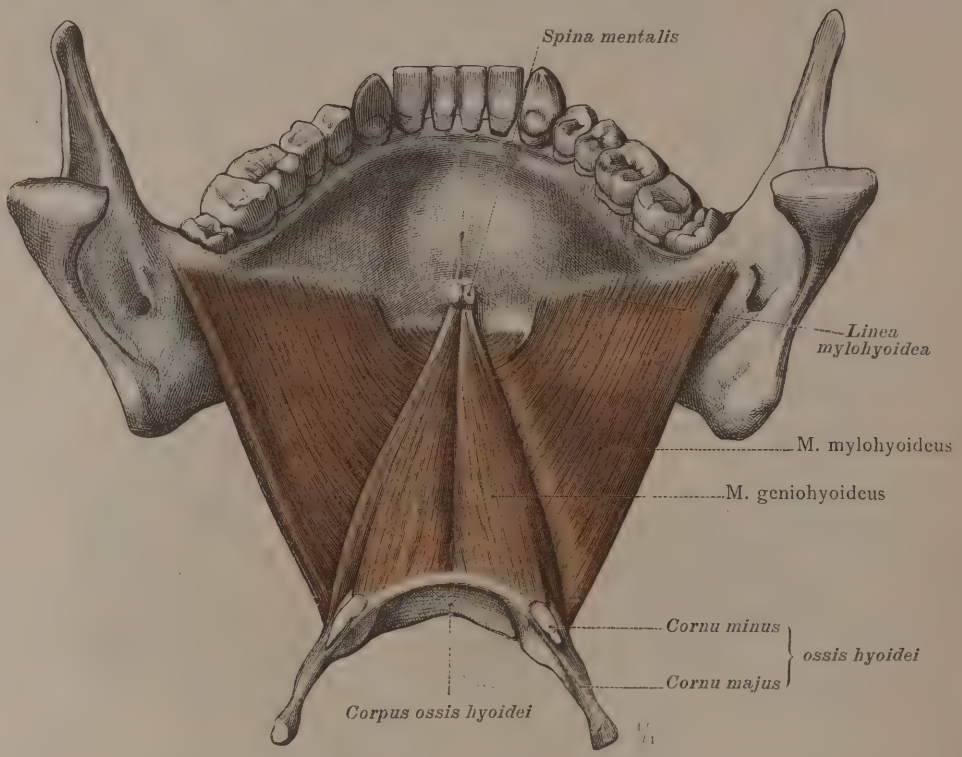

Fig. 536. M. mylohyoideus, der Unterkieferzungenbeinmuskel, als Diaphragma oris, mit dem dasselbe verstärkenden M. geniohyoideus, Kinnzungenbeinmuskel. Ansicht von oben und hinten.

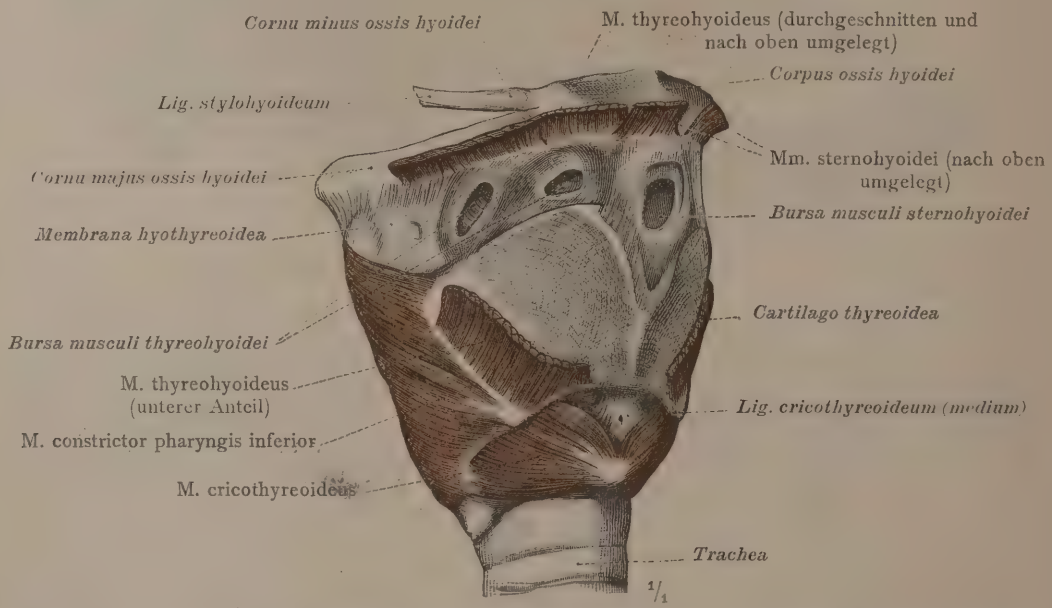

Fig. 537. Die unterhalb des Zungenbeins vorkommenden Schleimbeutel. Die Mm. sternohyoideus und thyreohyoideus sind quer durchgeschnitten und ihre am Zungenbein haftenden Ursprungsstücke nach oben zurückgeschlagen worden. Ansicht schief von rechts und vorn.

Musculi colli, Muskeln des Halses.

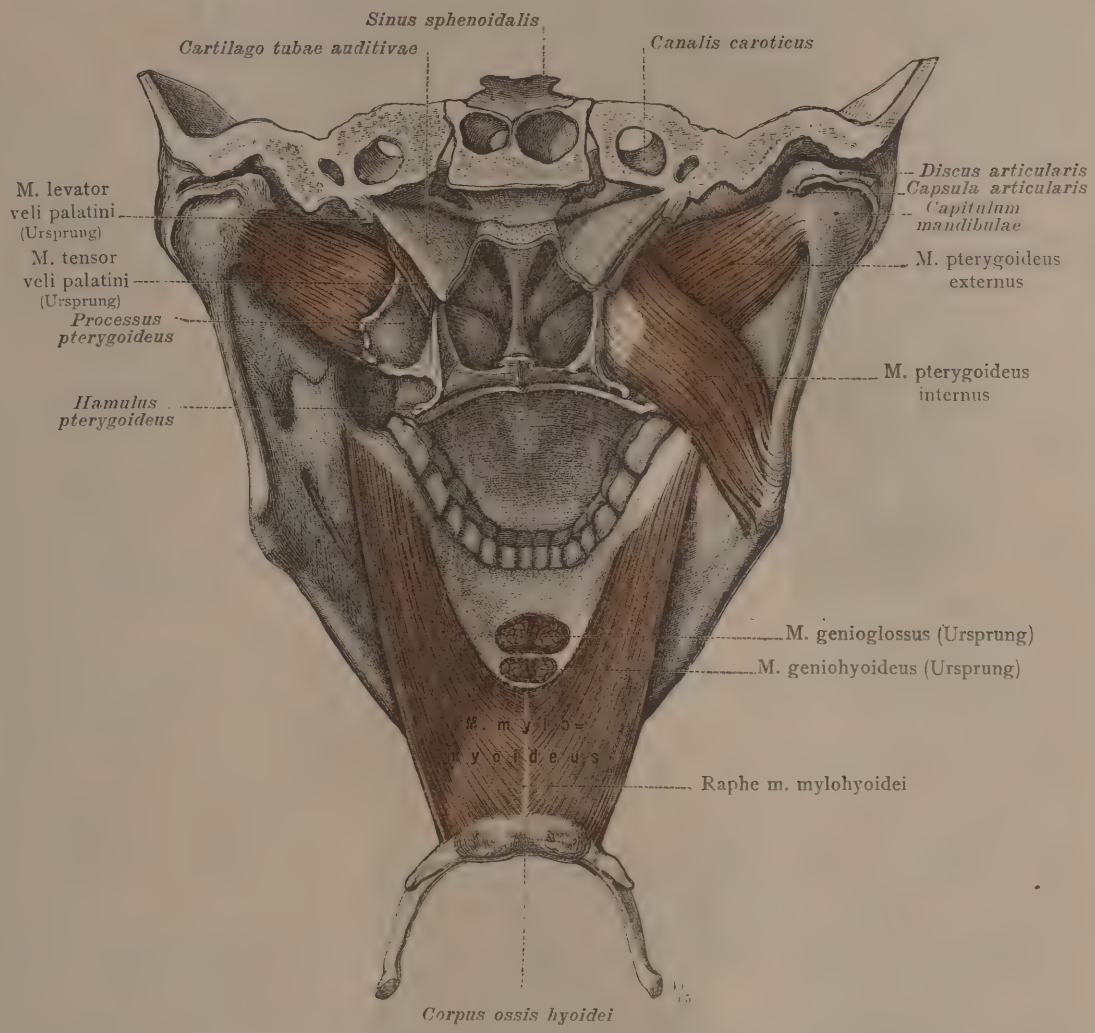

Fig. 538. M. mylohyoideus, der Unterkieferzungenbeinmuskel, als Diaphragma oris, in der Ansicht von oben und hinten. In dem Bereiche des Kopfes sind die Mm. pterygoidei, der innere und der äußere Flügelmuskel, dargestellt. An der linken Körperseite ist der M. pterygoideus internus entfernt worden, um den M. pterygoideus externus in seiner ganzen Ausdehnung sichtbar zu machen. Die Mm. levator veli palatini und tensor veli palatini sind nahe an ihrem Ursprung abgeschnitten.

Musculi colli et capitis, Muskeln des Halses und des Kopfes.

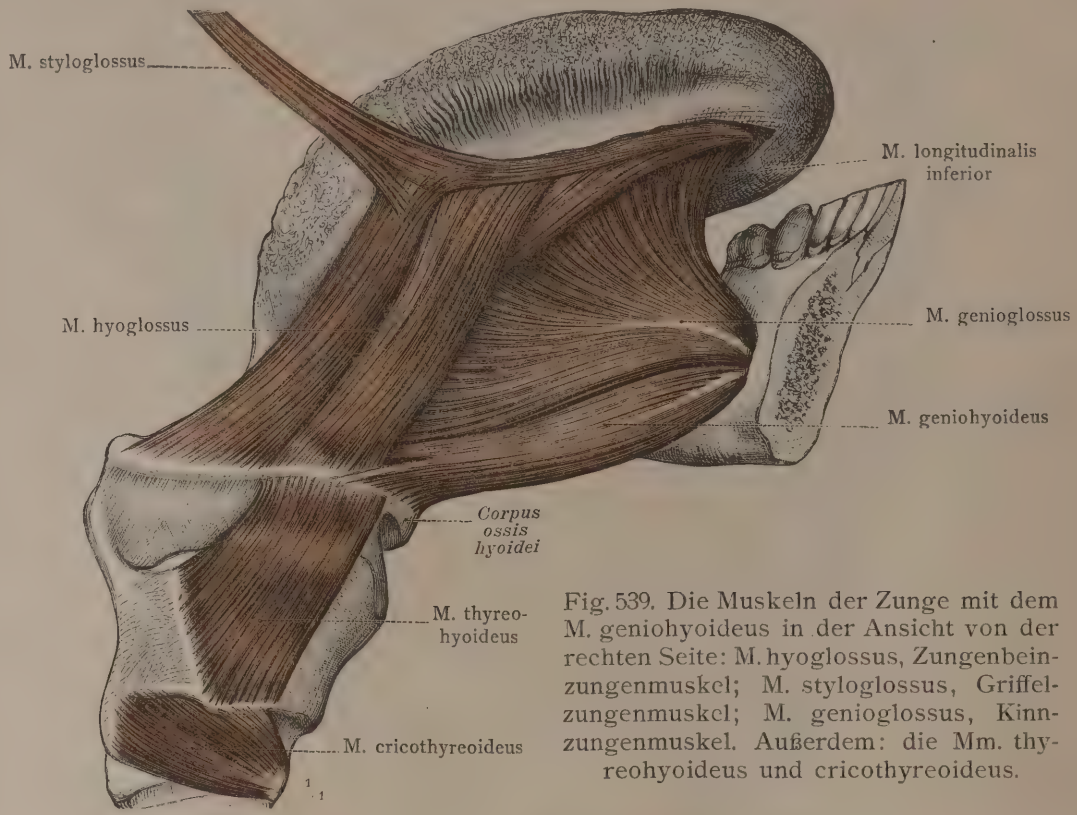

Fig. 539. Die Muskeln der Zunge mit dem M. geniohyoideus in der Ansicht von der rechten Seite: M. hyoglossus, Zungenbein-zungenmuskel; M. styloglossus, Griffel-zungenmuskel; M. genioglossus, Kinn-zungenmuskel. Außerdem: die Mm. thyreohyoideus und cricothyreoideus.

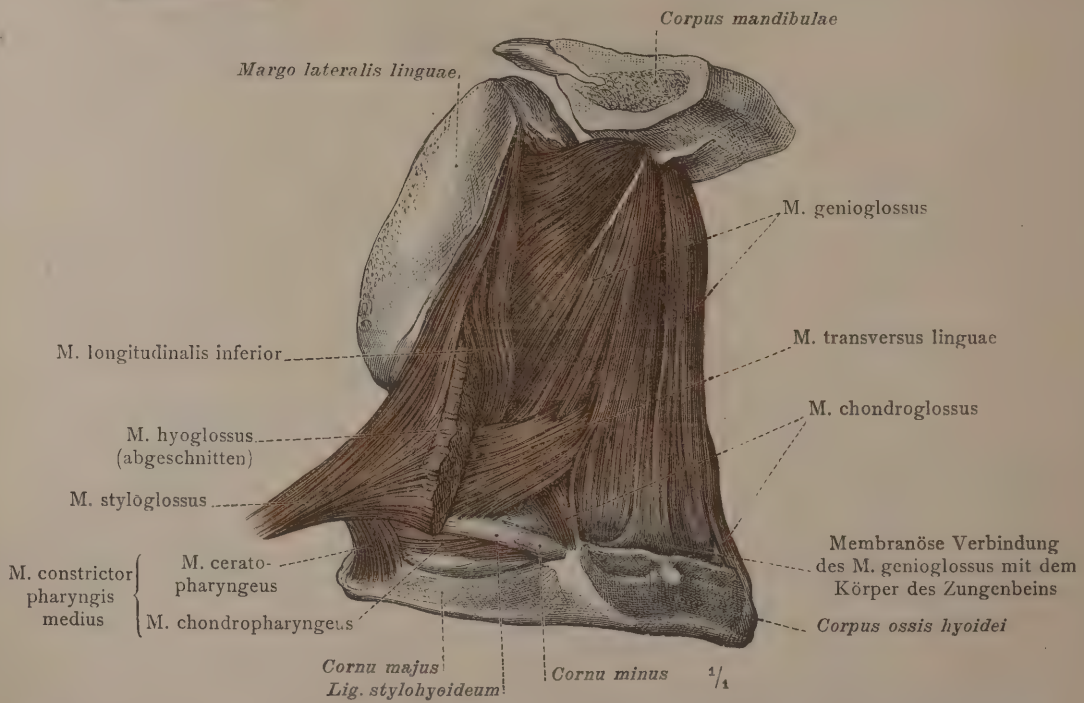

Fig. 540. Die Muskeln der Zunge in der Ansicht von rechts und unten, nach Abtragung des M. hyoglossus dargestellt: M. longitudinalis inferior, der untere Längsmuskel der Zunge; M. transversus linguae, der quere Muskel der Zunge, und seine Beziehung zu dem M. genioglossus; M. chondroglossus.

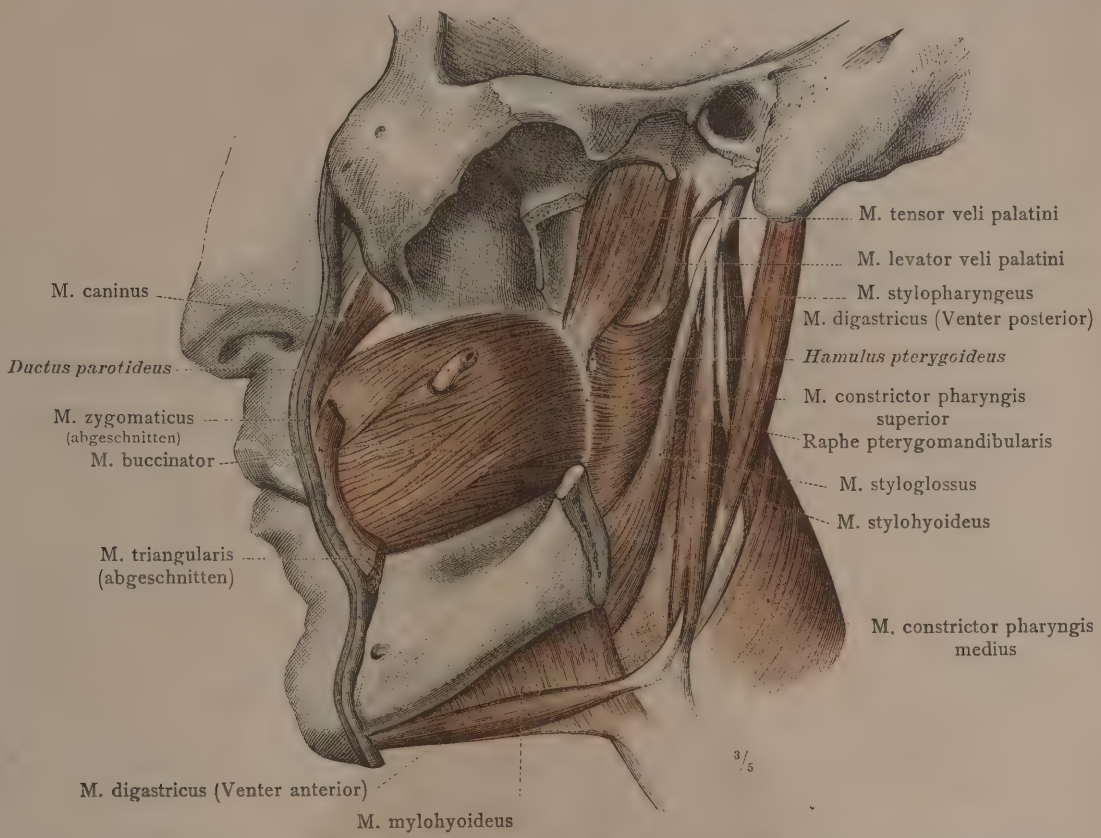

Fig. 541. Die von dem Processus styloideus entspringenden Muskeln mit dem M. digastricus; die Mm. tensor und levator veli palatini und der M. buccinator, in der Ansicht von der linken Seite. Der Ramus mandibulae ist abgetragen worden.

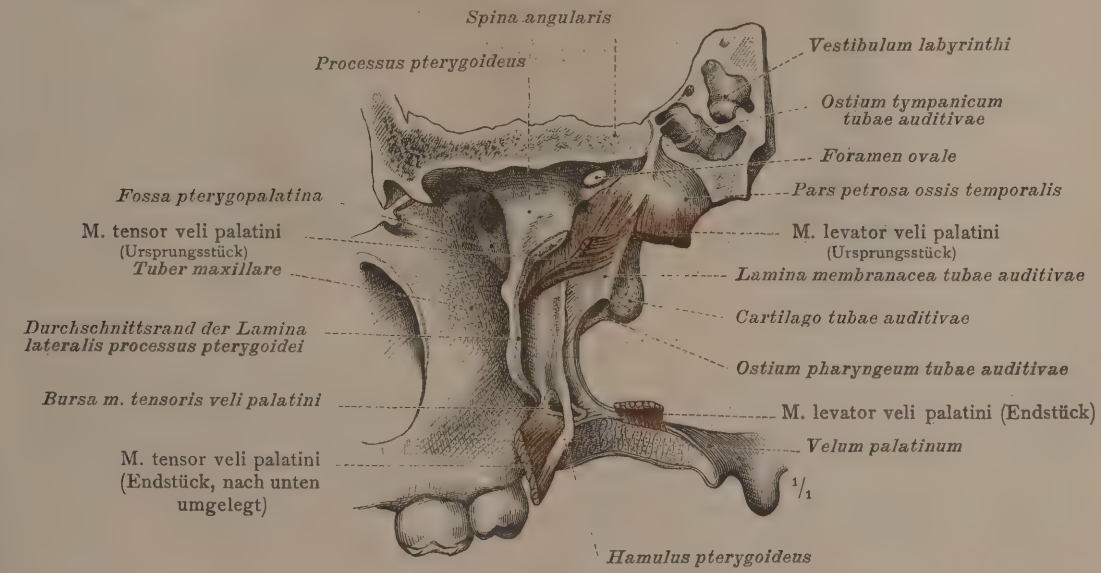

Fig. 542. Die Ursprungs- und Endstücke des Spanners und des Hebers des weichen Gaumens, Mm. tensor und levator veli palatini, mit der Bursa musculi tensoris veli palatini, in der Ansicht von der linken Seite.

Musculi colli et capitis, Muskeln des Halses und des Kopfes.

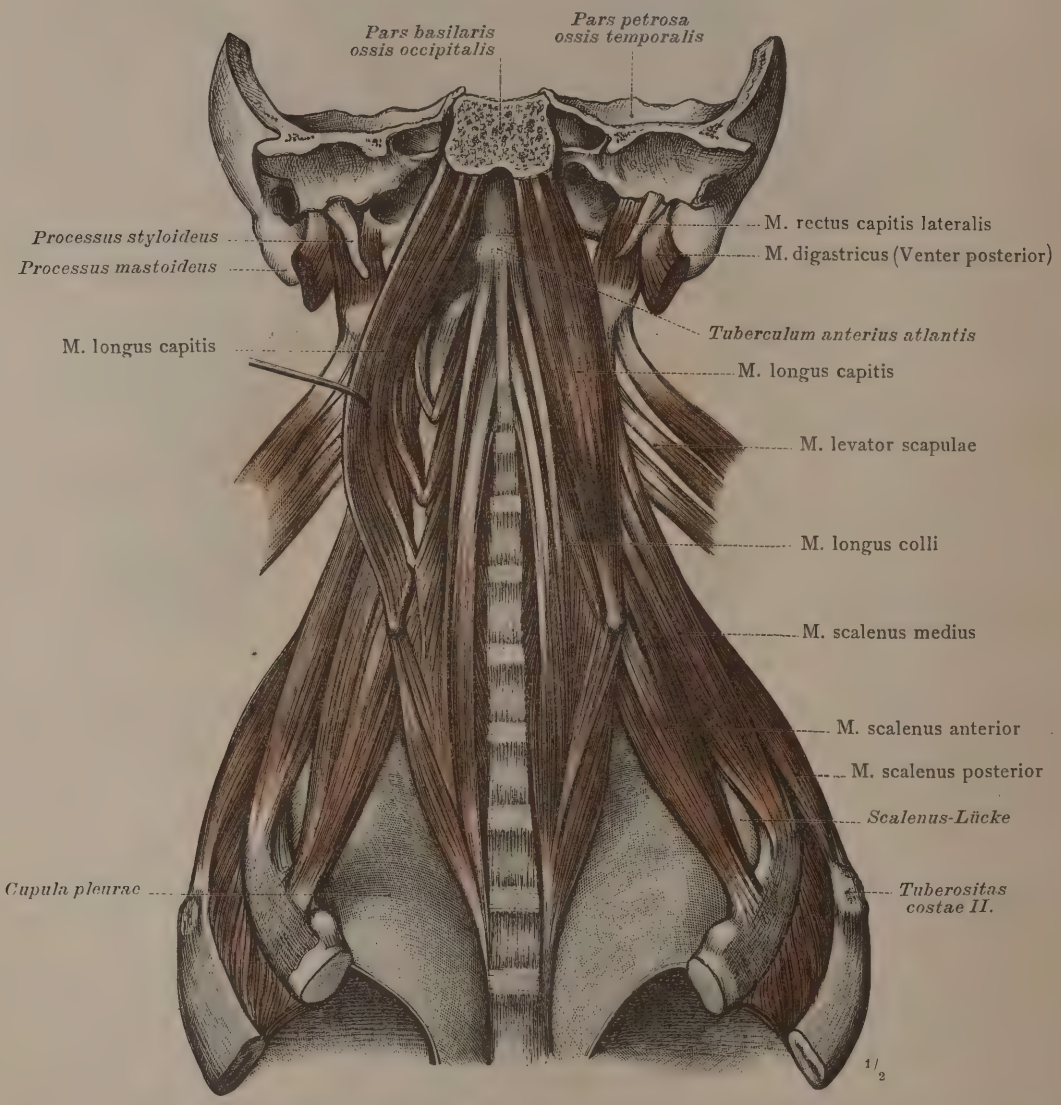

Fig. 543. Die tiefen Halsmuskeln, nach Entfernung des Gesichtsanteiles des Kopfes und der Halseingeweide dargestellt. Ansicht von vorn. Mm. scaleni, anterior, medius und posterior, der vordere, mittlere und hintere Rippenhalter; M. longus colli, der lange Halsmuskel; M. longus capitis, der lange Kopfmuskel. Verhältnis der Mm. scaleni und des M. longus colli zur Kuppel der Pleura. Die Scalenus-Lücke.

Musculi colli, Muskeln des Halses.

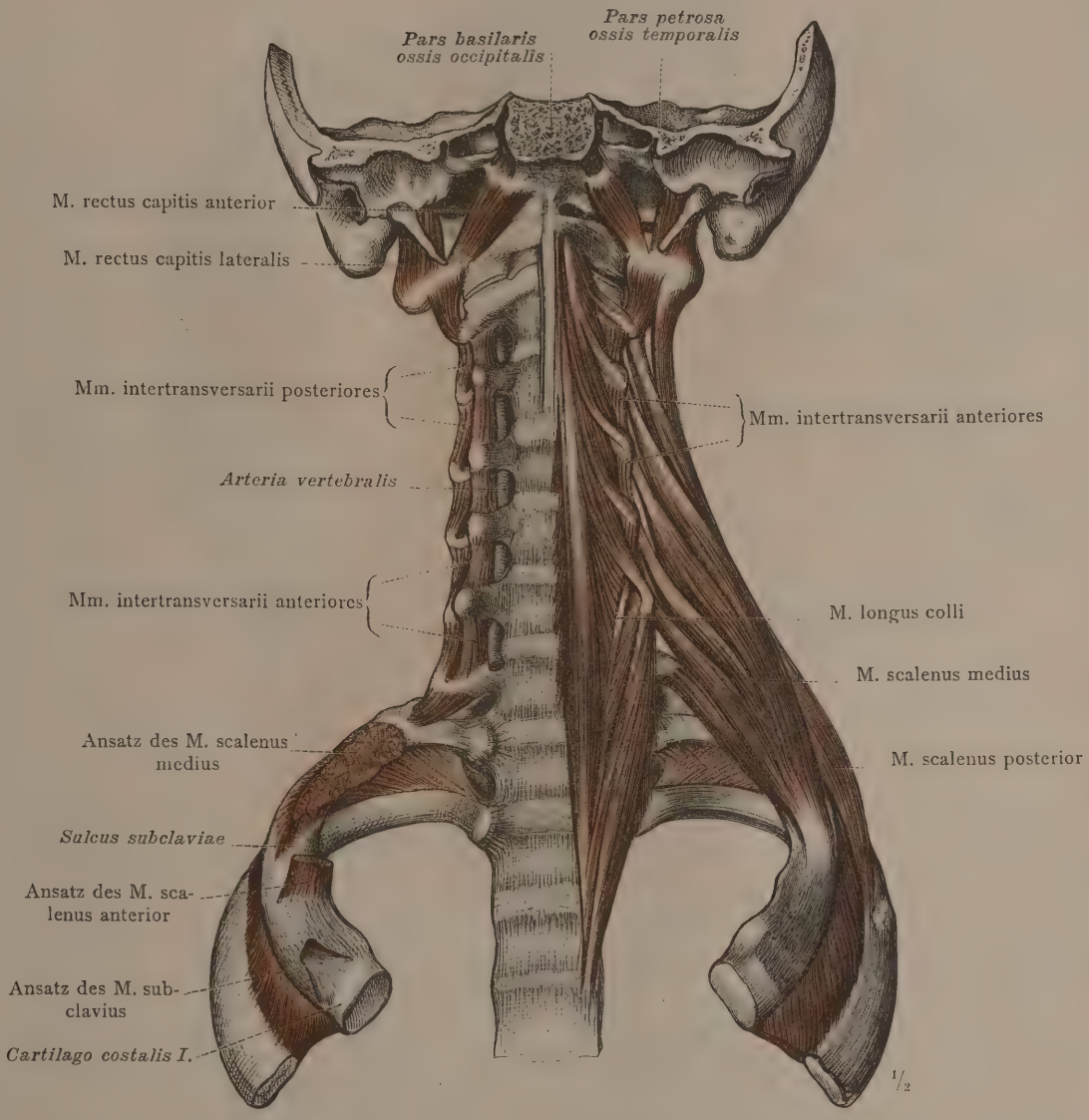

Fig. 544. Die tiefen Halsmuskeln, nach Entfernung des M. longus capitis und des M. scalenus anterior dargestellt. Auf der rechten Körperseite sind überdies der M. longus colli und die Mm. scalenus medius und posterior abgetragen worden. Ansicht von vorn. Mm. intertransversarii, anteriores und posteriores, vordere und hintere Zwischenquerfortsatzmuskeln; M. rectus capitis anterior und rectus capitis lateralis, der vordere und der seitliche gerade Kopfmuskel.

Musculi colli, Muskeln des Halses.

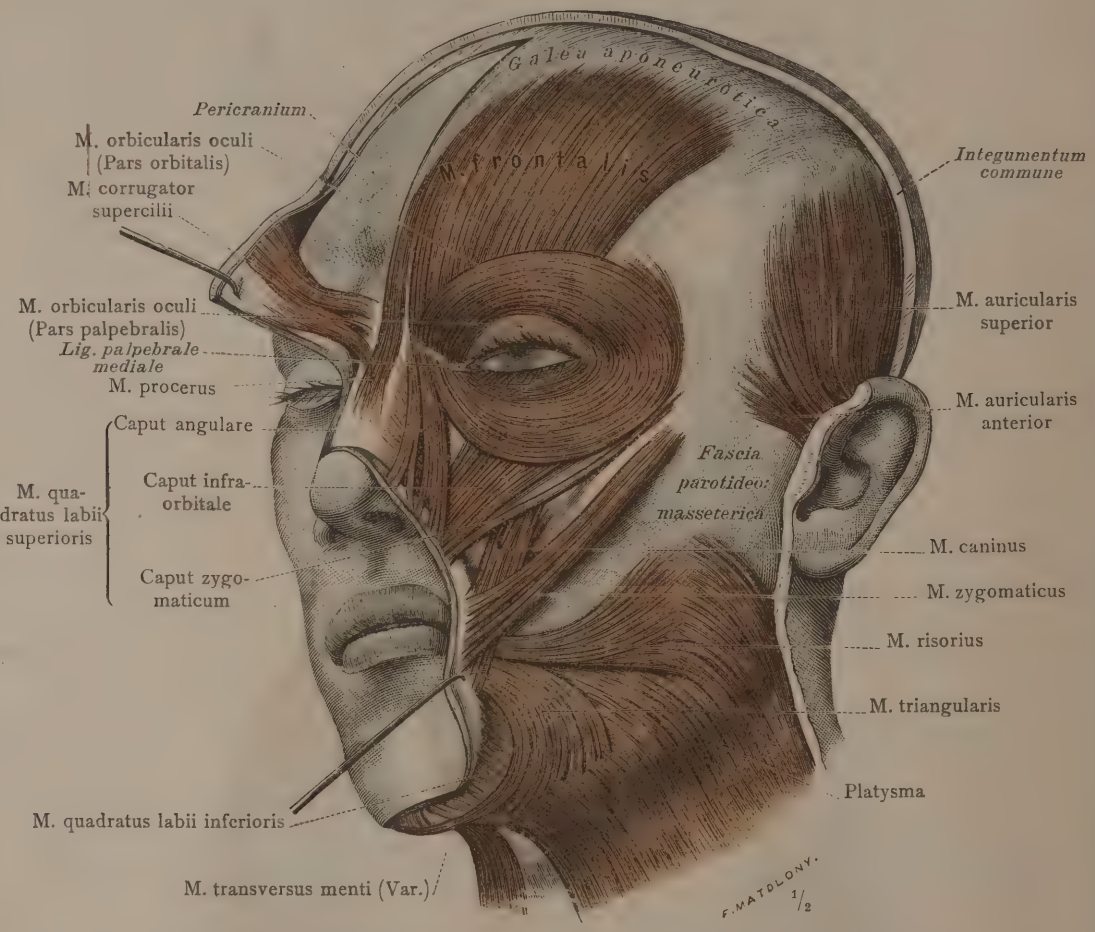

Fig. 545. Die oberflächliche Schichte der mimischen Muskeln des Gesichtes und ihr Verhältnis zu dem Platysma. M. triangularis, der dreieckige Muskel; M. risorius, der Lachmuskel; M. zygomaticus, der Jochbeinmuskel; M. quadratus labii superioris, der viereckige Muskel der Oberlippe; M. orbicularis oculi, der Schließmuskel der Lider. Die vorderen Abschnitte des Schädelhaubenmuskels, M. epicranius: Mm. frontalis und procerus, der Stirnmuskel und der schmale Muskel des Nasenrückens. Mm. auricularis superior und auricularis anterior, der obere und der vordere Muskel der Ohrmuschel. Galea aponeurotica, die Schädelhaube; Pericranium, die Beinhaut des Schädeldaches; Fascia parotideomasseterica. Ansicht schief von links und vorn.

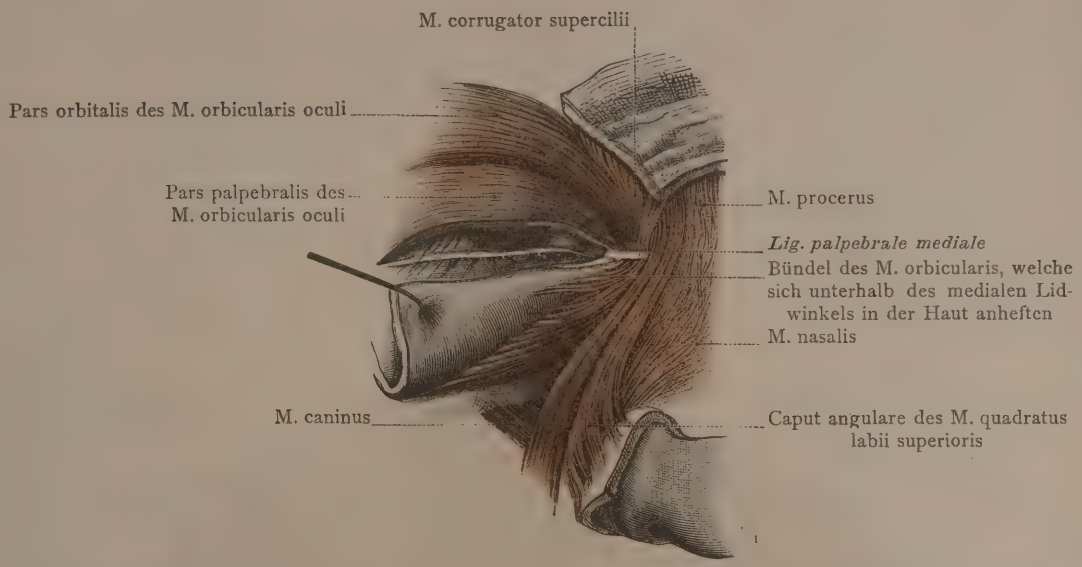

Fig. 546. Die Anheftung des M. orbicularis oculi, des Schließmuskels der Lider, in der Umgebung des medialen Lidwinkels und sein Verhältnis zu dem M. corrugator supercilii. Rechte Seite. Ansicht von vorn.

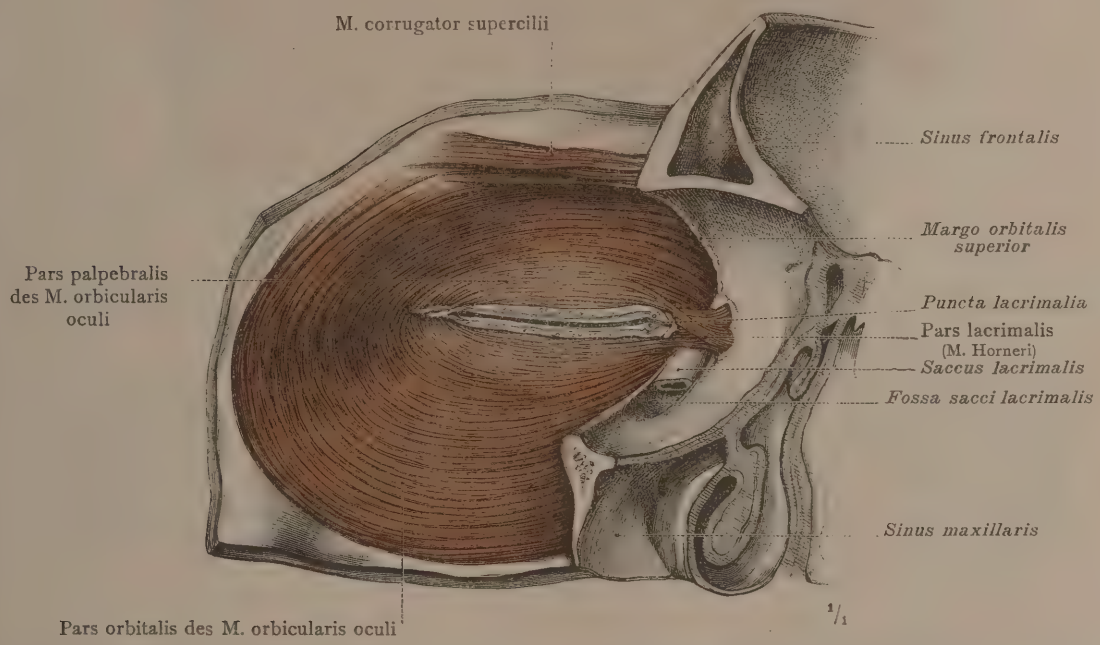

Fig. 547. Die drei Teile des M. orbicularis oculi und die Beziehung desselben zu dem M. corrugator supercilii in der Ansicht von hinten. Linke Seite.
Die Weichteile in der Umgebung der Lider wurden bis an die Ursprungsstellen des M. orbicularis oculi von dem Skelett abgelöst und der Muskel durch Abtragung der Conjunctiva, der Stützplatten der Lider und des ganzen Septum orbitale von hinten her bloßgelegt.

Musculi faciei, Gesichtsmuskeln.

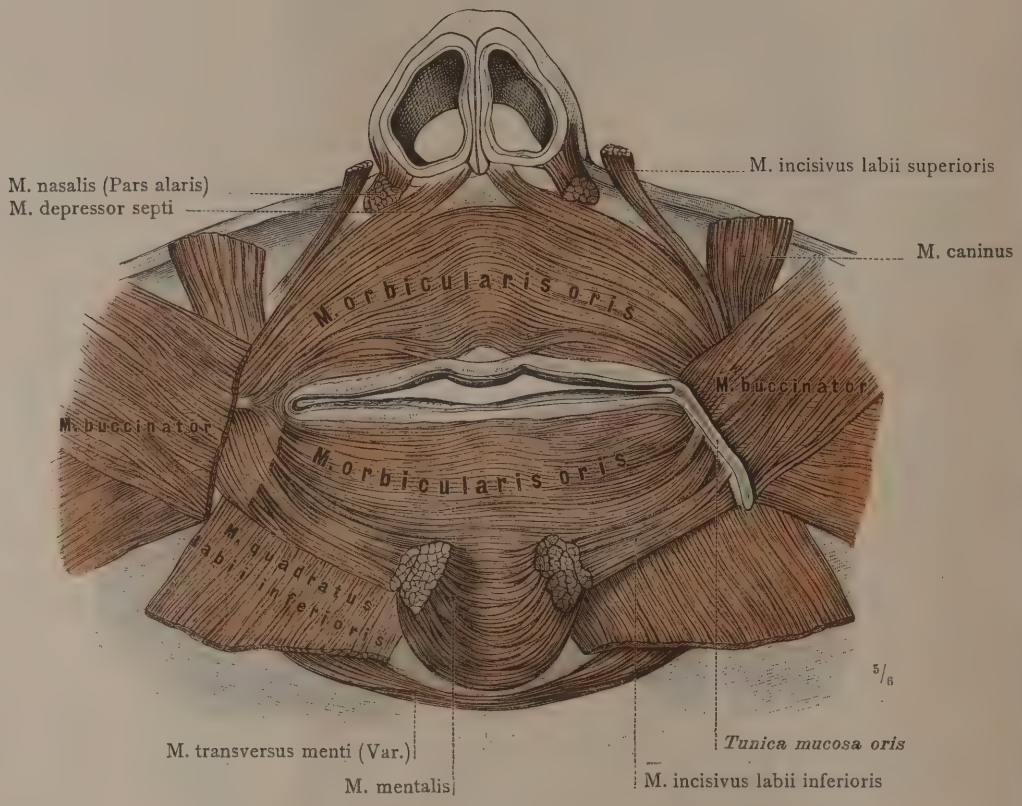

Fig. 548. M. orbicularis oris, der Schließmuskel des Mundes, und seine Beziehungen zu den angrenzenden Muskeln in der Ansicht von hinten.

Die Weichteile in der Umgebung des Mundes und der knorpelige Teil der äußeren Nase wurden im Zusammenhang von dem Skelett abgelöst und die Muskeln durch Abtragung der Mundschleimhaut von hinten her dargestellt. Auf der rechten Seite wurde ein schmaler, von dem Mundwinkel ausgehender Streifen der Schleimhaut erhalten, um den Übergang eines Teiles des M. buccinator und des M. orbicularis oris in dieselbe zu zeigen.

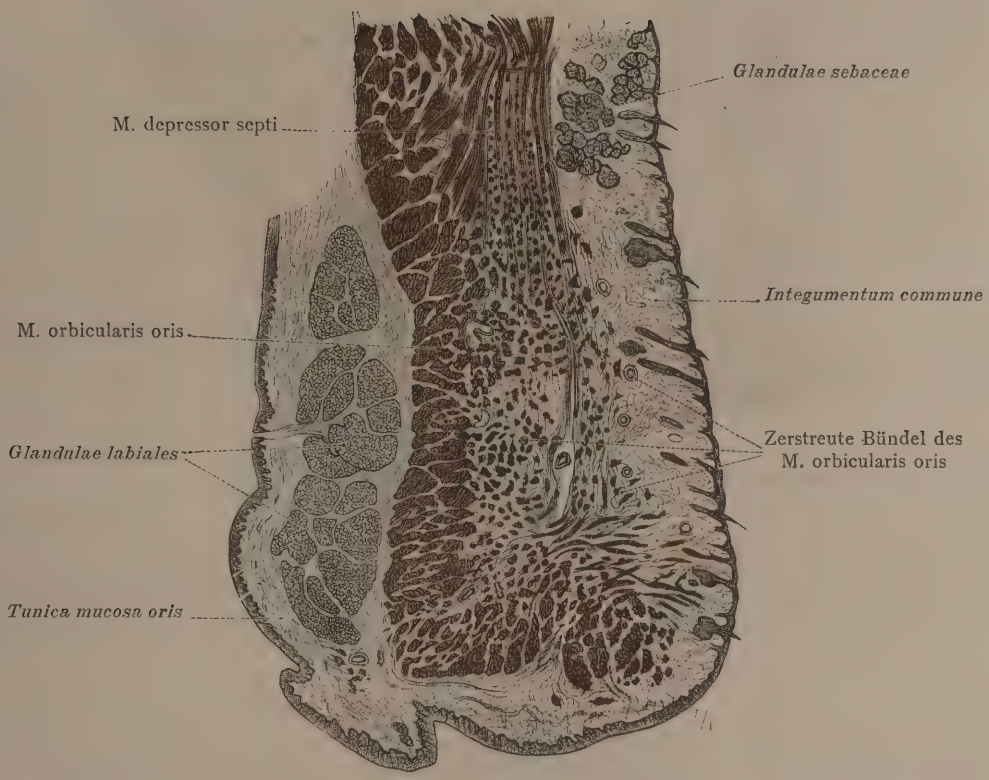

Fig. 549. Sagittaler Durchschnitt durch die Mitte der Oberlippe, zur Demonstration der Lage und Querschnittsform des M. orbicularis oris, des Schließmuskels des Mundes, sowie der zahlreichen dünnen, in die äußere Haut einstrahlenden Bündel desselben.

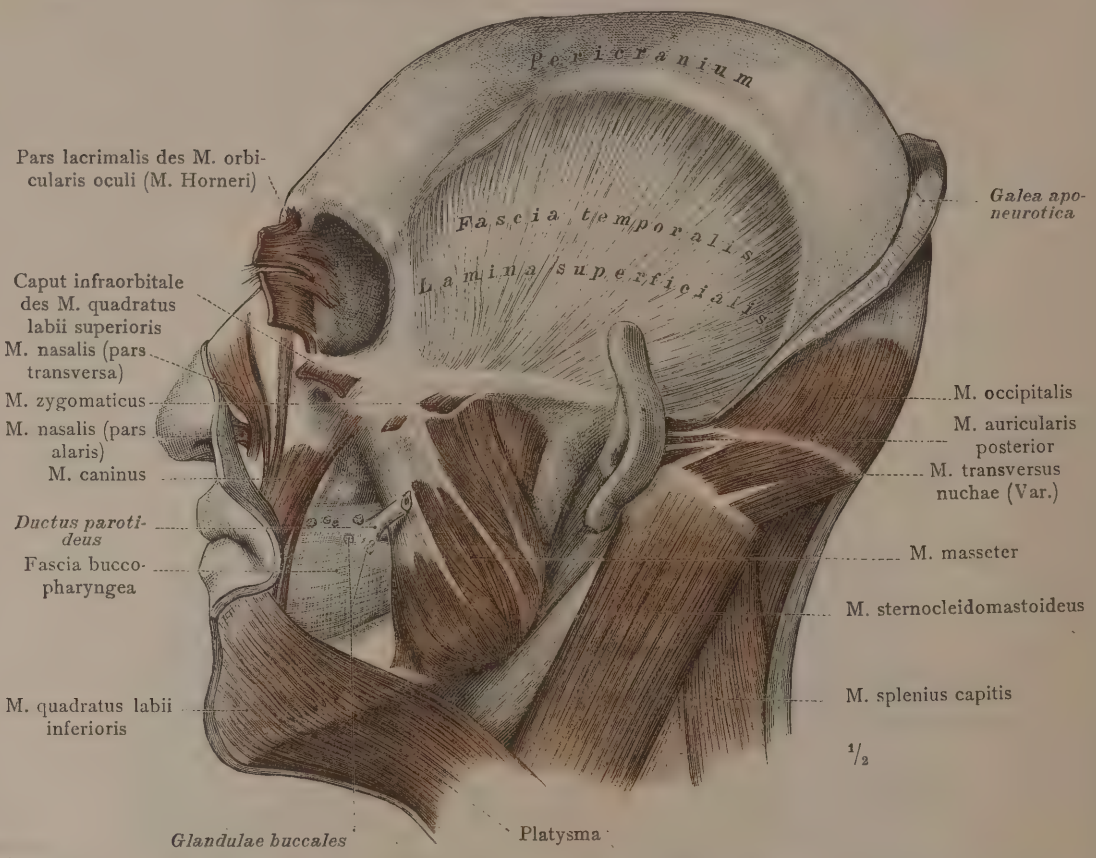

Fig. 550a. Die tiefe Schichte der mimischen Muskeln des Gesichtes mit dem Kaumuskel, M. masseter, nach Entfernung des M. quadratus labii superioris, des M. triangularis, der Fascia parotideomasseterica und der Glandula parotis dargestellt: M. caninus, der Heber des Mundwinkels; M. quadratus labii inferioris, der viereckige Muskel der Unterlippe; M. nasalis, der Nasenmuskel. Der hintere Muskel der Ohrmuschel, M. auricularis posterior. Linke Seite.

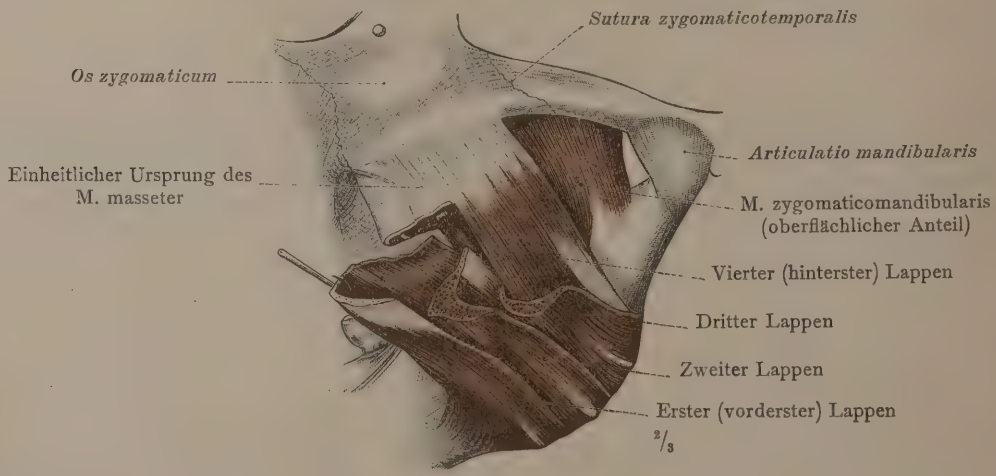

Fig. 550b. Der vierlappige Bau des M. masseter. Die einzelnen Lappen sind voneinander abgezogen und die vorderen drei stufenweise abgeschnitten.

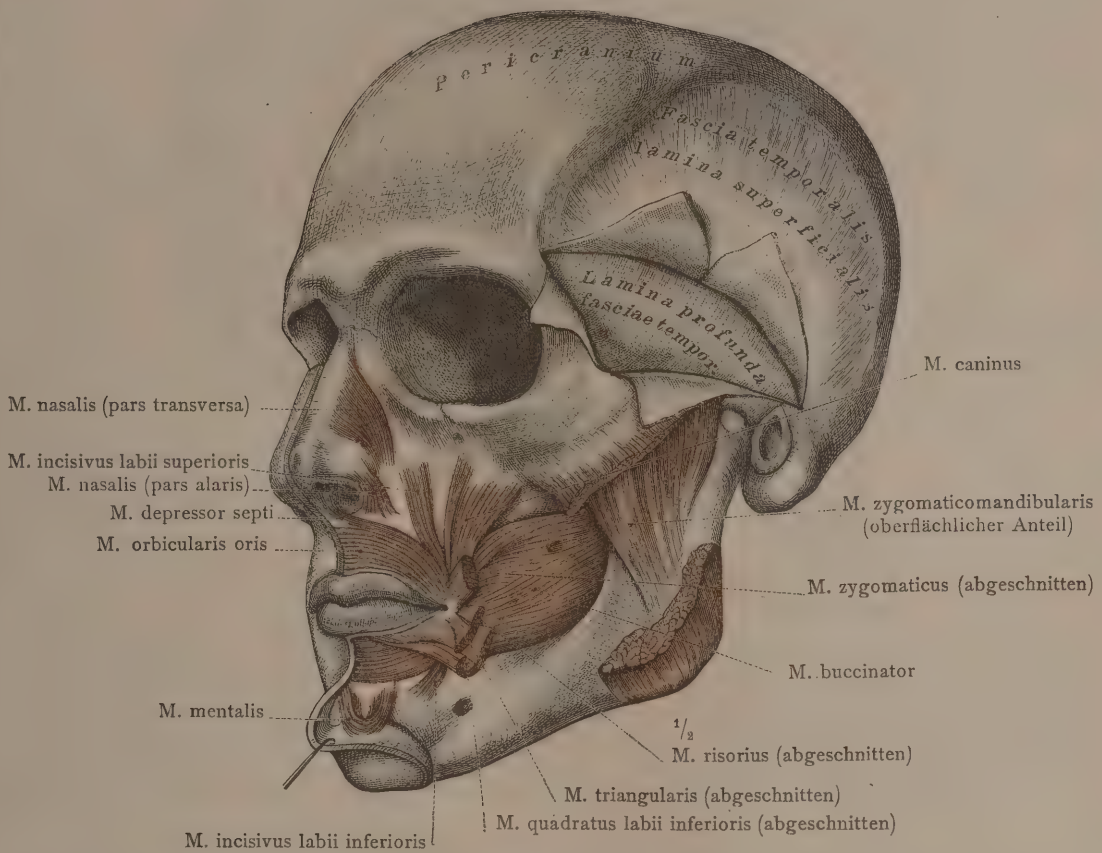

Fig. 551. Die tiefe Schichte der mimischen Muskeln des Gesichtes und die Beziehungen des M. orbicularis oris, des Schließmuskels des Mundes, zu den angrenzenden Muskeln. Ansicht schief von vorn und links: M. buccinator, der Backenmuskel, nach Ablösung der Fascia buccopharyngea dargestellt; Mm. incisivi, die Schneidezahnmuskeln; M. mentalis, der Kinnmuskel; M. nasalis, der Nasenmuskel; M. depressor septi, der Herabzieher der Nasenscheidewand, und M. caninus, der Heber des Mundwinkels. Durch teilweise Abtragung des M. masseter wurde der oberflächliche Anteil des M. zygomaticomandibularis, welcher gewöhnlich als tiefe Portion des M. masseter bezeichnet wird, freigelegt. Pericranium, die Beinhaut des Schädeldaches. Fascia temporalis.

Musculi faciei, Gesichtsmuskeln. Musculi masticatorii, Kaumuskeln.

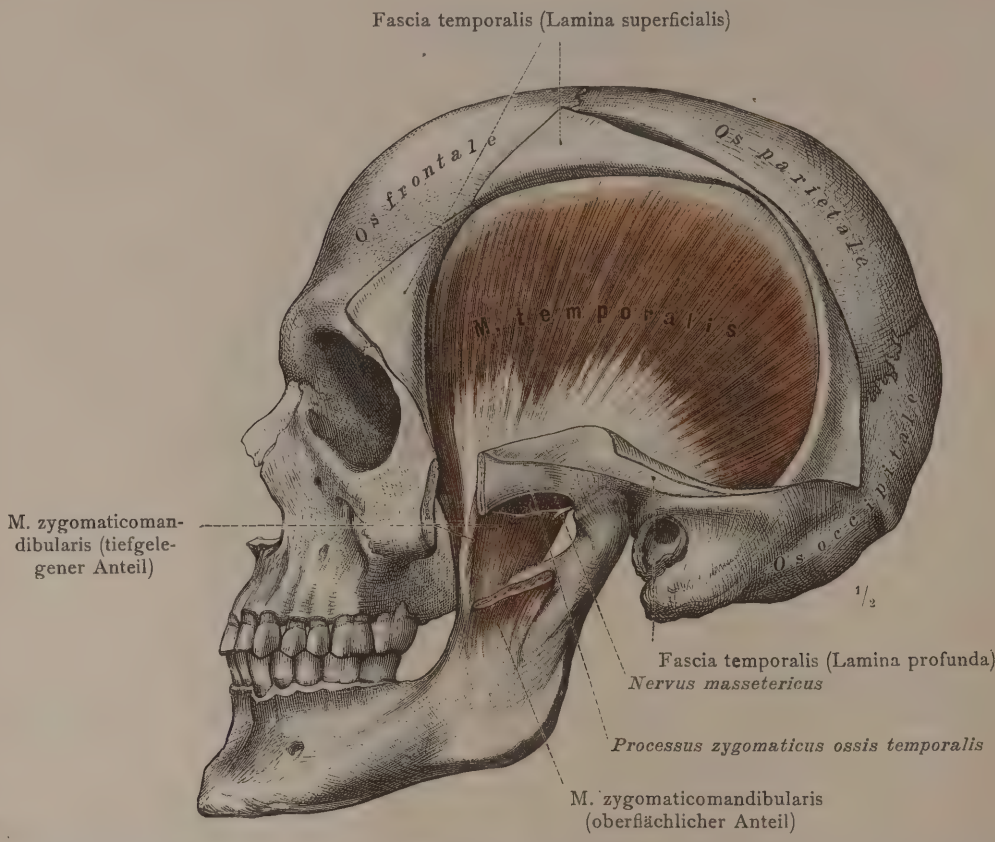

Fig. 552. Musculus temporalis, der Schläfenmuskel, an der linken Kopfseite nach teilweiser Abtragung des Jochbogens durch Entfernung des oberflächlichen und tiefen Blattes der Fascia temporalis dargestellt. Durch teilweise Abtragung des oberflächlichen Anteiles des M. zygomaticomandibularis ist der tiefgelegene, aus zwei Fleischlagen bestehende Anteil dieses Muskels zur Darstellung gelangt, welcher auch unter der Bezeichnung einer Jochbeinportion des Schläfenmuskels bekannt ist.

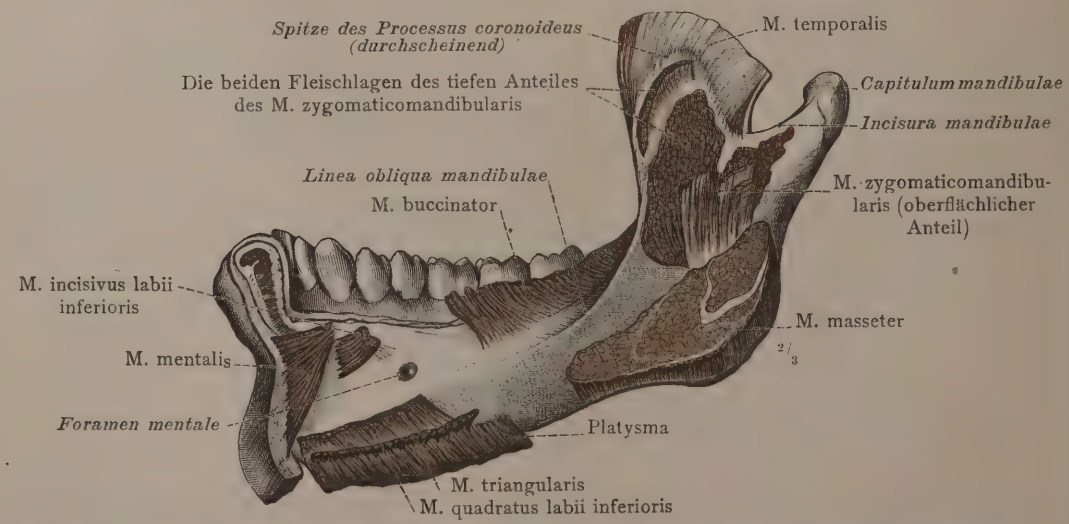

Fig. 553. Muskelansätze an der äußeren Fläche des Unterkiefers. Linke Körperseite.

Musculi masticatorii, Kaumuskeln.

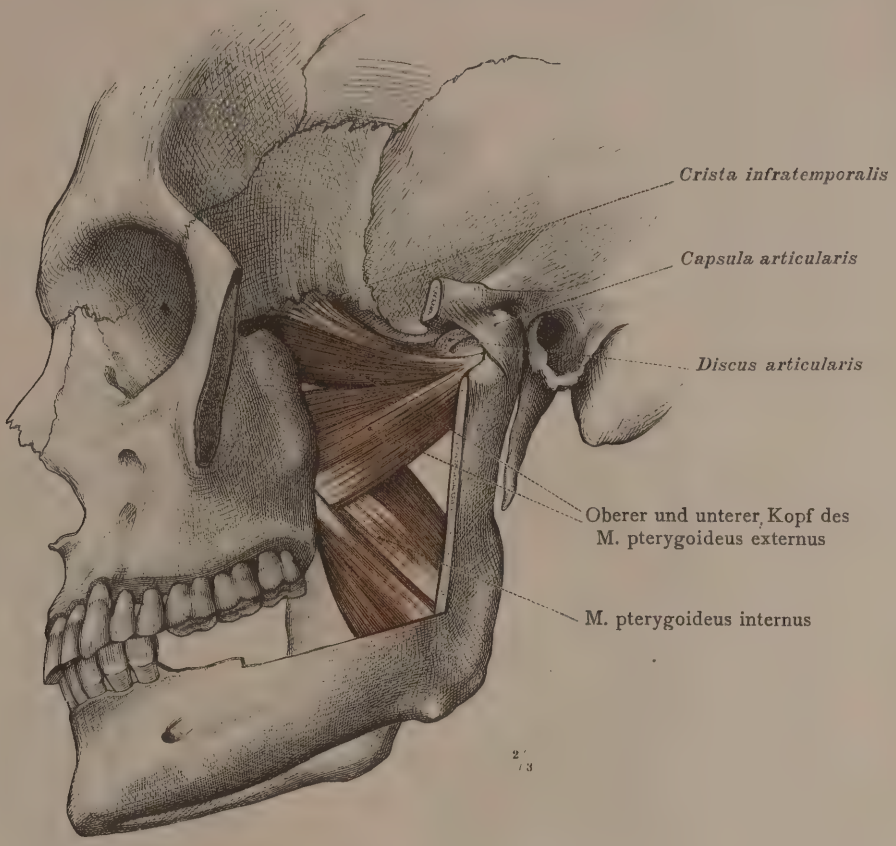

Fig. 554. Musculi pterygoidei, externus und internus, der äußere und der innere Flügelmuskel, nach Abtragung des Jochbogens und eines Teiles des Unterkieferastes dargestellt. Ansicht von der linken Seite. Das Kiefergelenk wurde eröffnet, um die teilweise Insertion des oberen Kopfes des M. pterygoideus externus an dem vorderen Rand des Discus articularis und an der Gelenkkapsel zu zeigen.

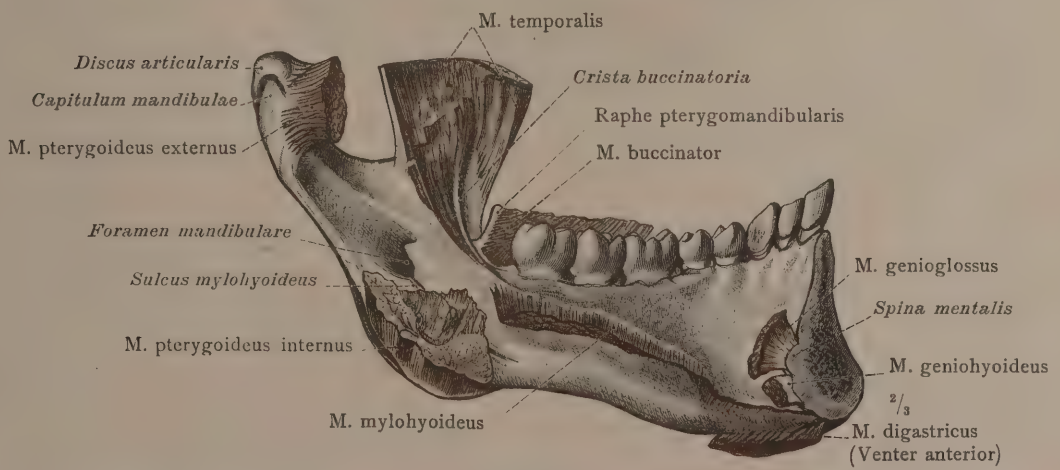

Fig. 555. Muskelansatzstellen an der inneren Fläche des Unterkiefers. Linke Körperseite.

Musculi masticatorii, Kaumuskeln.

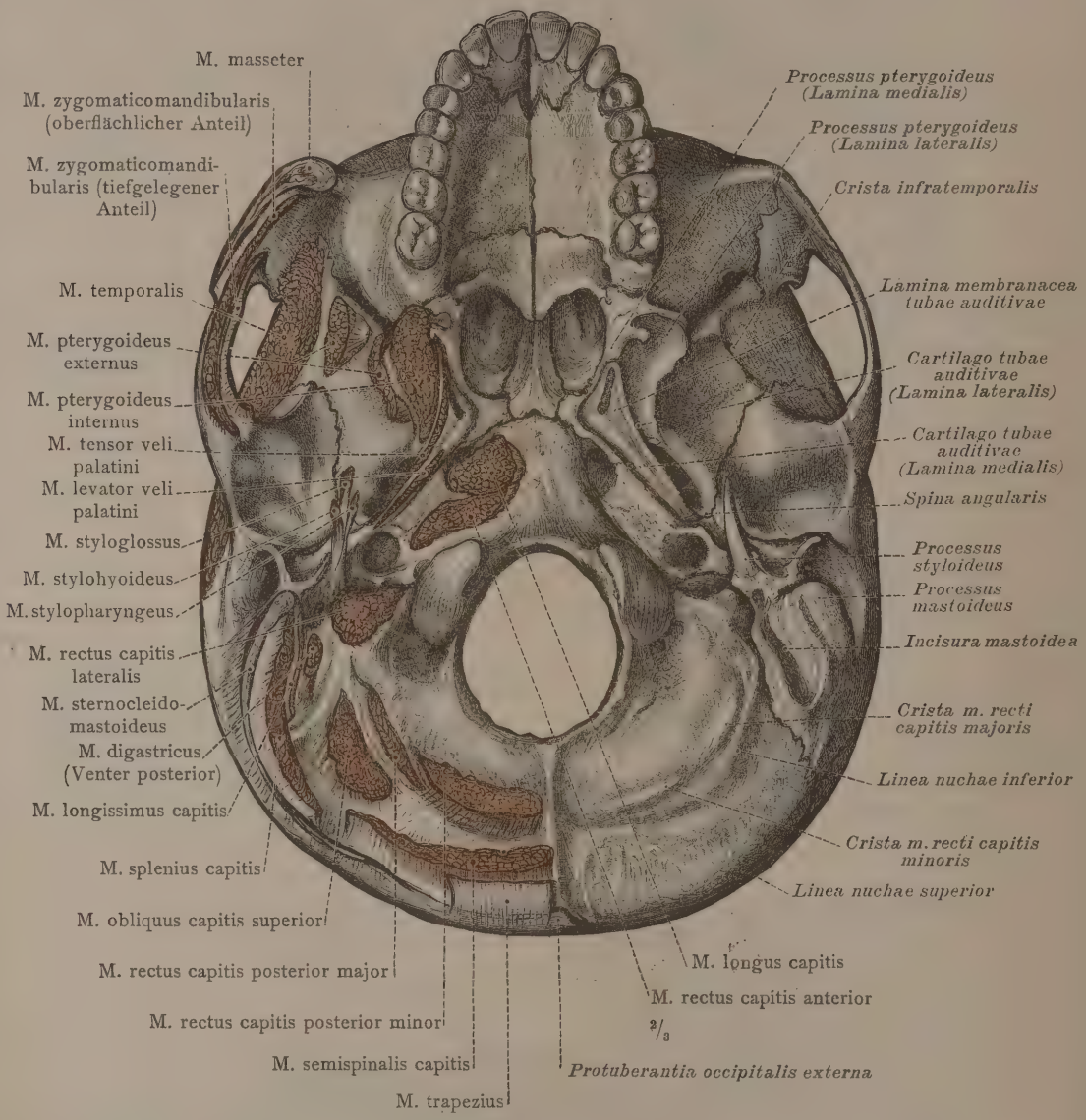

Fig. 556. Basis cranii externa. Ursprungs- und Ansatzstellen der Muskeln an der rechten Hälfte des äußeren Schädelgrundes dargestellt.

Haftstellen der Muskeln am äußeren Schädelgrund.

MUSCULI EXTREMITATIS SUPERIORIS.

DIE MUSKELN DER OBEREN GLIEDMASSEN.

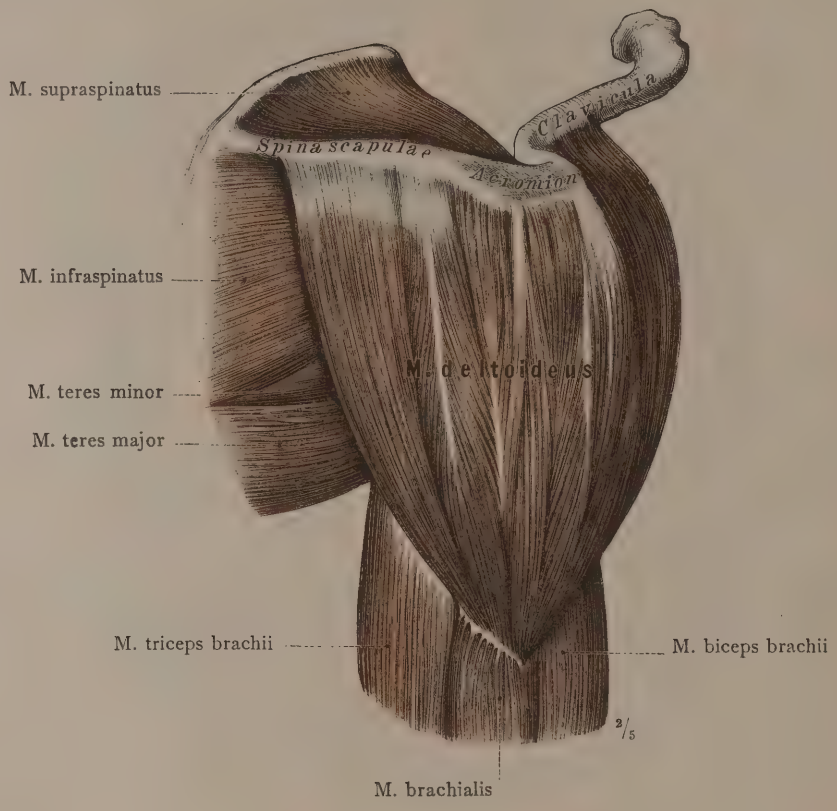

Fig. 557. M. deltoideus, der Deltamuskel, der rechten Seite in dorso-lateraler Ansicht; seine Lagebeziehungen zu den angrenzenden Schultergelenk- und Oberarmmuskeln.

Musculi articulationis humeri, Schultergelenkmuskeln.

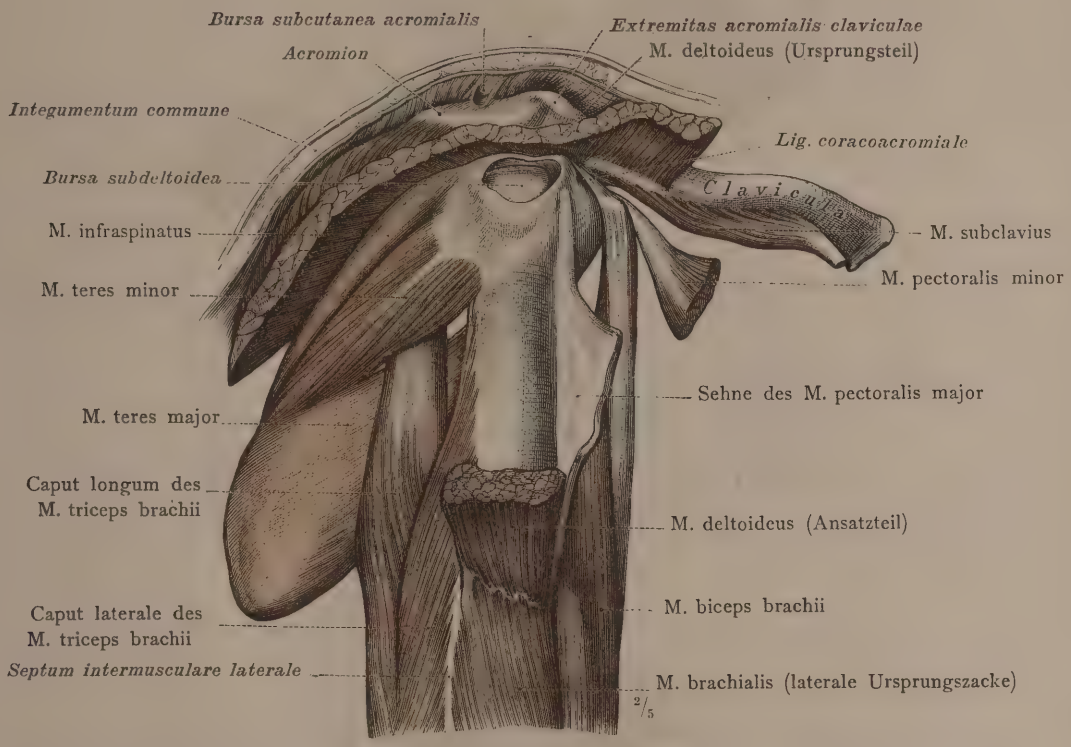

Fig. 558. Die Gruppierung der Muskeln in der Umgebung des rechten Schultergelenkes und an dem oberen Abschnitt des Oberarms, nach Abtragung des M. deltoideus von der lateralen Seite gesehen. Bursa mucosa subdeltoidea und Bursa subcutanea acromialis.

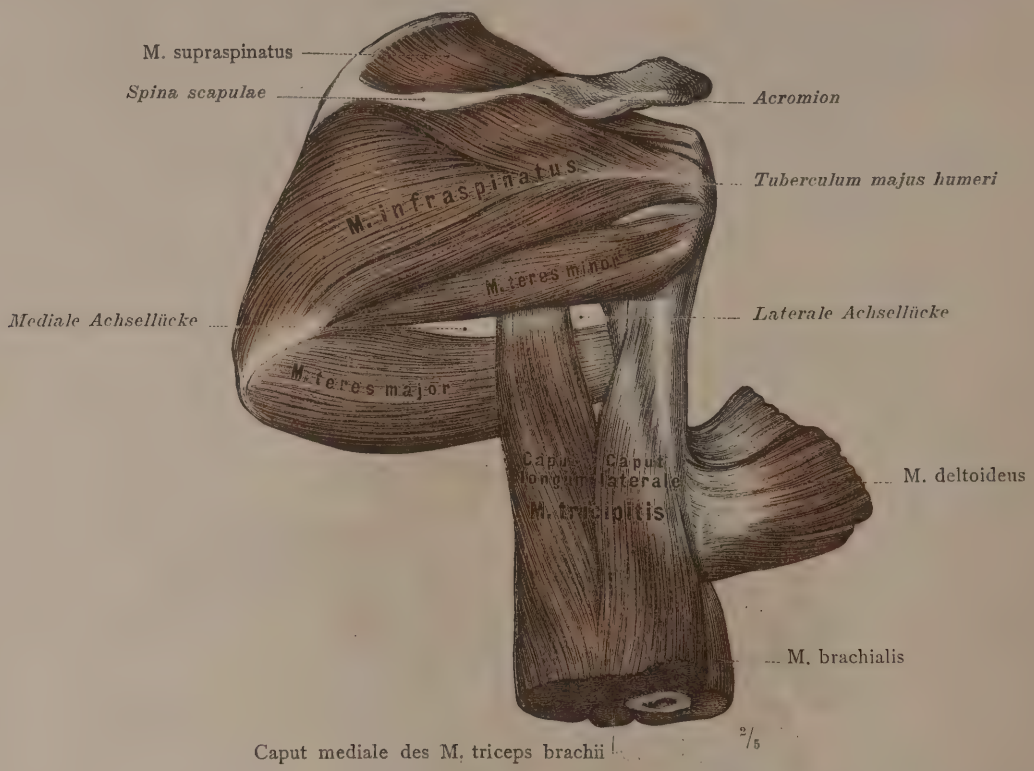

Fig. 559. Die Schultergelenkmuskeln der rechten Seite in der Ansicht von hinten: M. supraspinatus, der Obergratmuskel; M. infraspinatus, der Untergratmuskel; Mm. teres major und minor, der große und der kleine runde Armmuskel; die angrenzenden Teile des M. triceps brachii. Die mediale und die laterale Achsellücke.

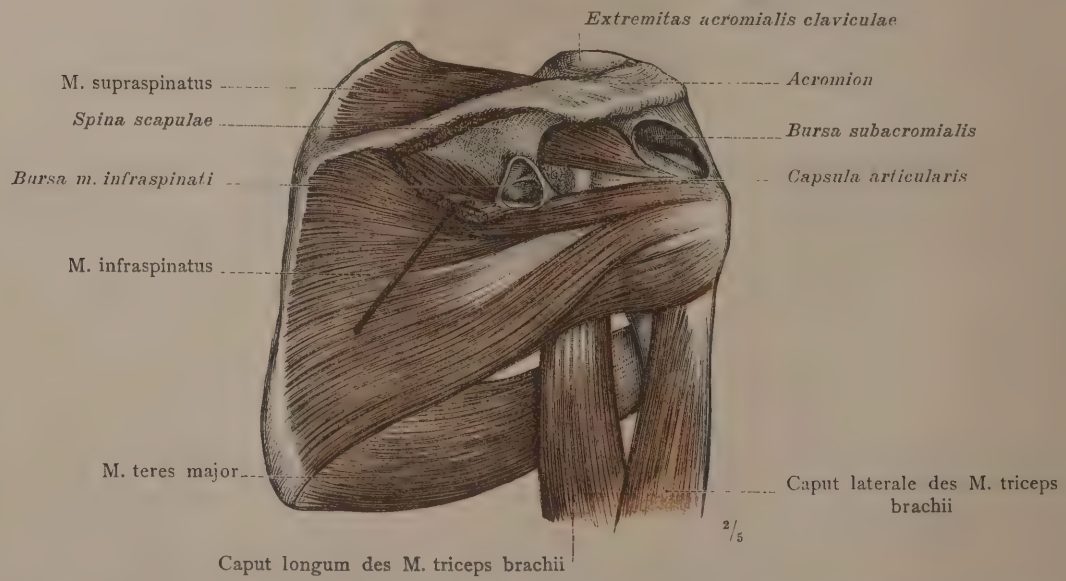

Fig. 560. An einem dem vorhergehenden ähnlichen Präparate wurde der Ursprungsteil des M. infraspinatus von dem Schultergrat abgetrennt, um die Bursa musculi infraspinati darzustellen. Überdies ist die Bursa subacromialis freigelegt worden.

Musculi articulationis humeri, Schultergelenkmuskeln.

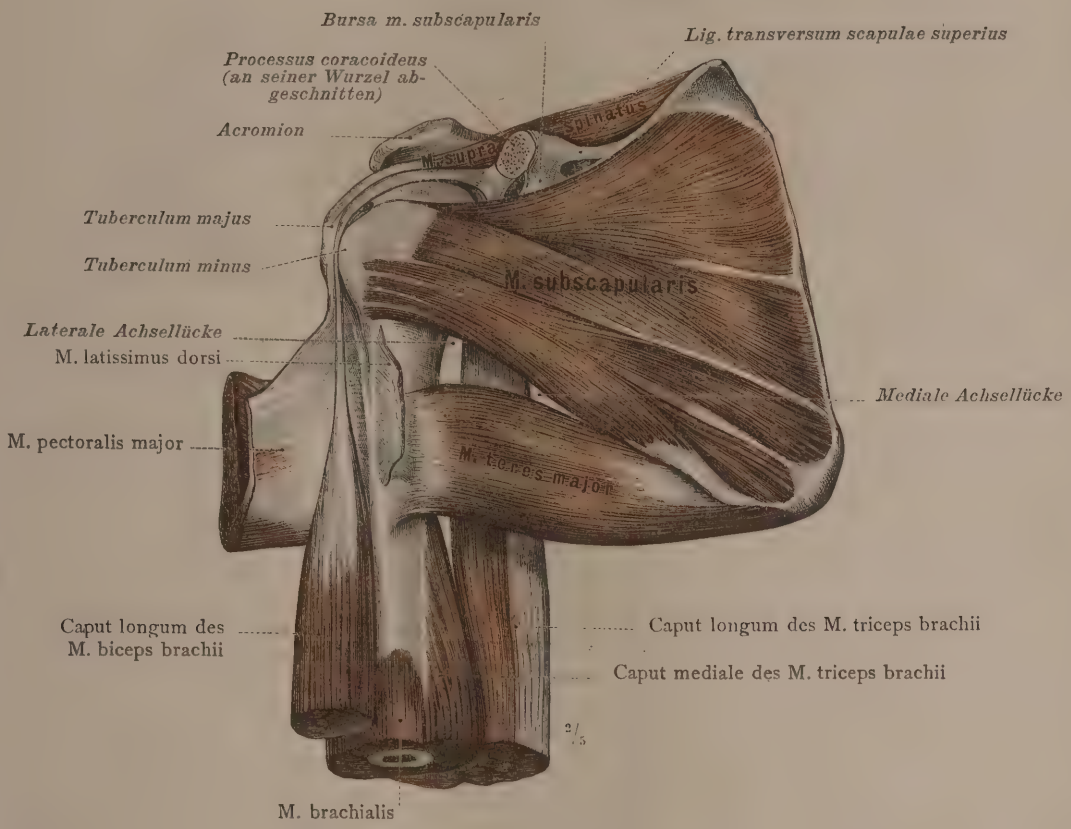

Fig. 561. Die Schultergelenkmuskeln der rechten Seite in der Ansicht von vorn: M. subscapularis, der Unterschulterblattmuskel, mit der Bursa m. subscapularis; M. supraspinatus, der Obergratmuskel; M. teres major, der große runde Armmuskel. Die angrenzenden Teile der Oberarmmuskeln und der Rumpf-Armmuskeln. Die mediale und die laterale Achsellücke.

Musculi articulationis humeri, Schultergelenkmuskeln.

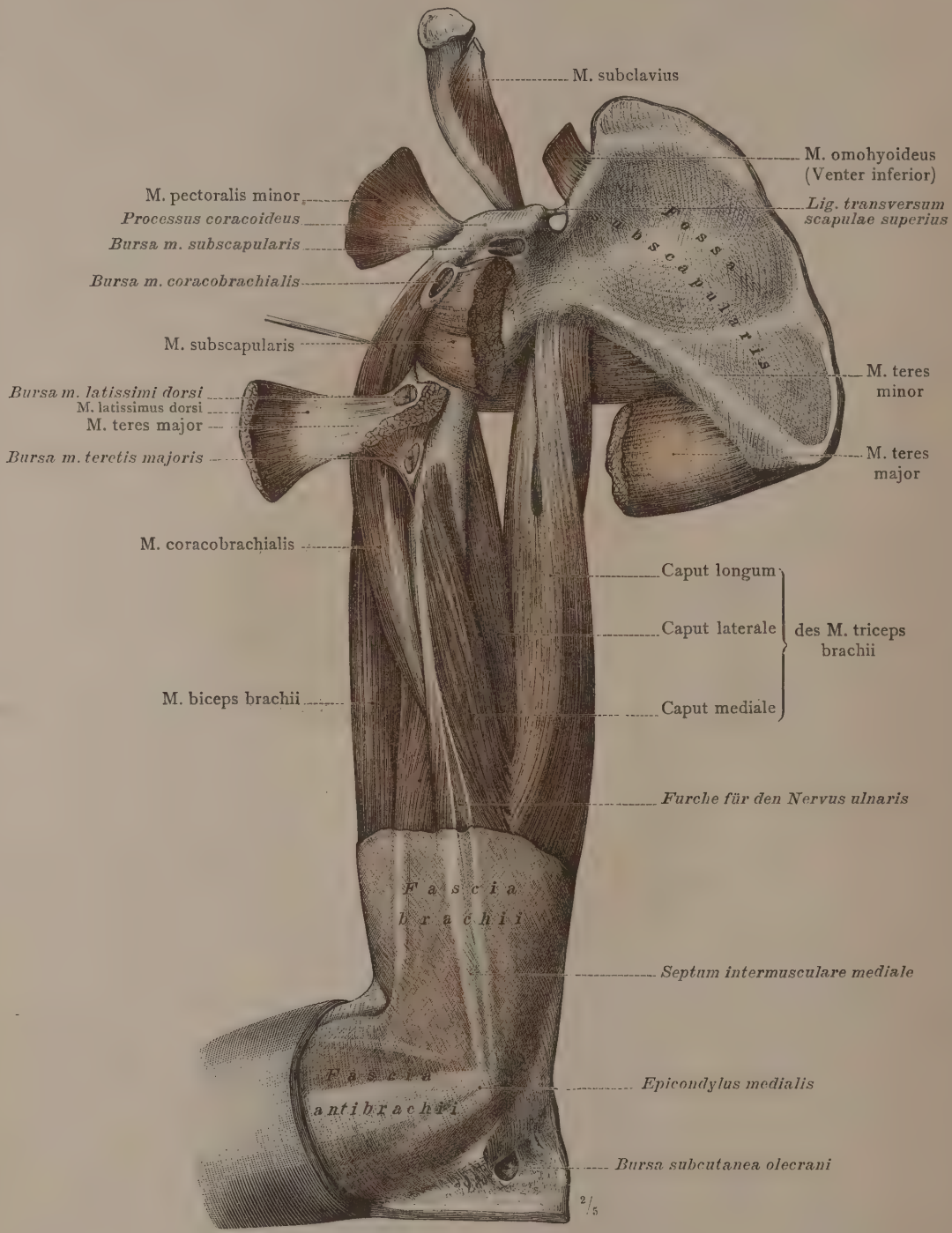

Fig. 562. Die Gruppierung der Muskeln in dem proximalen Teil des rechten Oberarms und die Lagebeziehungen derselben zu den Ansätzen der Schultergelenk- und Rumpf-Armmuskeln in der Ansicht von der medialen Seite. Die in dieser Gegend vorkommenden Bursae mucosae. Der distale Teil der Fascia brachii und der proximale Teil der Fascia antibrachii. Bursa subcutanea olecrani.

Musculi brachii, Muskeln des Oberarms.

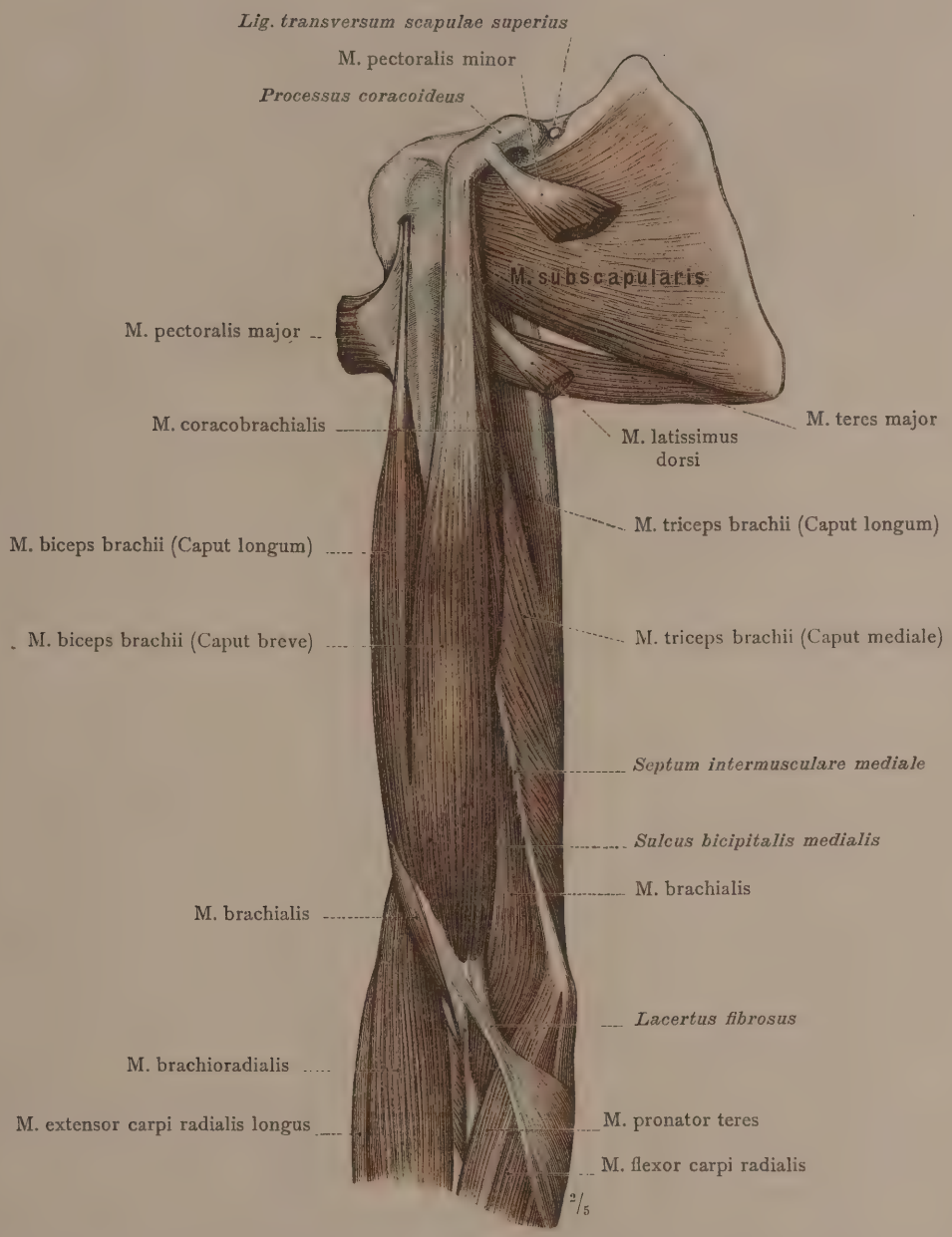

Fig. 563. Der zweiköpfige Armmuskel, M. biceps brachii, der rechten Seite und seine Beziehungen zu den übrigen Muskeln an der Beugeseite des Oberarms, zu den Schultergelenk- und Rumpf-Armmuskeln, sowie zu den Muskeln des Unterarms.

Musculi brachii, Muskeln des Oberarms.

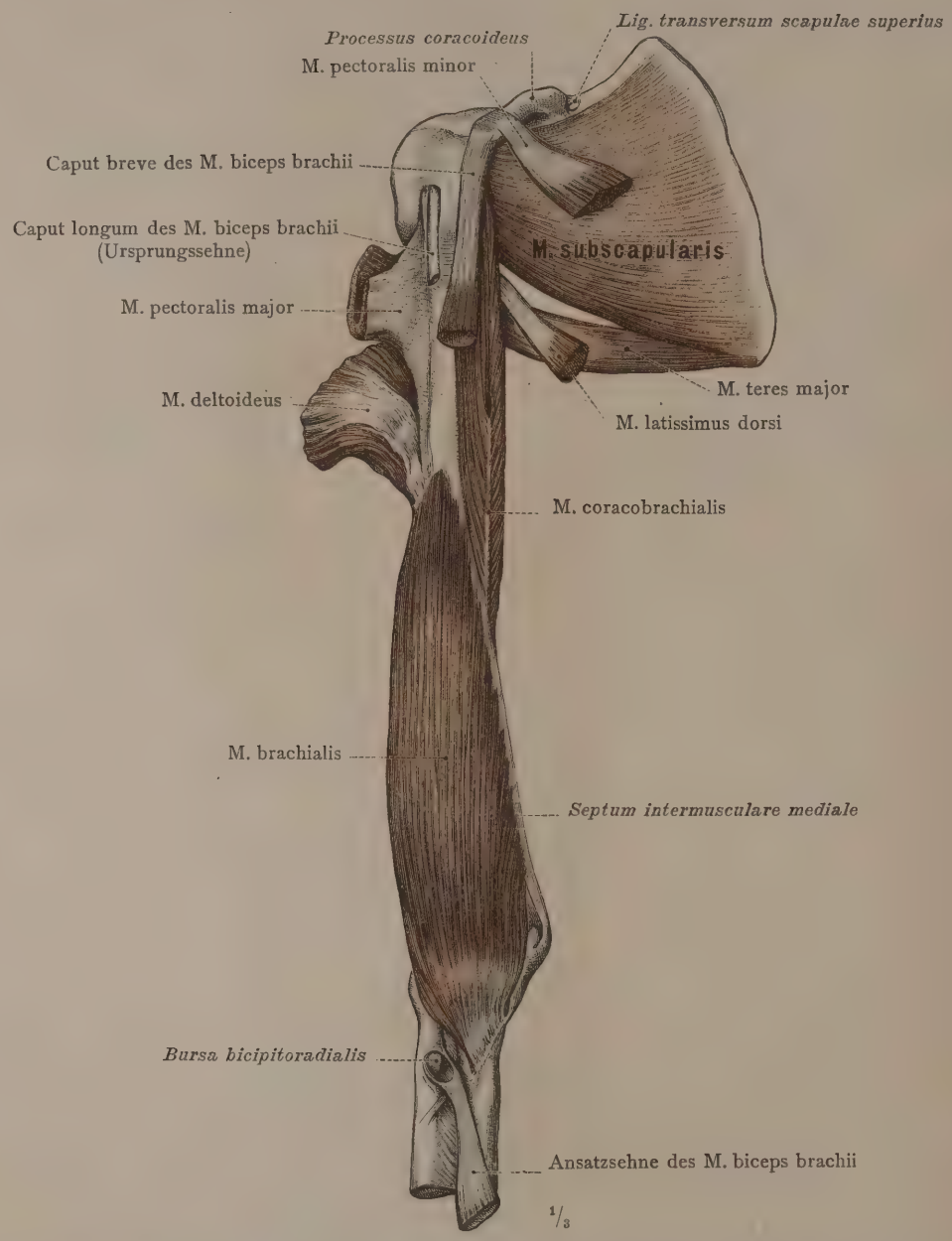

Fig. 564. Die Muskeln der vorderen (Beuge-) Seite des rechten Oberarms, nach Abtragung des M. biceps brachii: M. coracobrachialis, der Hakenmuskel; M. brachialis, der innere Armmuskel. Die Ansatzsehne des M. biceps brachii ist distal umgeschlagen, um die Bursa bicipitoradialis sichtbar zu machen.

Musculi brachii, Muskeln des Oberarms.

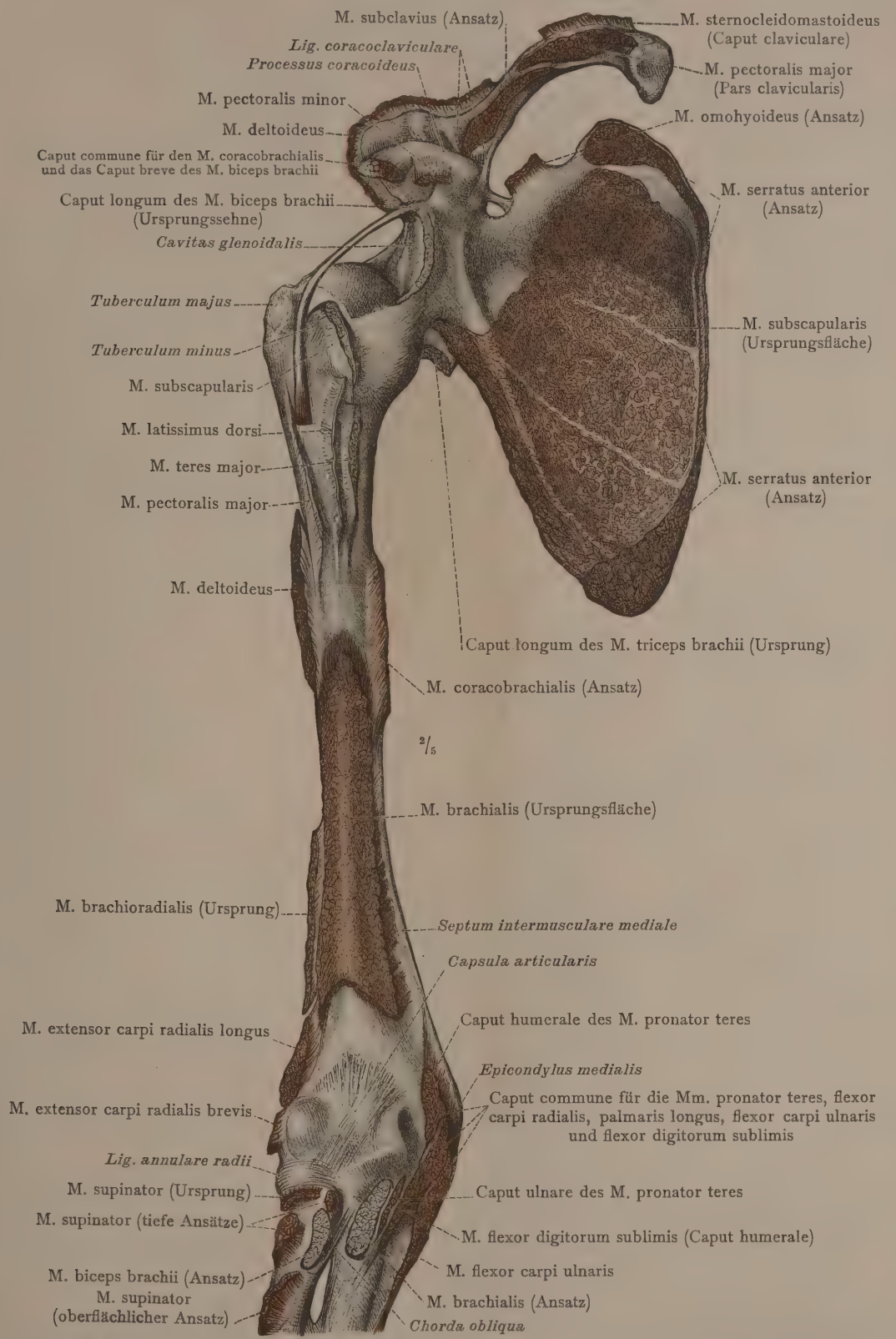

Fig. 565. Muskelansätze an der Vorderseite des Schulterblattes, Oberarms und Ellbogens.

Musculi brachii, Muskeln des Oberarms.

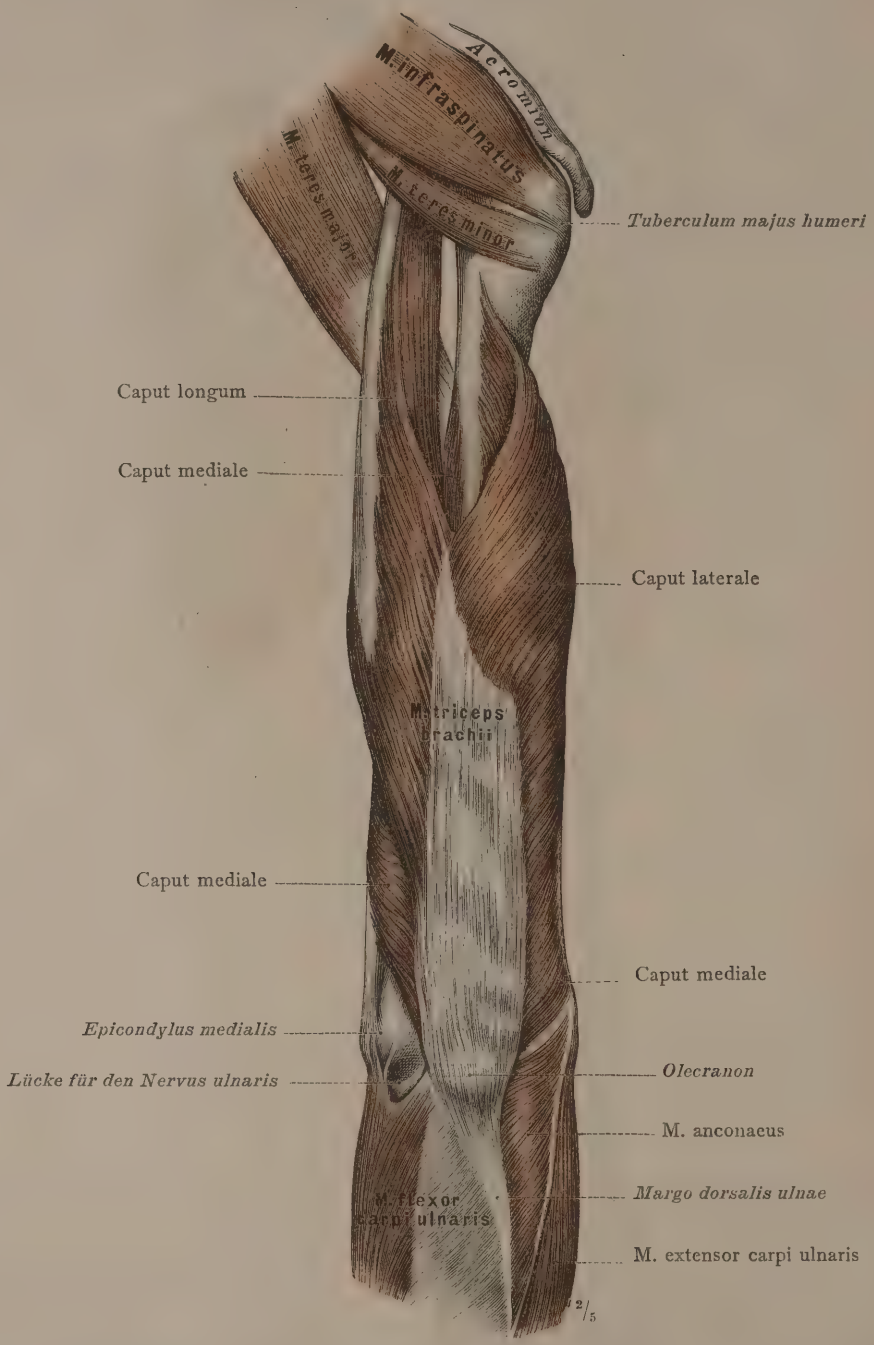

Fig. 566. Der dreiköpfige Oberarmmuskel, M. triceps brachii, der rechten Seite in der Ansicht von hinten; die Lagebeziehungen seiner proximalen und distalen Endstücke zu den Schultergelenkmuskeln, beziehungsweise zu den Muskeln des Unterarms. M. anconaeus, der Ellbogenmuskel.

Musculi brachii, Muskeln des Oberarms.

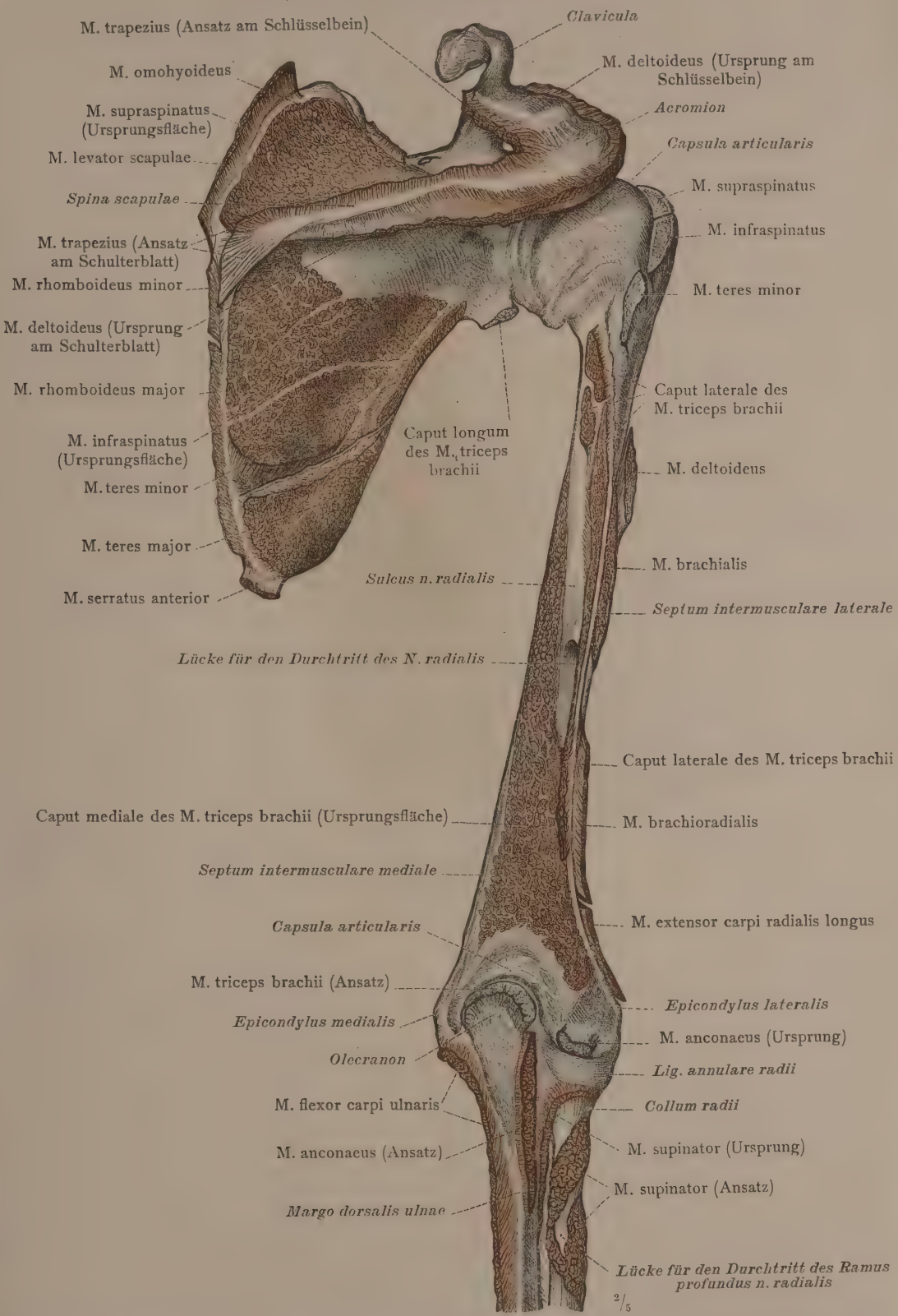

Fig. 567. Muskelansätze an der Dorsalseite des Schulterblattes, Oberarms und Ellbogens.

Musculi brachii, Muskeln des Oberarms.

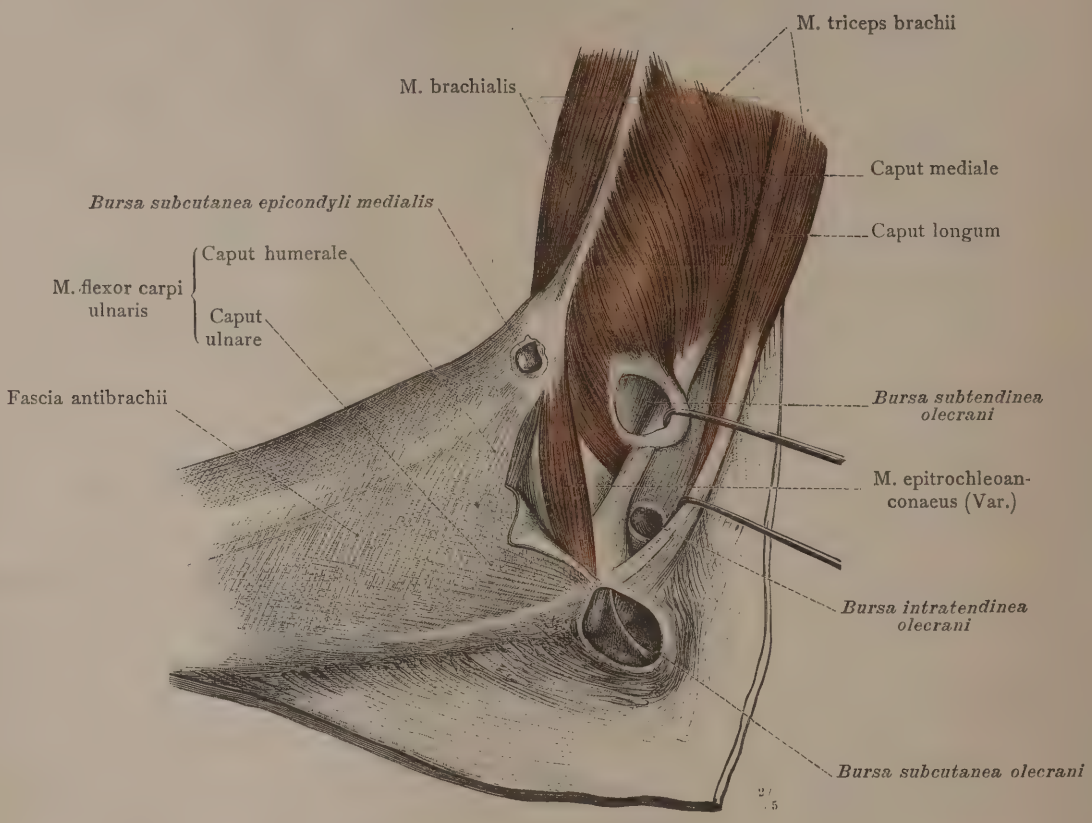

Fig. 568. Die mediale Seite der rechten Ellbogengegend mit dem distalen Endstück des M. triceps brachii, dem anomalen Musculus epitrochleoanconaeus und den in diesem Bereiche vorkommenden Schleimbeuteln. Um die Bursae intratendinea und subtendinea olecrani darzustellen, sind durch das distale Endstück des M. triceps brachii zwei Längsschnitte geführt und die dorsalen Schnittränder durch Haken abgezogen worden. In dem Bereich des Unterarms ist die Fascia antibrachii erhalten worden.

Musculi brachii, Muskeln des Oberarms.

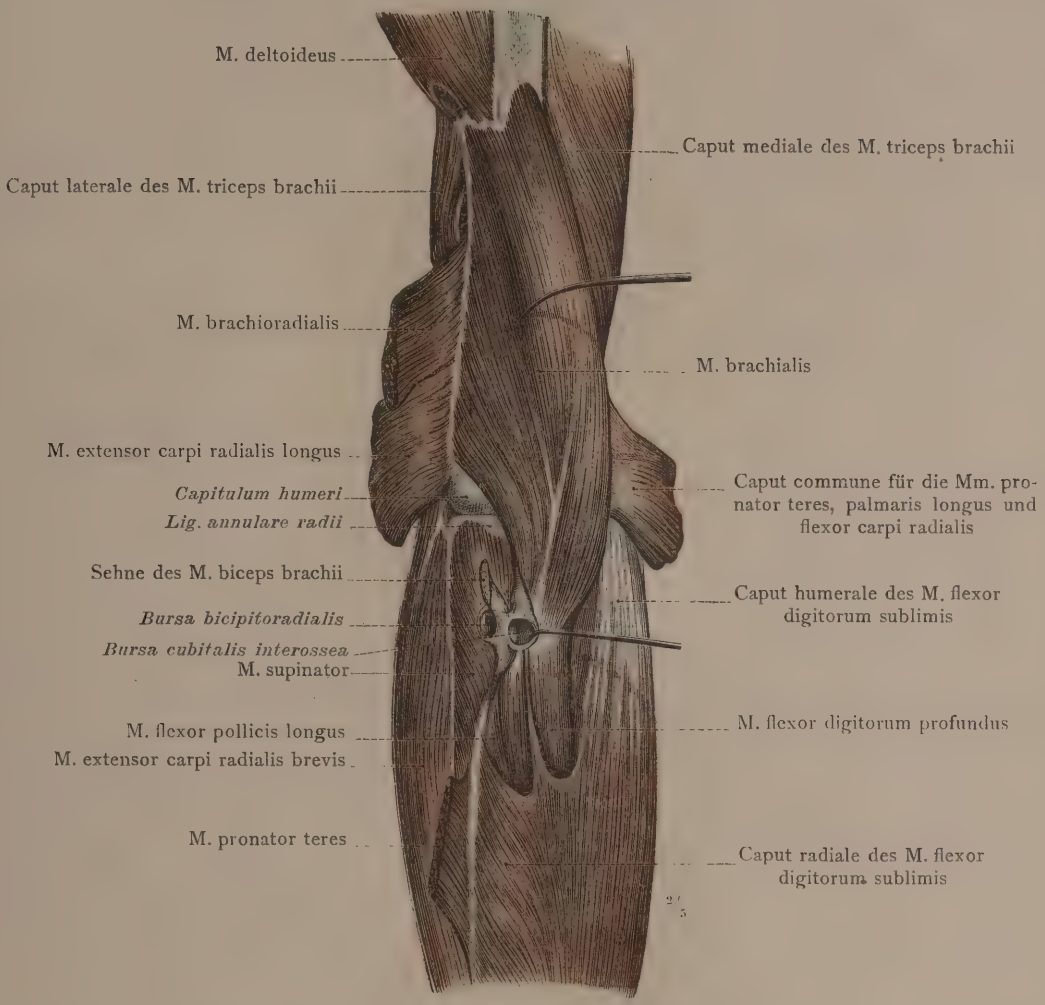

Fig. 569. Die Ursprungsteile der volaren und der radialen Muskeln des rechten Unterarms in ihren Lagebeziehungen zu dem M. brachialis im Grunde und in der Umgebung der Fossa cubitalis.

Ansicht von vorn, bei Supinations-Stellung des Unterarms. Der M. brachialis ist etwas medial abgezogen. Die beiden oberflächlichen Muskeln der radialen Gruppe sind bis auf ihre Ursprungsstücke entfernt und diese lateral abgehoben worden, um die tiefe Schichte der radialen Gruppe: den kurzen radialen Handstrecker, M. extensor carpi radialis brevis, und den Gegendreher, M. supinator, bloßzulegen. Auch die oberflächliche Schichte der volaren Muskelgruppe ist abgetragen worden. Bursa bicipitoradialis und Bursa cubitalis interossea.

Musculi antibrachii, Muskeln des Unterarms.

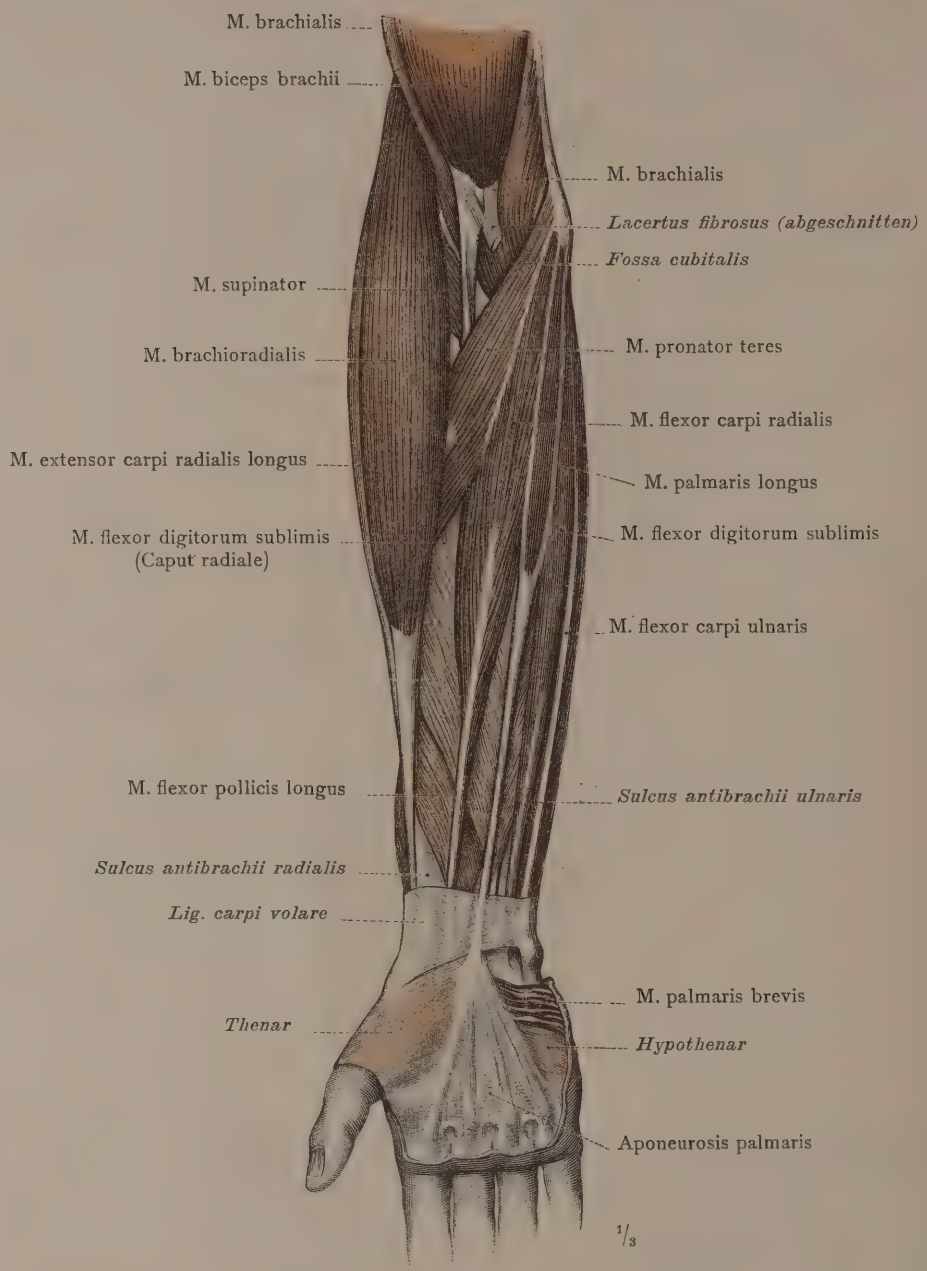

Fig. 570. Die oberflächliche Schichte der volaren Muskelgruppe des rechten Unterarms: M. pronator teres, der runde Drehmuskel des Unterarms; M. flexor carpi radialis, der radiale Handbeuger; M. palmaris longus, der lange Hohlhandmuskel; M. flexor carpi ulnaris, der ulnare Handbeuger. Die oberflächliche Schichte der radialen Muskelgruppe: M. brachioradialis, der Armspeichenmuskel, und ein Teil des M. extensor carpi radialis longus, des langen radialen Handstreckers. Fossa cubitalis, die Ellbogengrube; Sulci antibrachii, ulnaris und radialis, die ulnare und die radiale Unterarmrinne. Ligamentum carpi volare, das volare Handwurzelband, und die Aponeurosis palmaris mit dem M. palmaris brevis, dem kurzen Hohlhandmuskel.

Musculi antibrachii, Muskeln des Unterarms.

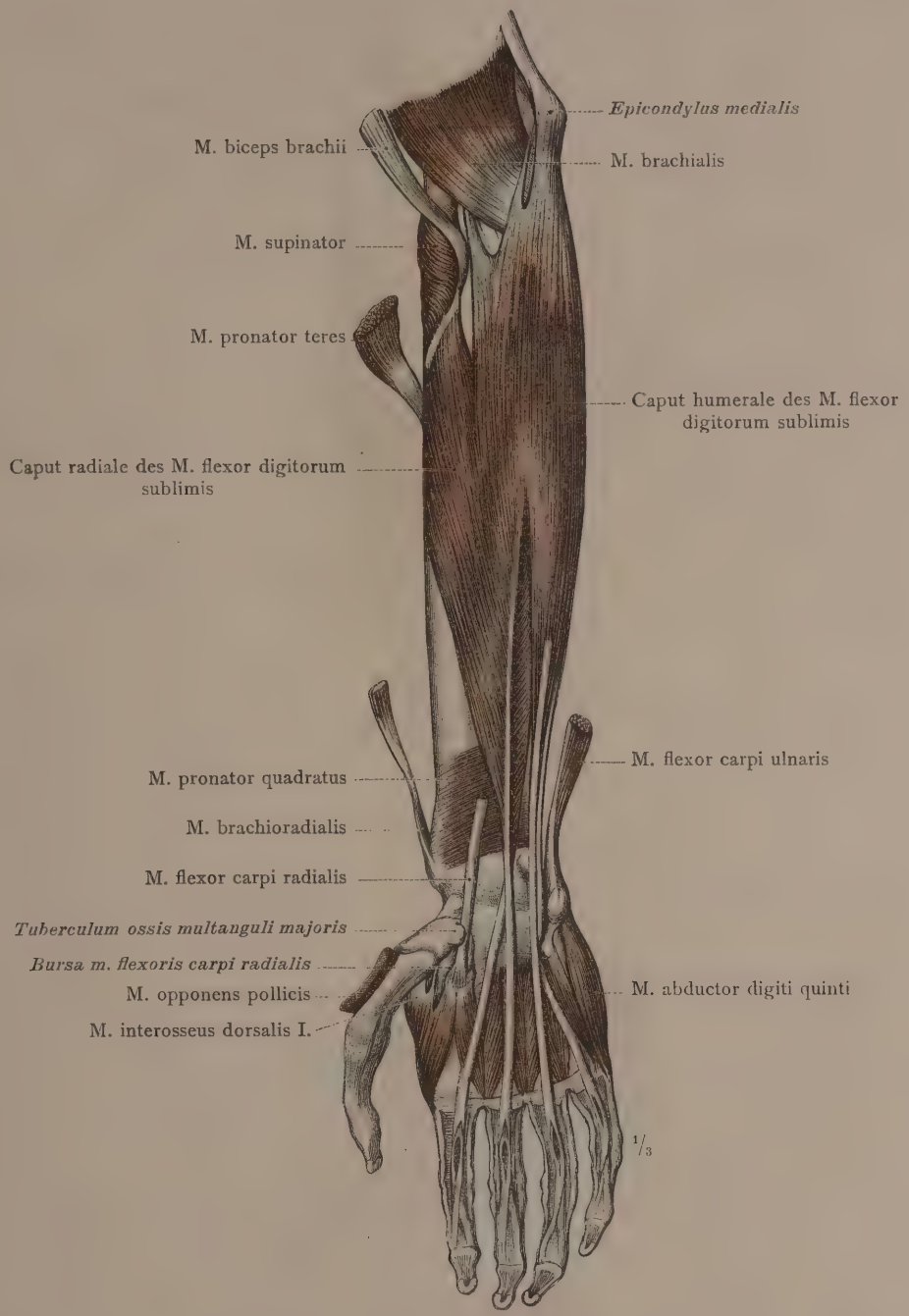

Fig. 571. Die zweite Schichte der volaren Muskelgruppe des rechten Unterarms: M. flexor digitorum sublimis, der oberflächliche Fingerbeuger. Die distalen Ansätze der Sehnen des M. flexor carpi ulnaris, des M. flexor carpi radialis und des M. brachioradialis. Die oberflächlichen Muskeln des Hypothenar und die an der Volarseite sichtbaren Mm. interossei der Hand. Bursa musculi flexoris carpi radialis.
Nach Abtragung der einzelnen Muskeln der oberflächlichen Schichte wurde der oberflächliche Fingerbeuger unter vollständiger Entfernung des Lig. carpi transversum dargestellt. Um das Verhalten der Sehnen des genannten Muskels so deutlich als möglich zur Anschauung zu bringen, ist der tiefliegende Fingerbeuger weggenommen worden.

Musculi antibrachii, Muskeln des Unterarms.

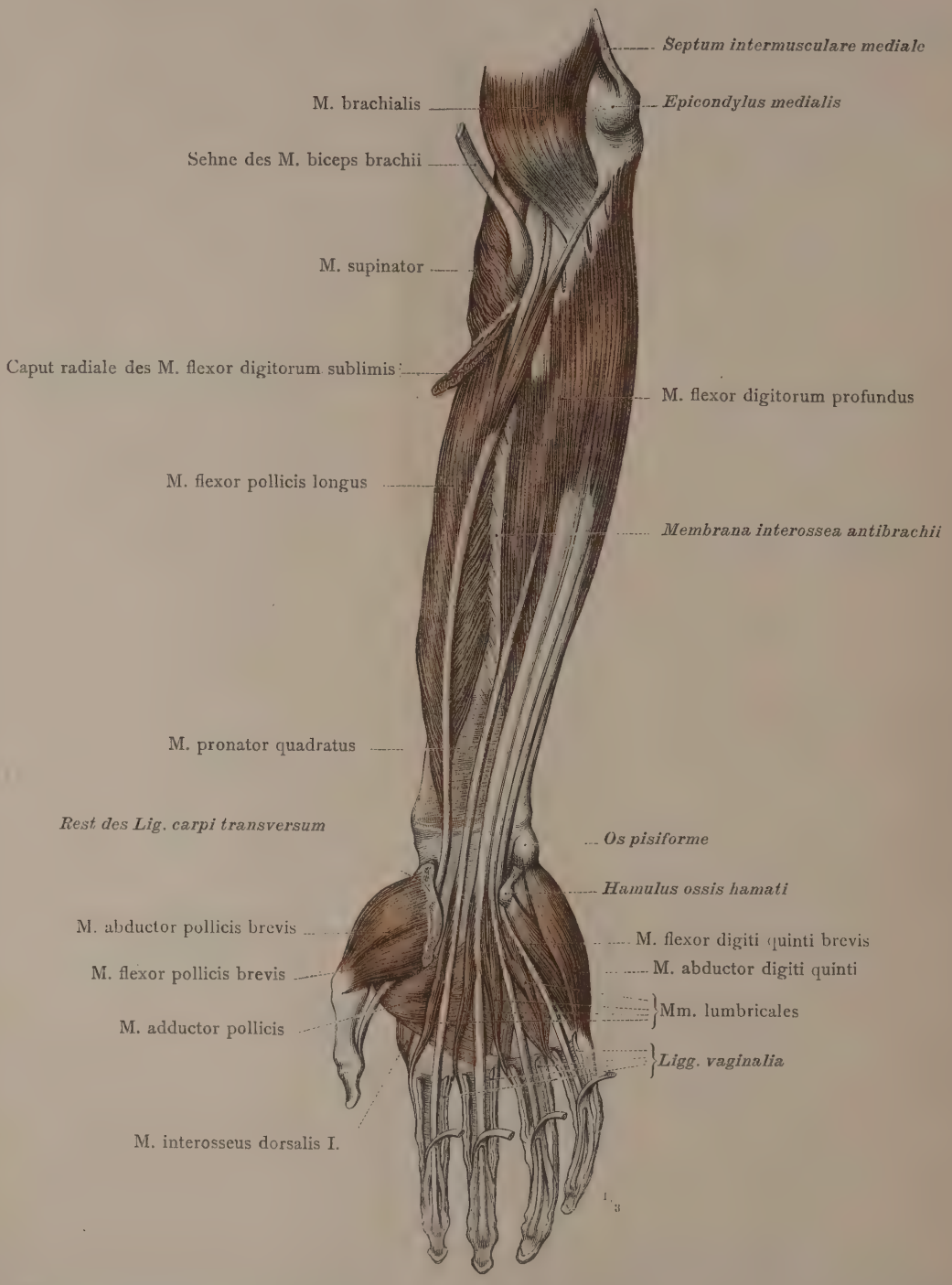

Fig. 572. Die dritte Schichte der volaren Muskelgruppe des rechten Unterarms, nach Abtragung der ersten und zweiten Schichte, sowie des Ligamentum carpi transversum dargestellt: M. flexor digitorum profundus, der tiefliegende Fingerbeuger, und M. flexor pollicis longus, der lange Daumenbeuger. In vierter Schichte ist ein Teil des M. pronator quadratus, des viereckigen Drehmuskels des Unterarms, zu sehen. Musculi lumbricales, die Spulmuskeln, und die oberflächlichen Muskeln des Thenar und Hypothenar: der kurze Abzieher und der Zuzieher des Daumens, der kurze Daumenbeuger, der Abzieher und der kurze Beuger des kleinen Fingers.

Musculi antibrachii, Muskeln des Unterarms.

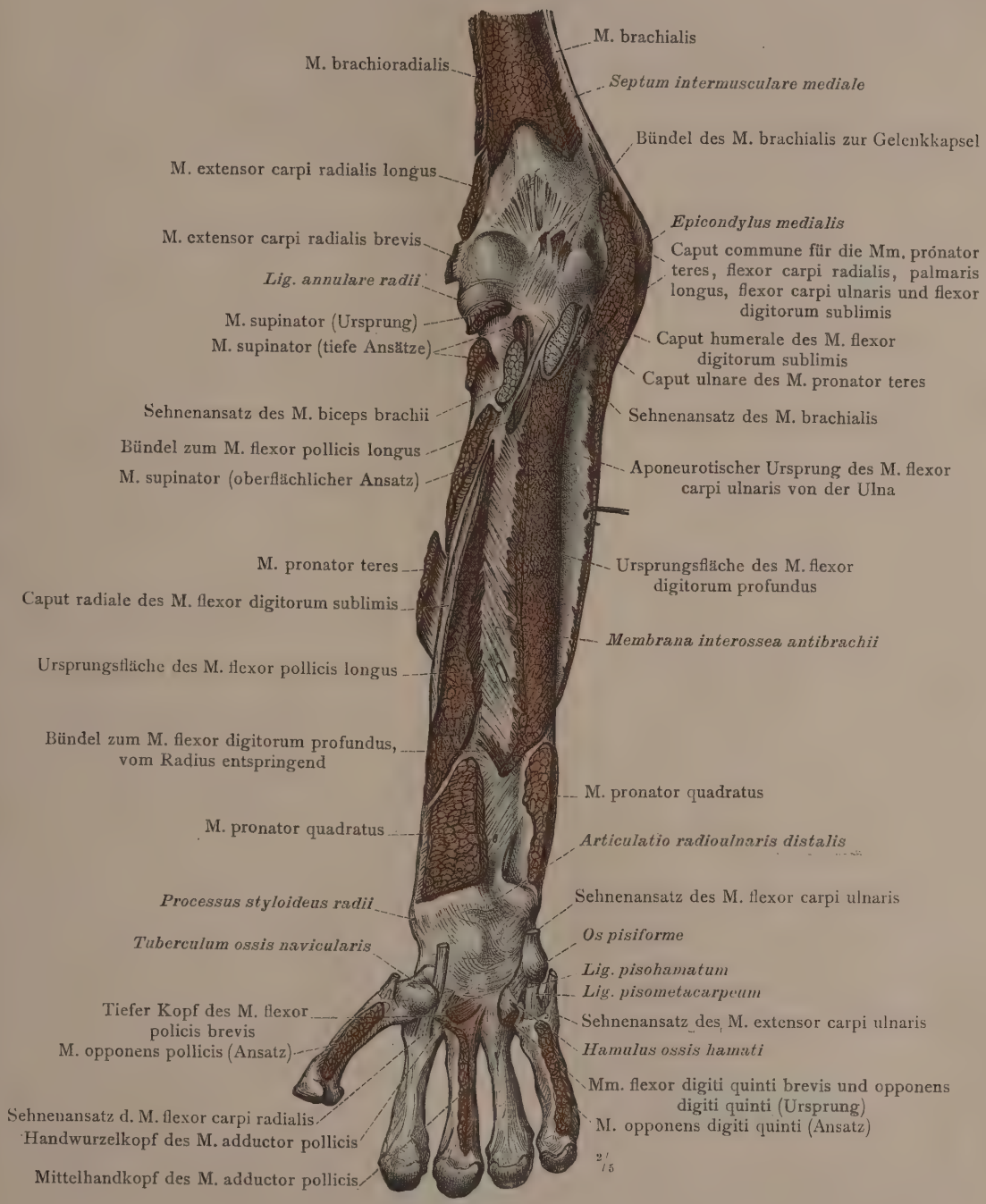

Fig. 573. Muskelansätze an der Volarseite des Unterarms und der Hand.

Musculi antibrachii, Muskeln des Unterarms.

Fig. 574. Die oberflächliche Schichte der dorsalen Muskelgruppe des rechten Unterarms: M. extensor digitorum communis, der gemeinschaftliche Fingerstrecker; M. extensor carpi ulnaris, der ulnare Handstrecker; M. anconaeus, der Ellbogenmuskel. Die radiale Muskelgruppe in der Ansicht von der dorsalen Seite und die im distalen Teile des Unterarms zwischen den beiden genannten Muskelgruppen an die Oberfläche tretenden Anteile der tiefen Muskeln der dorsalen Gruppe: Mm. extensores carpi radiales, der lange und der kurze radiale Handstrecker; Mm. extensores pollicis, der lange und der kurze Daumenstrecker; M. abductor pollicis longus, der lange Abzieher des Daumens. Ligamentum carpi dorsale, das dorsale Handwurzelband.

Musculi antibrachii, Muskeln des Unterarms.

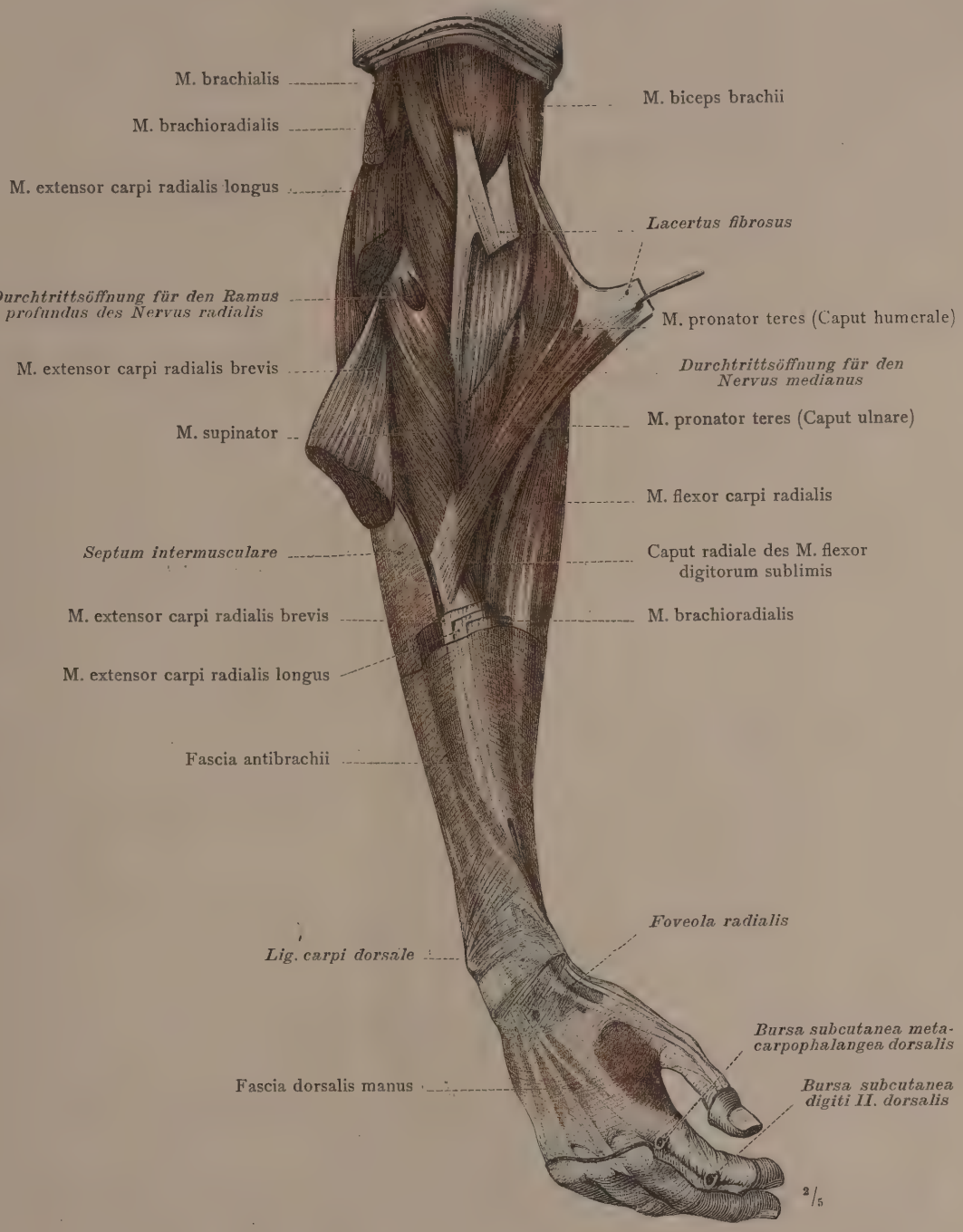

Fig. 575. Die Gruppierung der Muskeln in der Tiefe der Fossa cubitalis bei Pronationsstellung des rechten Unterarms. Die Muskeln der radialen Gruppe sind mit Ausnahme des am tiefsten gelegenen M. supinator, des Gegendrehers, zum Teil abgetragen worden. Der Lacertus fibrosus ist durchgeschnitten und sein distales Endstück mit dem M. pronator teres medial abgezogen, um das Caput ulnare dieses Muskels zur Ansicht zu bringen. In der distalen Hälfte des Unterarms und am Handrücken ist die Fascie mit dem Lig. carpi dorsale, dem dorsalen Handwurzelband, dargestellt.

Musculi antibrachii, Muskeln des Unterarms.

Fig. 576. Die tiefe Schichte der dorsalen Muskelgruppe des rechten Unterarms, nach Abtragung des M. extensor digitorum communis und des M. extensor carpi ulnaris dargestellt: M. abductor pollicis longus, der lange Abzieher des Daumens; M. extensor pollicis brevis, der kurze Daumenstrecker; M. extensor pollicis longus, der lange Daumenstrecker; M. extensor indicis proprius, der eigene Strecker des Zeigefingers. An dem proximalen Teil des in Pronationsstellung befindlichen Unterarms ist der M. supinator, der Gegendreher, und der M. anconaeus, der Ellbogenmuskel, dargestellt.

Musculi antibrachii, Muskeln des Unterarms.

Fig. 577. Muskelansätze an der Dorsalseite des Unterarms und der Hand.

Musculi antibrachii, Muskeln des Unterarms.

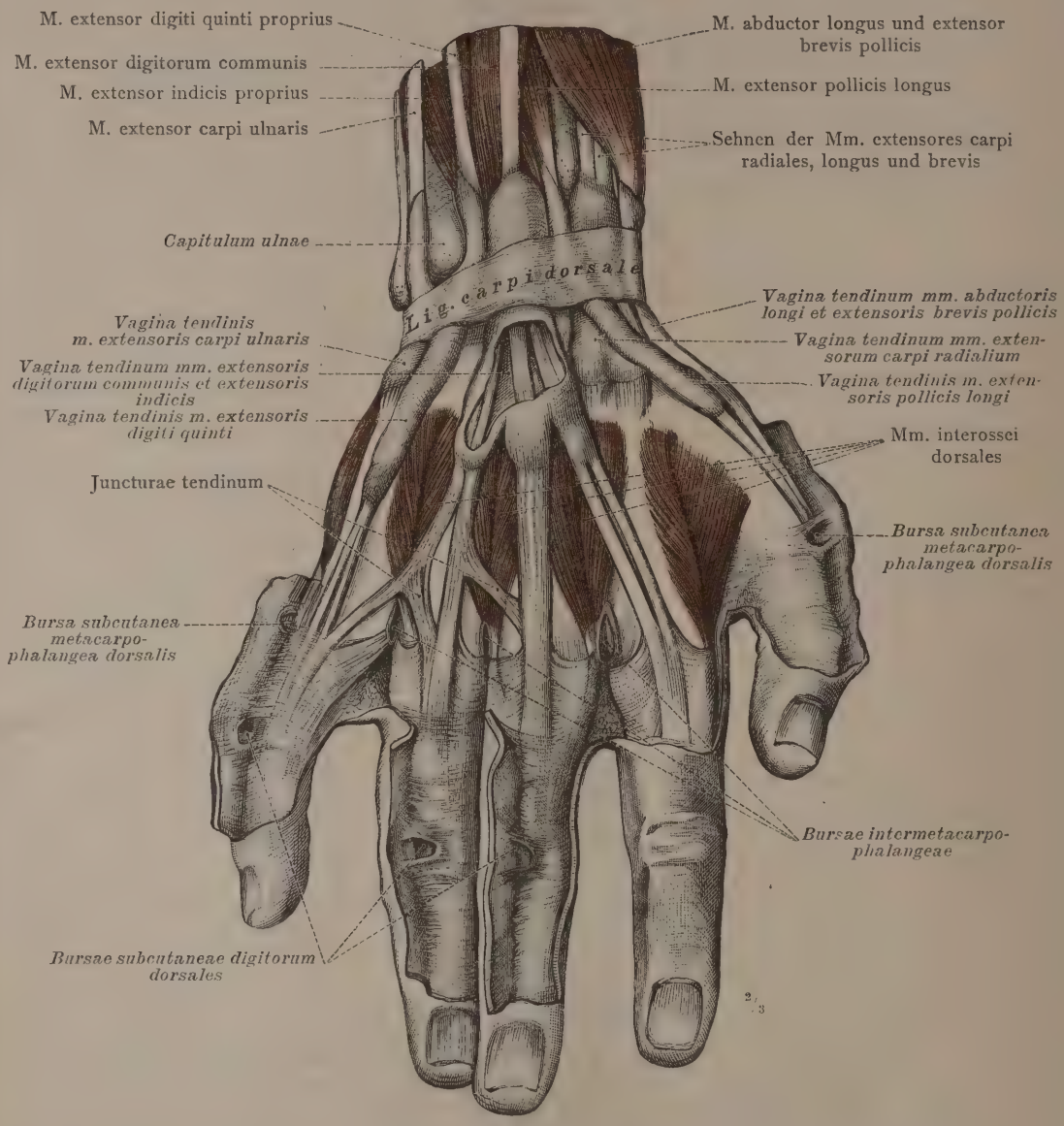

Fig. 578. Der Übergang der Sehnen der Unterarmmuskeln auf den Handrücken und die daselbst befindlichen Sehnenscheiden, Vaginae tendinum. Rechte Hand. Die gegenseitige Verbindung der Sehnen der Mm. extensores digitorum an dem Dorsum manus und ihre aponeurotische Ausbreitung an der dorsalen Seite der Articulationes metacarpophalangeae. Schleimbeutel am Handrücken: Bursae intermetacarpophalangeae, Bursae subcutaneae metacarpophalangeae dorsales und Bursae subcutaneae digitorum dorsales. Mm. interossei dorsales. Die Sehnenscheiden sind vor der Präparation mit starkem Alkohol injiziert worden; von der des gemeinsamen Fingerstreckers wurde ein Teil der Wand abgetragen.

Musculi manus, Muskeln der Hand.

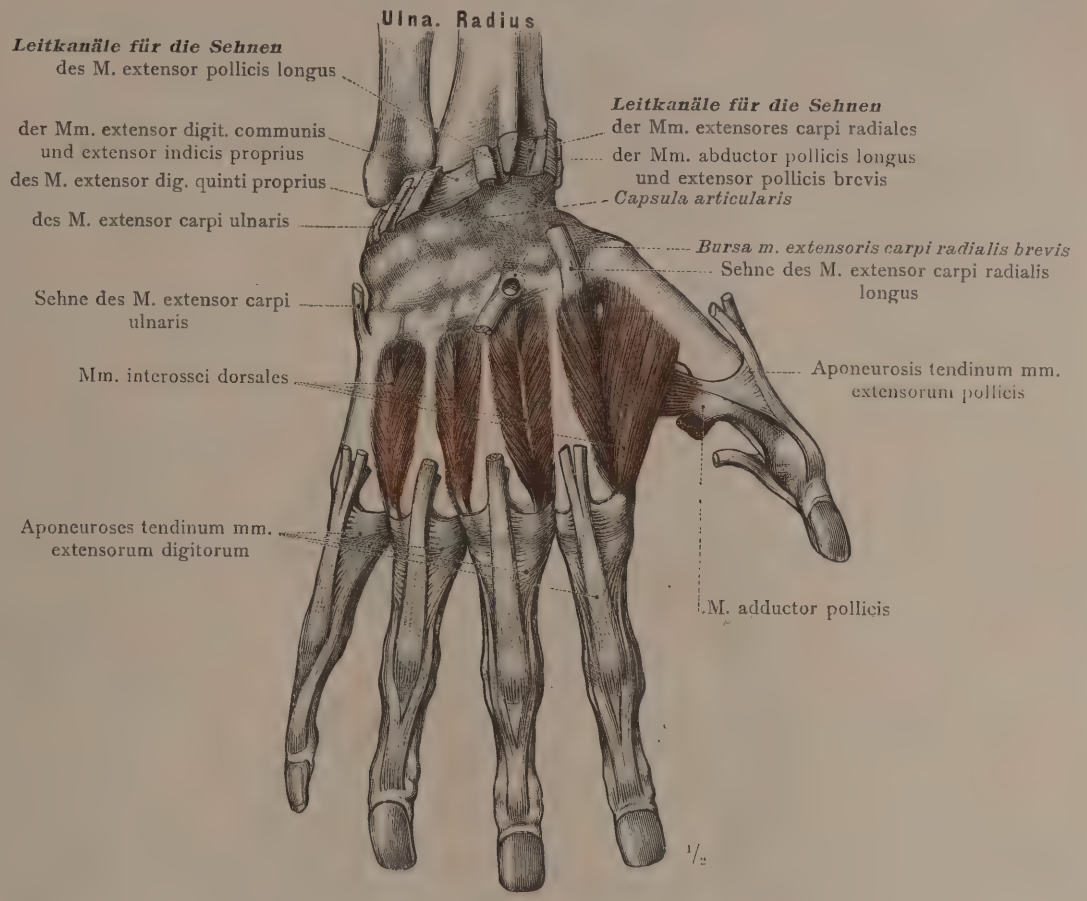

Fig. 579. Die aponeurotischen Ausbreitungen der Sehnen der Mm. extensores digitorum auf der dorsalen Fläche der Finger. Rechte Hand. Mm. interossei dorsales, die dorsalen Zwischenknochenmuskeln.

Die Leitkanäle für die Sehnen der dorsalen Muskeln des Unterarms und für die Mm. extensores carpi radiales sind durch Abtragung des Lig. carpi dorsale eröffnet worden. Das Endstück der Sehne des M. extensor carpi radialis brevis ist distal umgeschlagen, um den an ihm befindlichen Schleimbeutel sichtbar zu machen.

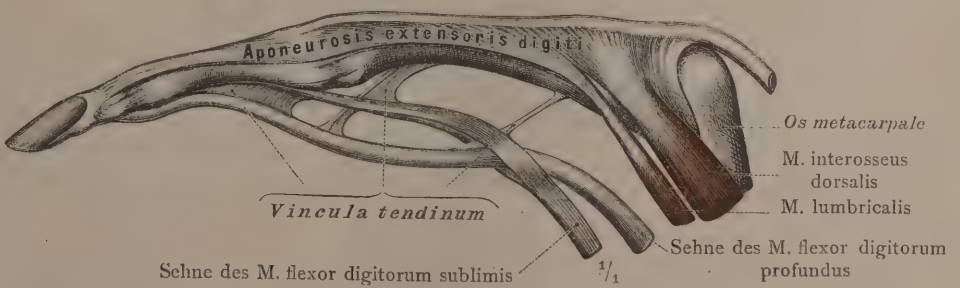

Fig. 580. Die Endstücke der Beuge- und Strecksehnen des rechten Mittelfingers in der Ansicht von der radialen Seite. Das Verhältnis des M. lumbricalis und des M. interosseus zur Aponeurose der Strecksehne.

Die Beugesehnen sind nach Entfernung des Lig. vaginale von dem Knochen und voneinander abgezogen, um die Vincula tendinum zur Ansicht zu bringen.

Musculi manus, Muskeln der Hand.

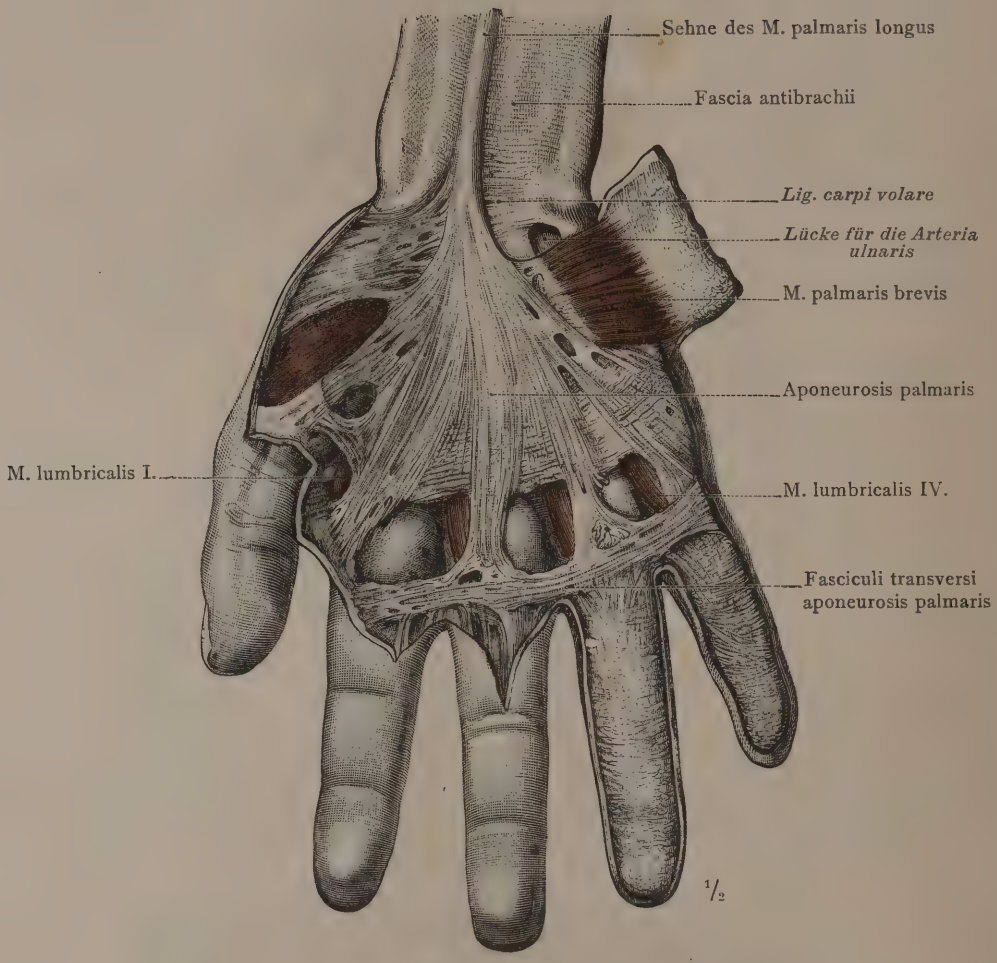

Fig. 581. Aponeurosis palmaris; der Übergang der Sehne des M. palmaris longus in dieselbe und ihre Ausstrahlungen in die Tela subcutanea der Finger. M. palmaris brevis, der kurze Hohlhandmuskel. Volarseite der rechten Hand.

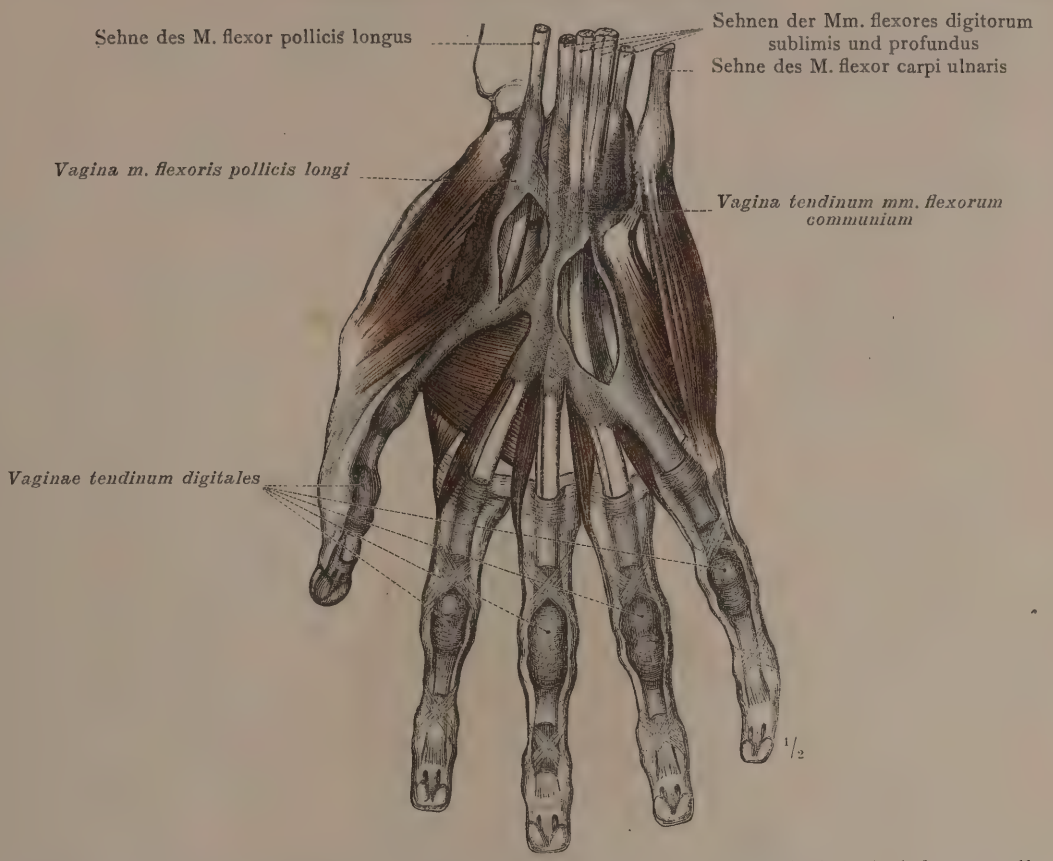

Fig. 582. Die Sehnenscheiden der Fingerbeuger, nach Injektion mit Alkohol dargestellt. Die Aponeurosis palmaris und das Lig. carpi transversum sind entfernt. Rechte Hand.

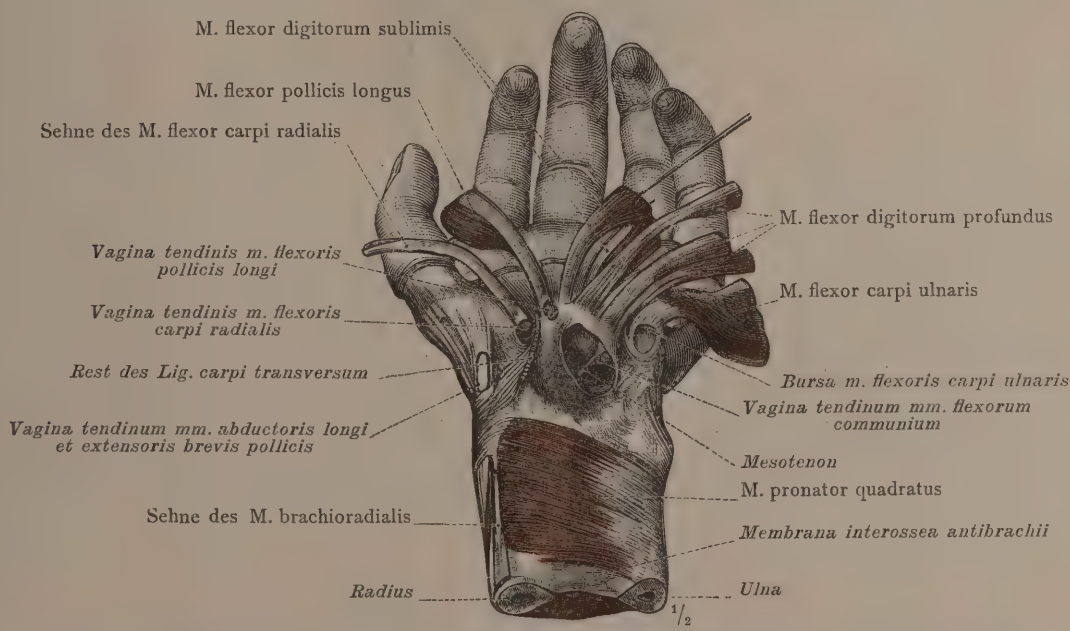

Fig. 583. Die Sehnenscheiden der Fingerbeuger, nach Abtragung des Lig. carpi transversum durch Umlegen der Sehnen über die Hohlhand dargestellt; sämtliche Sehnenscheiden und Schleimbeutel sind eröffnet. Linke Hand.

Musculi manus, Muskeln der Hand.

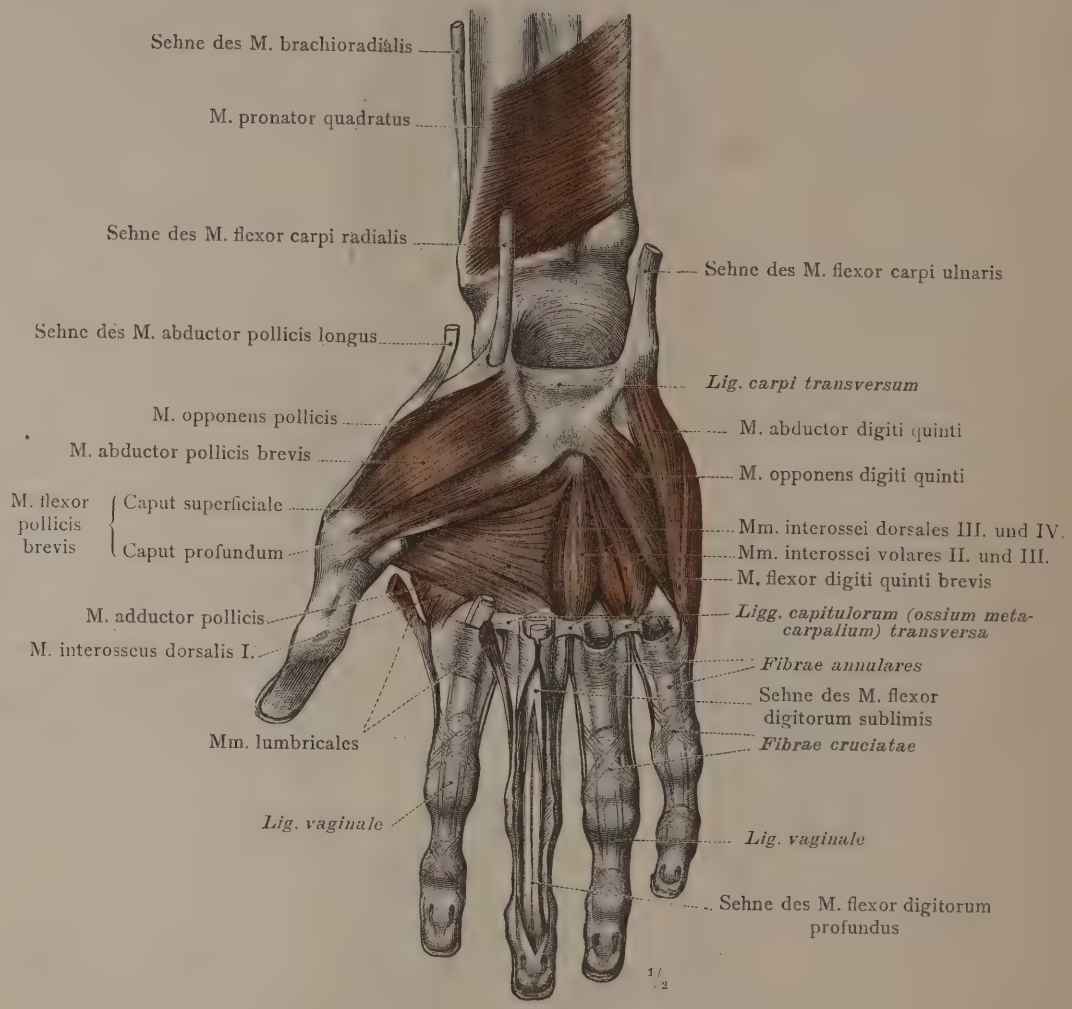

Fig. 584. Die oberflächliche Muskelschichte des Daumenballens, Thenar: M. abductor pollicis brevis, der kurze Abzieher des Daumens; der oberflächliche Kopf und ein Teil des tiefen Kopfes des M. flexor pollicis brevis, des kurzen Daumenbeugers. Die oberflächlichen Muskeln des Kleinfingerballens, Hypothenar: M. abductor digiti quinti, der Abzieher des kleinen Fingers; M. flexor digiti quinti brevis, der kurze Beuger des kleinen Fingers. M. adductor pollicis, der Zuzieher des Daumens. Musculi interossei dorsales III. und IV., Musculi interossei volares II. und III., M. pronator quadratus. Ligamenta vaginalia, die Scheidenbänder der Beugesehnen der Finger. Rechte Hand.

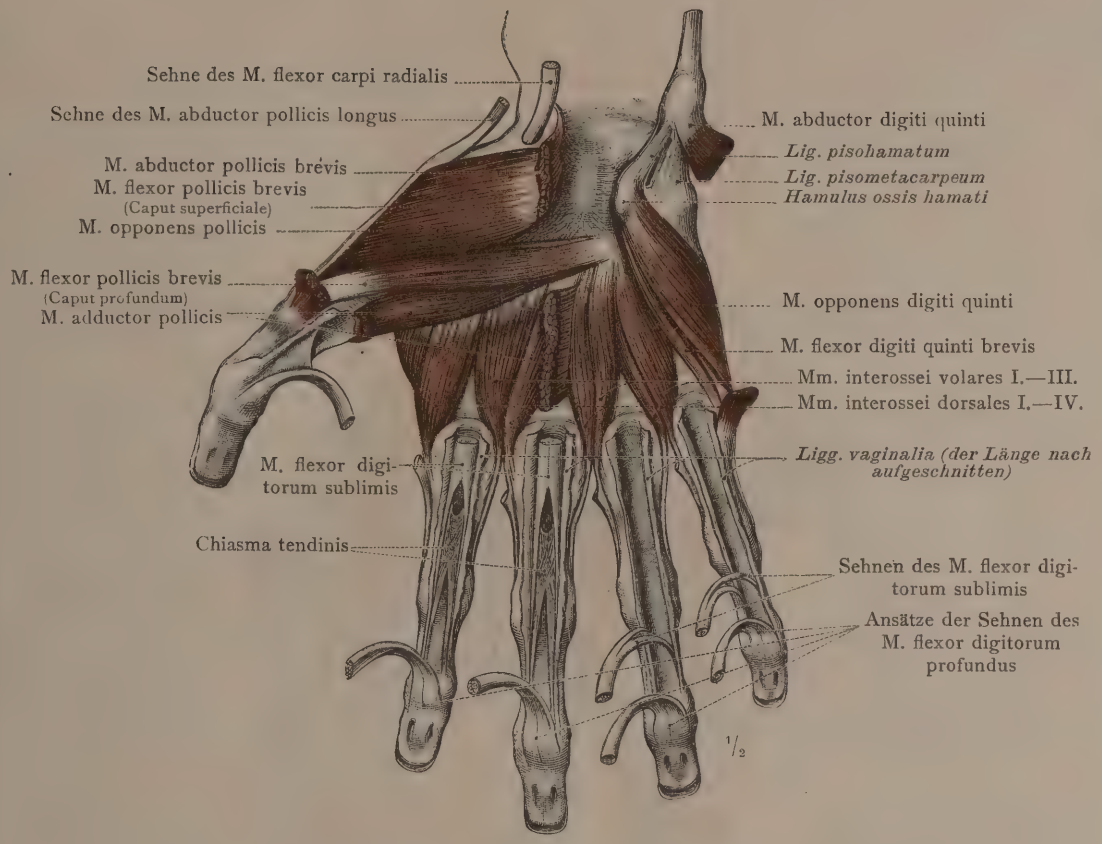

Fig. 585. Die tiefe Muskelschichte des Thenar und Hypothenar, durch Abtragung der Mm. adductor pollicis brevis und abductor digiti quinti sowie des oberflächlichen Kopfes des M. flexor pollicis brevis, zur Ansicht gebracht: M. opponens pollicis, der Gegensteller des Daumens; der tiefe Kopf des M. flexor pollicis brevis, des kurzen Daumenbeugers; M. opponens digiti quinti, der Gegensteller des kleinen Fingers; M. flexor digiti quinti brevis, der kurze Beuger des kleinen Fingers.
Durch Abtragung der von dem Mittelhandknochen des dritten Fingers entspringenden Portion des M. abductor pollicis ist die an dem Bandapparat der Handwurzel haftende Portion dieses Muskels, sowie die dorsalen und volaren Zwischenknochenmuskeln, Mm. interossei dorsales I.—IV. und Mm. interossei volares I.—III., freigelegt worden. Die durch die Ligamenta vaginalia hergestellten Leitkanäle für die Beugesehnen sind eröffnet und am 2. und 3. Finger das Chiasma tendinis des oberflächlichen Fingerbeugers dargestellt worden. Rechte Hand.

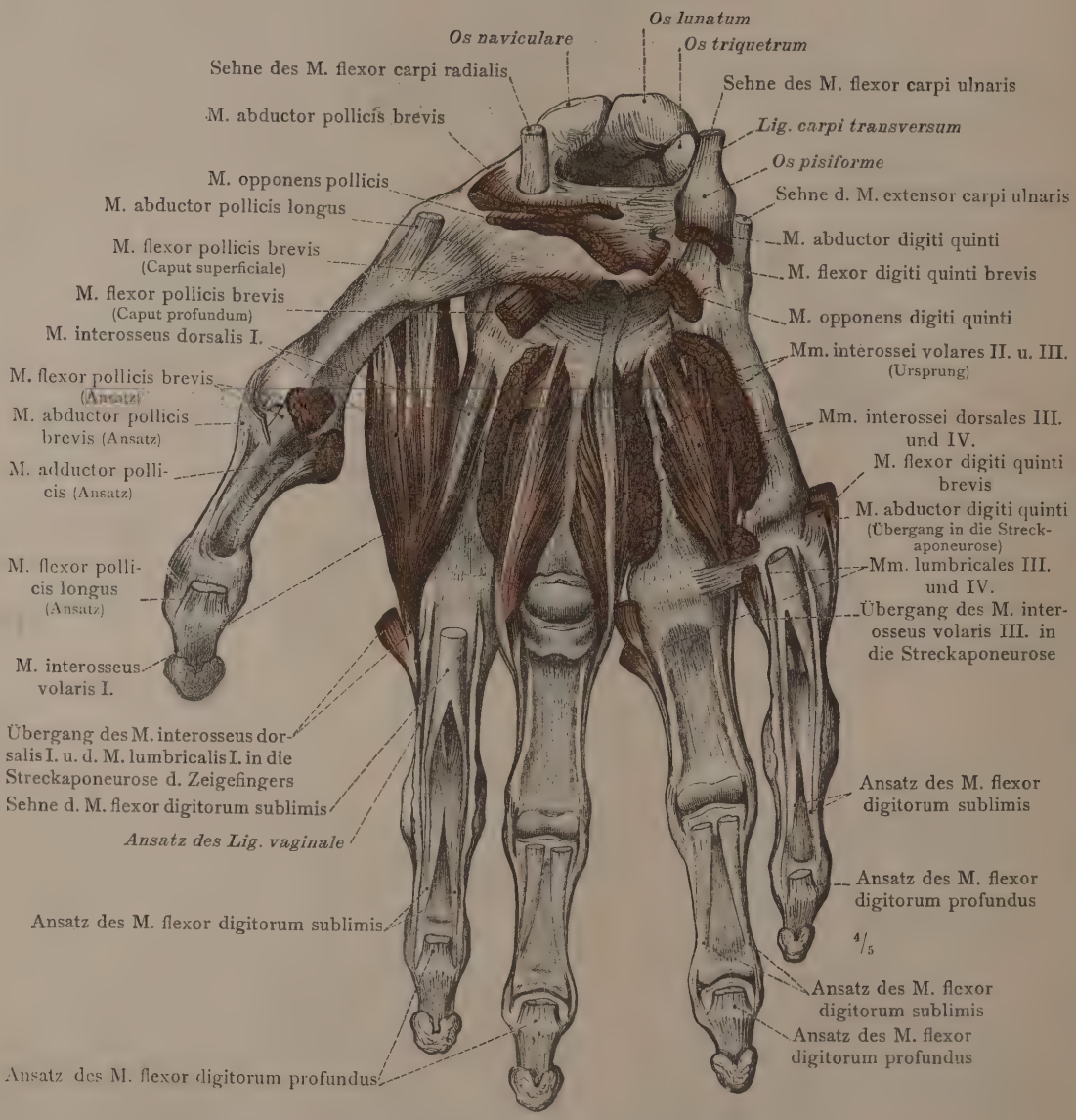

Fig. 586. Muskelansätze an der Volarseite der Hand.

MUSCULI EXTREMITATIS INFERIORIS.

DIE MUSKELN DER UNTEREN GLIEDMASSEN.

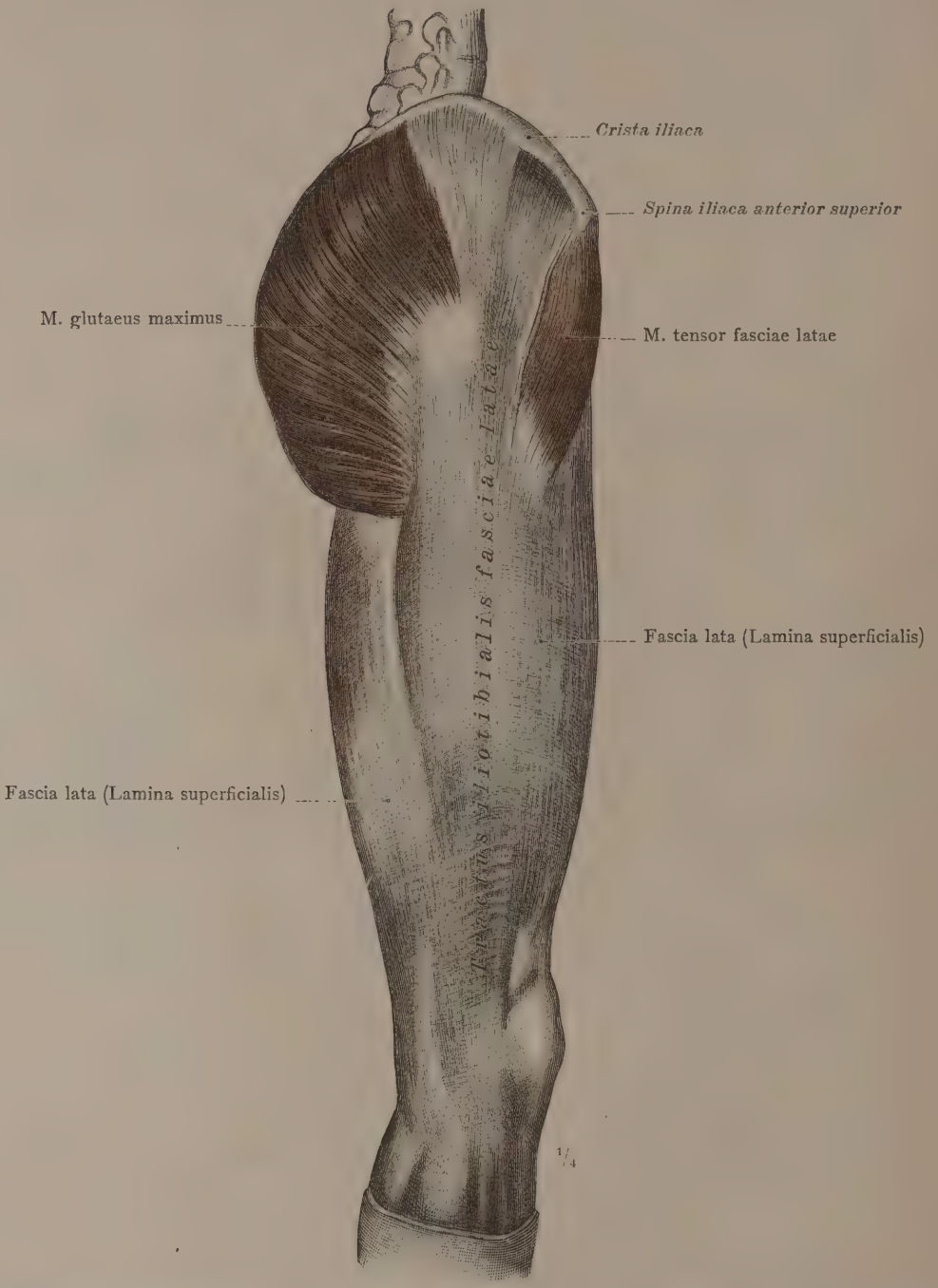

Fig. 587. Die Muskelbinde des Oberschenkels, Fascia lata, in der Ansicht von der lateralen Seite, mit ihrem Tractus iliotibialis (Maissiati); der Übergang der Mm. glutaeus maximus und tensor fasciae latae in denselben. Rechter Oberschenkel.

Musculi coxae et femoris, Muskeln der Hüfte und des Oberschenkels.

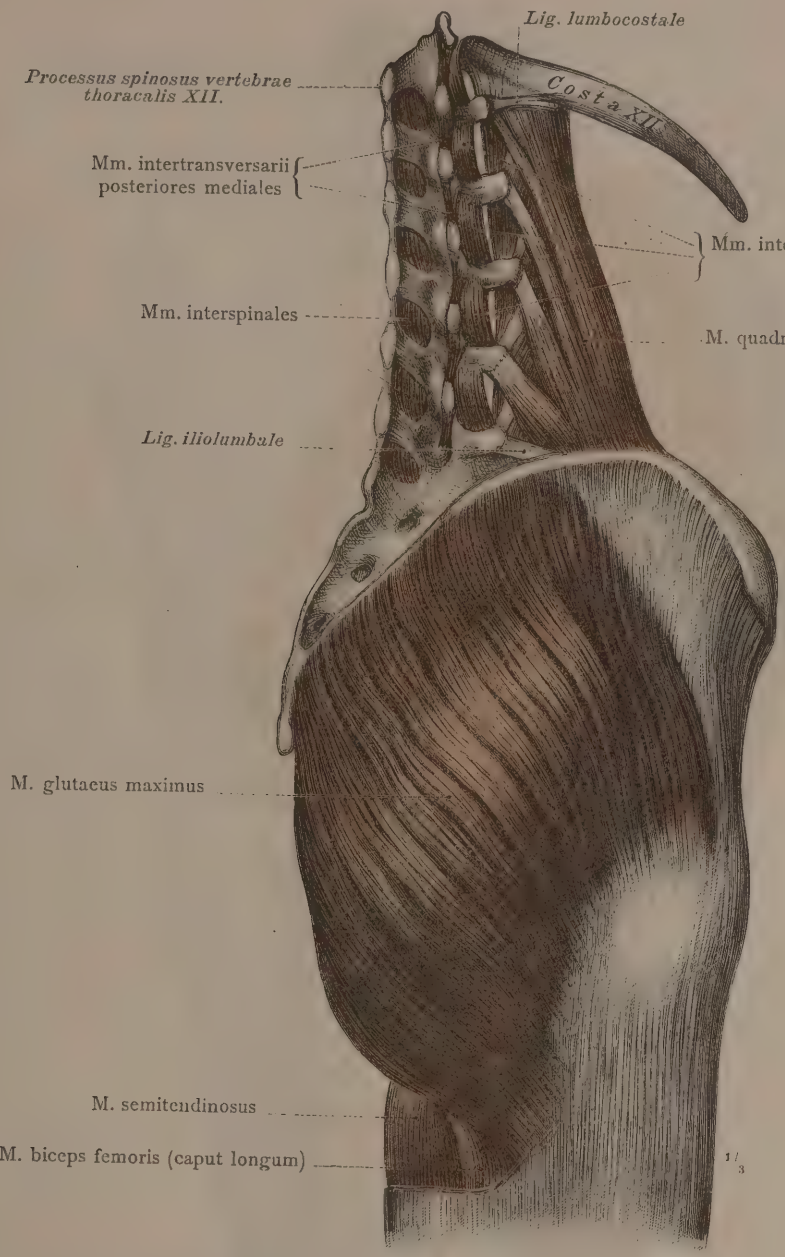

Fig. 588. Musculus glutaeus maximus, der große Gesäßmuskel, schräg von hinten gesehen, als die oberflächliche Schichte der äußeren Hüftmuskeln. Musculus quadratus lumborum, der vierseitige Lendenmuskel; Musculi interspinales, die Zwischendornmuskeln, und Musculi intertransversarii posteriores, mediales und laterales, die hinteren Zwischenquerfortsatzmuskeln (mediale und laterale) der Lendengegend in der Ansicht von hinten. Rechte Körperseite.

Musculi coxae, Hüftmuskeln.

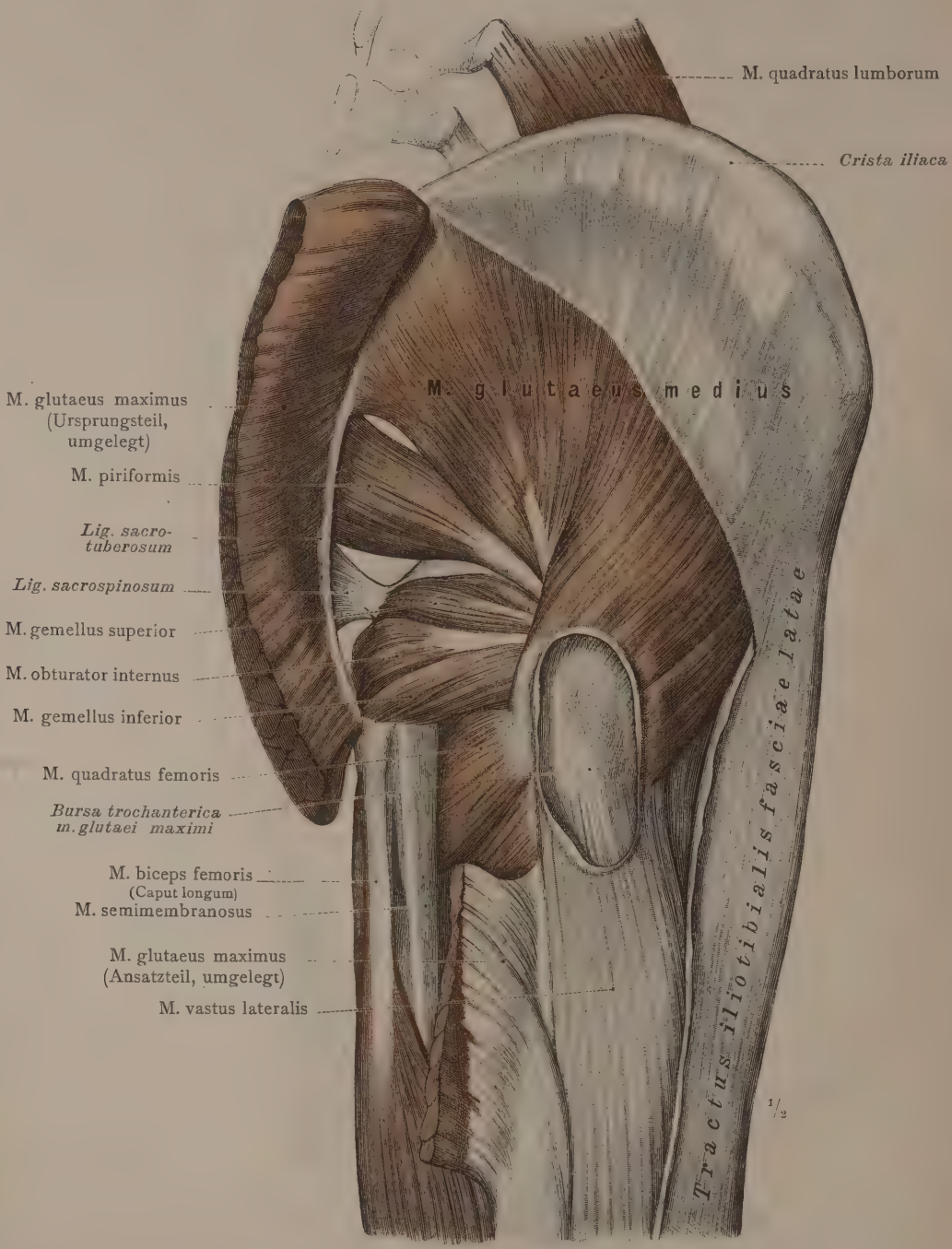

Fig. 589. Die zweite Schichte der äußeren Hüftmuskeln, nach Durchschneidung des M. glutaeus maximus und des hinteren Teiles der Fascia lata dargestellt: M. glutaeus medius, der mittlere Gesäßmuskel; M. piriformis, der birnförmige Muskel; M. obturator internus, der innere Verstopfungsmuskel, mit den Mm. gemelli, Zwillingshüftmuskeln; M. quadratus femoris, der vierseitige Schenkelmuskel. Ursprung und Knochenansatz des M. glutaeus maximus. Bursa trochanterica musculi glutaei maximi. Rechte Hüftgegend von der lateralen Seite gesehen.

Musculi coxae, Hüftmuskeln.

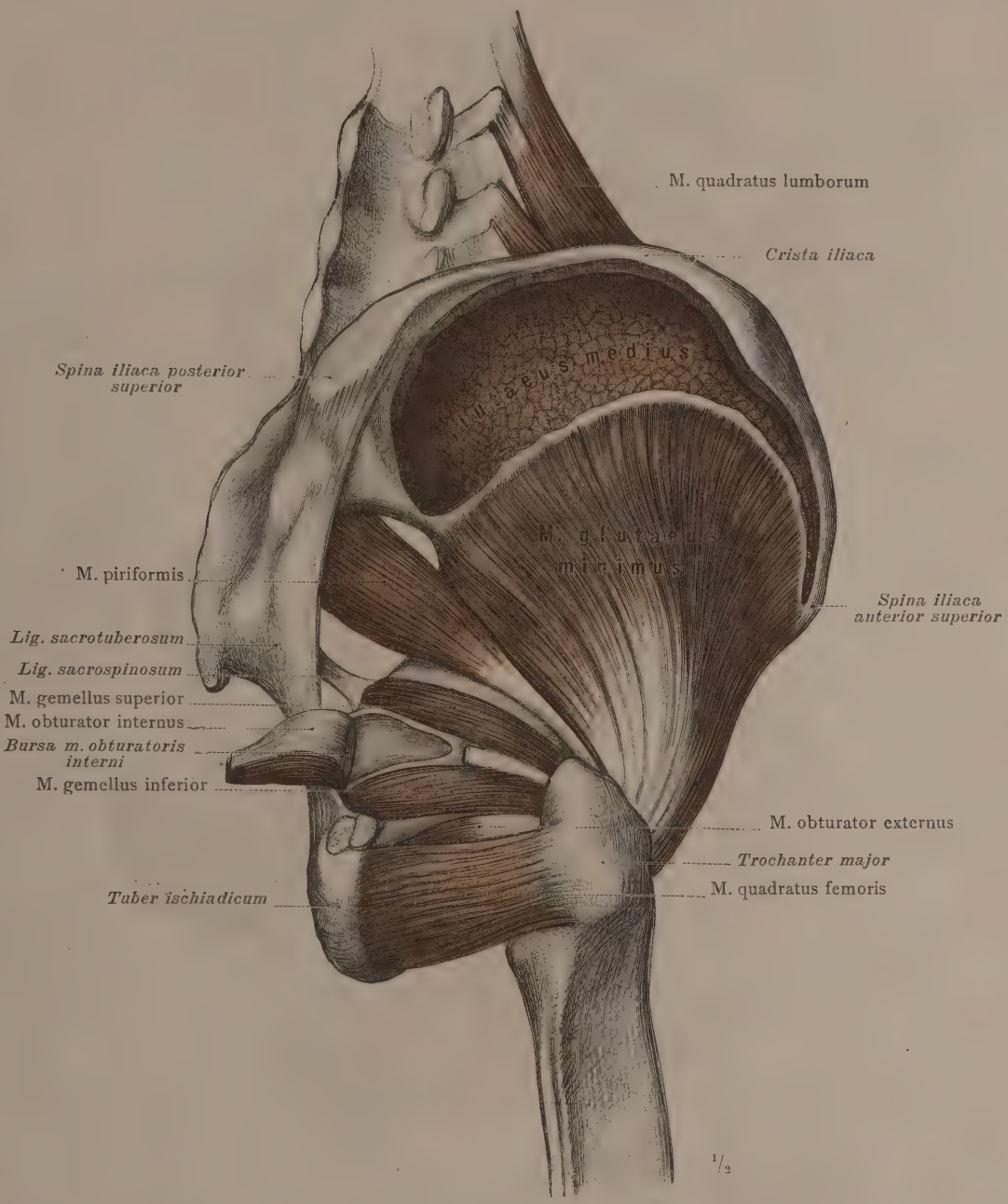

Fig. 590. Die tiefen äußeren Hüftmuskeln der rechten Seite, nach Entfernung der Mm. glutaeus maximus und glutaeus medius dargestellt: M. glutaeus minimus, der kleine Gesäßmuskel; M. piriformis, der birnförmige Muskel. Die Sehne des M. obturator internus ist durchgeschnitten und der mediale Anteil des Muskels über das Lig. sacrotuberosum umgelegt, um die Bursa musculi obturatoris interni darzustellen. Der vierseitige Schenkelmuskel, M. quadratus femoris, ist von dem M. gemellus inferior etwas abgehoben worden, um dazwischen einen Teil des M. obturator externus sichtbar zu machen. Ansicht schief von rechts und hinten.

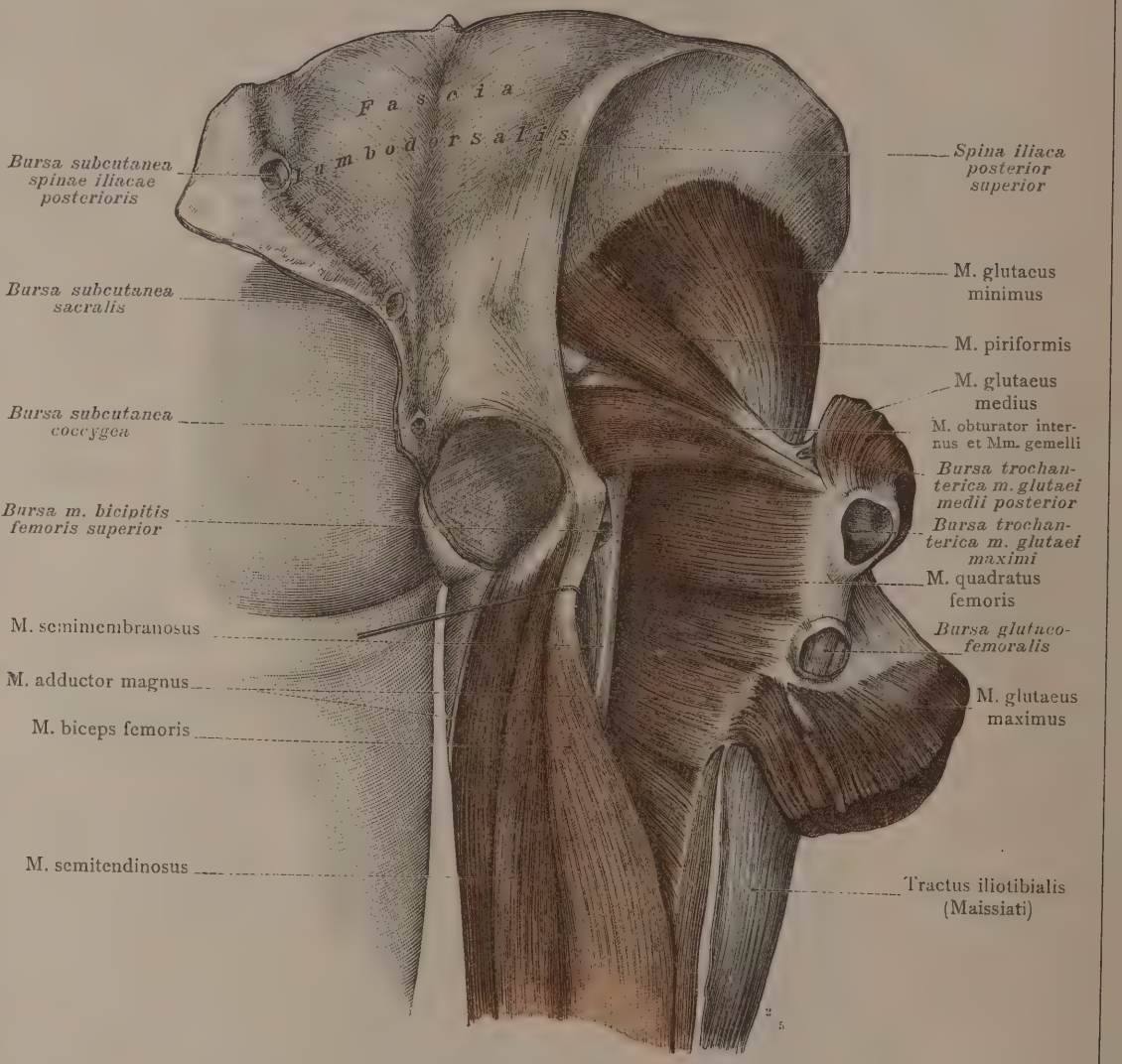

Fig. 591. Die tiefen äußeren Hüftmuskeln der rechten Seite in der Ansicht von hinten und ihre Lagebeziehungen zu den Muskeln an der hinteren Seite des Oberschenkels. Der Ansatz des M. glutaeus maximus an der Tuberositas glutaea und sein Übergang in die Fascia lata. Die Mm. gemelli sind in ihrem engen Anschluß an die Sehne des M. obturator internus belassen worden. Die in den Regiones sacralis und glutaea vorkommenden Schleimbeutel.

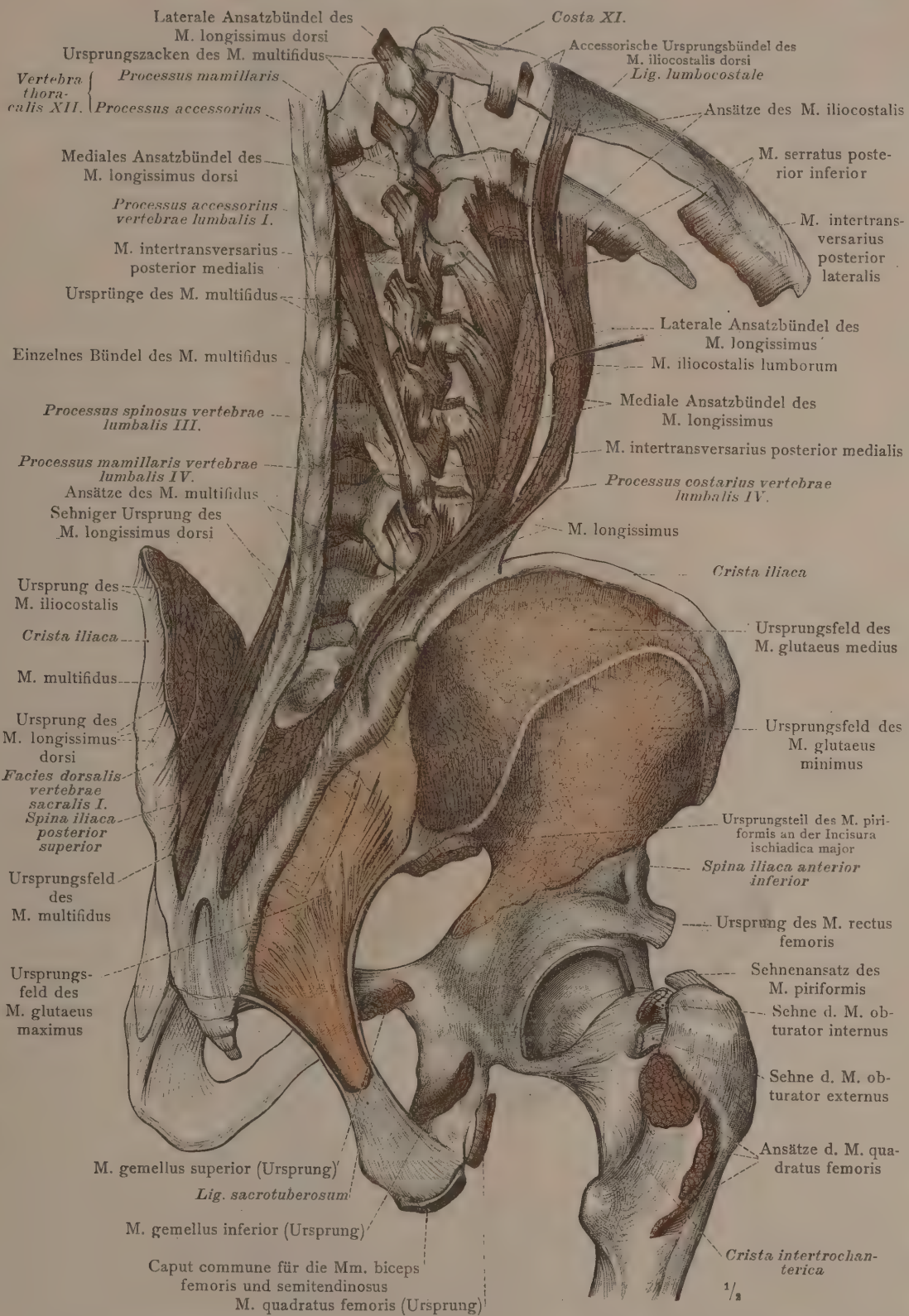

Fig. 592. Muskelansätze an der hinteren Seite der Lendenwirbel und des Hüftbeins.

Musculi coxae, Hüftmuskeln.

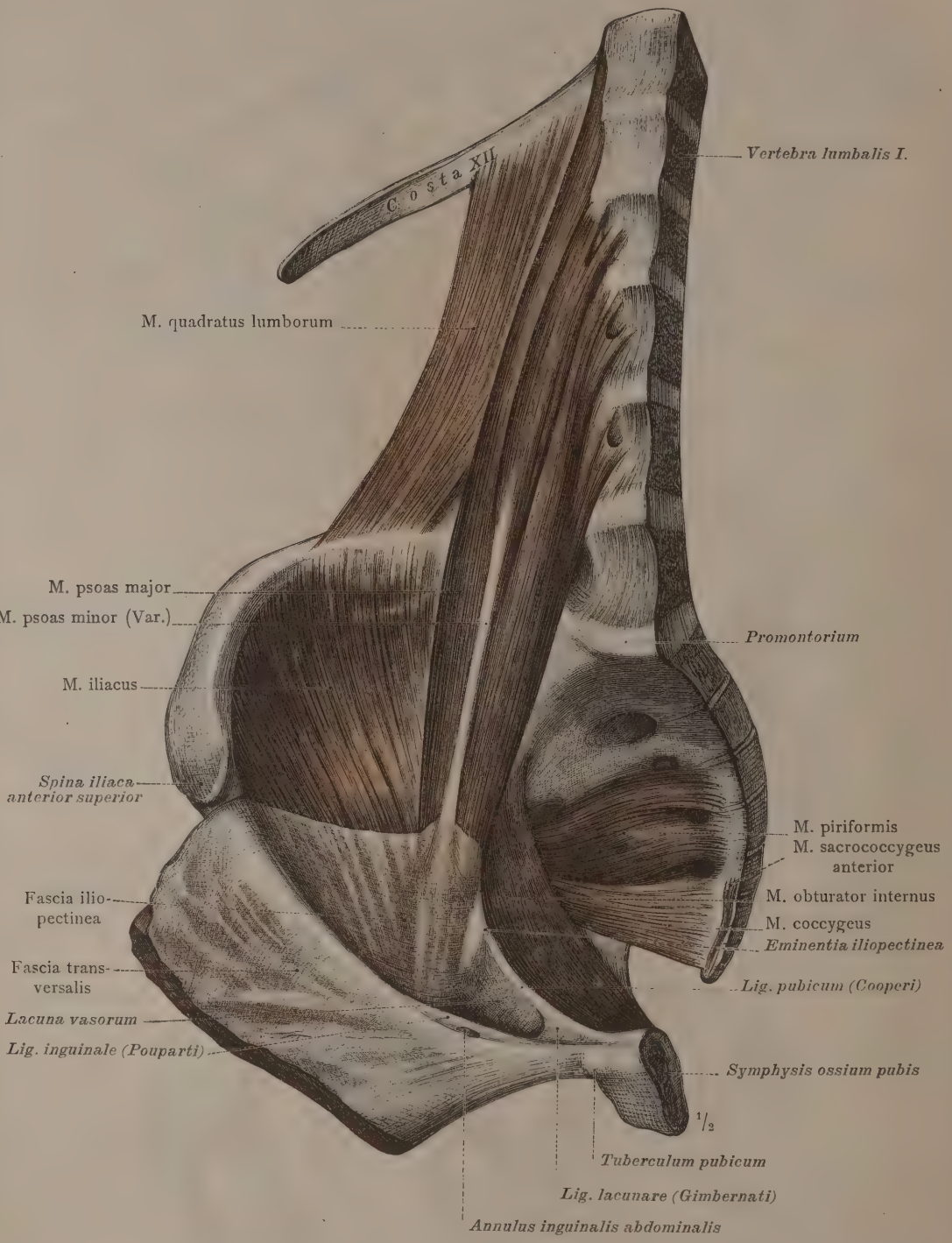

Fig. 593. Die inneren Muskeln der rechten Hüftgegend, etwas schräg von vorn gesehen: M. iliopsoas, der Darmbeinlendenmuskel, mit seinen beiden Köpfen, M. iliacus, dem Darmbeinmuskel, und M. psoas major, dem großen Lendenmuskel; M. psoas minor, der kleine Lendenmuskel, und der Übergang seiner Sehne in die Fascia iliopectinea. M. obturator internus; M. piriformis; M. quadratus lumborum. Lacuna vasorum.

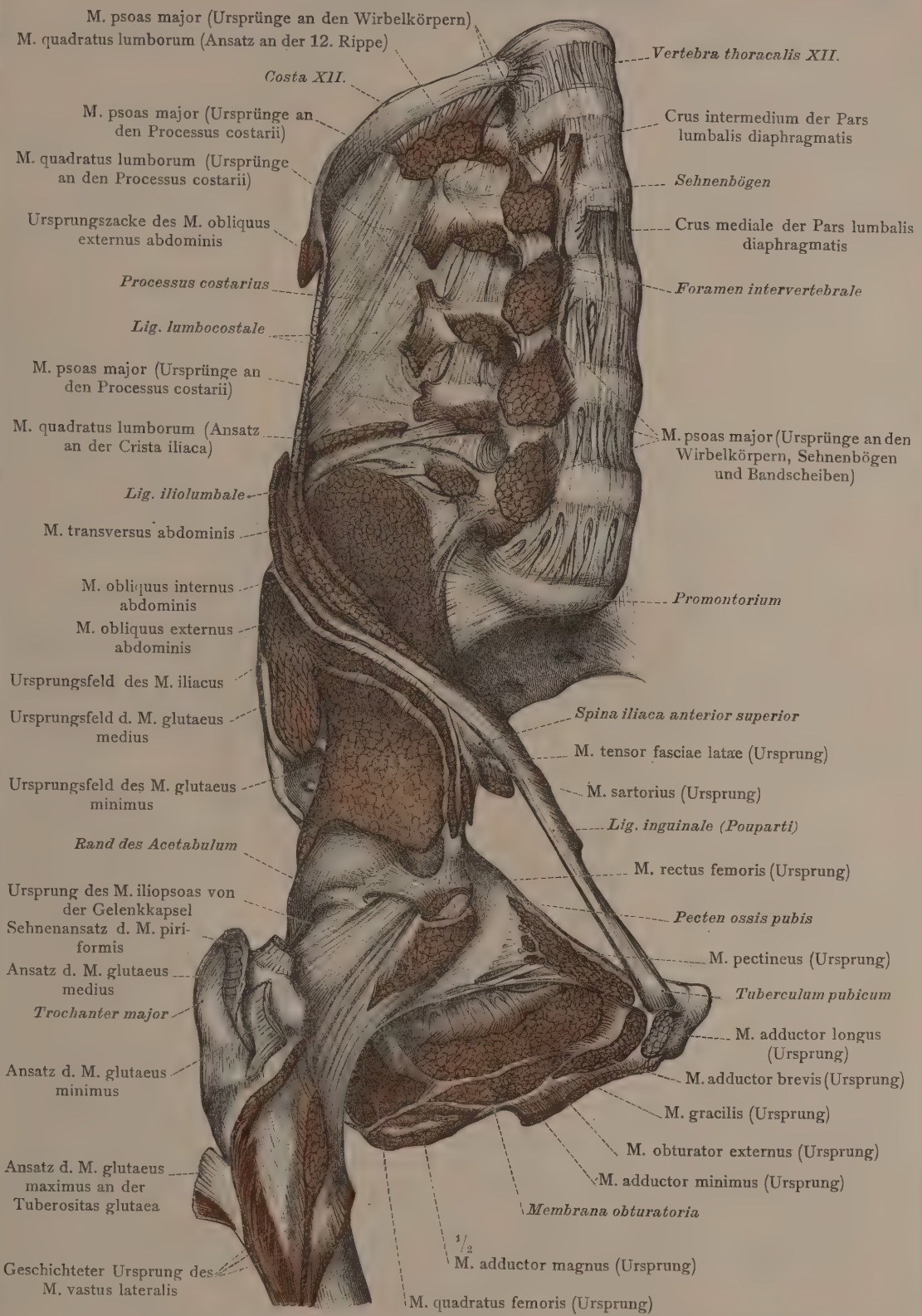

Fig. 594. Muskelansätze an der Vorderseite der Lendenwirbel und am Hüftbein.

Musculi coxae, Hüftmuskeln.

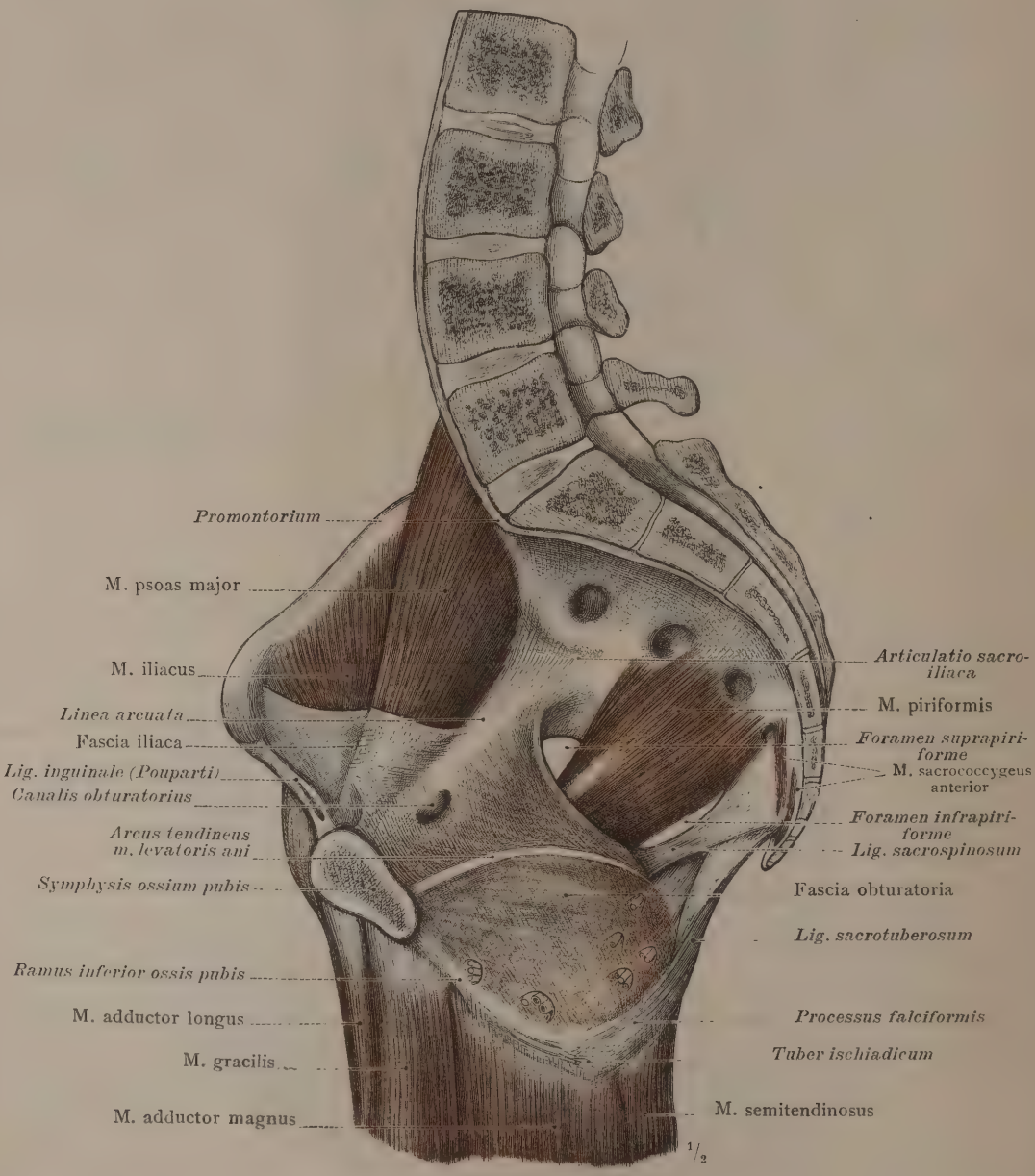

Fig. 595. Die inneren Muskeln der rechten Hüftgegend in der Ansicht von der medialen Seite: M. piriformis, der birnförmige Muskel; die beiden Köpfe des M. iliopsoas: M. psoas major und M. iliacus. Ein Teil der Fascia iliaca und die Fascia obturatoria. Im unteren Abschnitt der letzteren sind die Durchbruchstellen für die in die Mittelfleischgegend gelangenden Zweige der Arteria pudenda interna, der Venae pudendae internae sowie des Nervus pudendus dargestellt. — Die Ursprungsportionen der Muskeln an der medialen Seite des Oberschenkels und ihre Gruppierung.

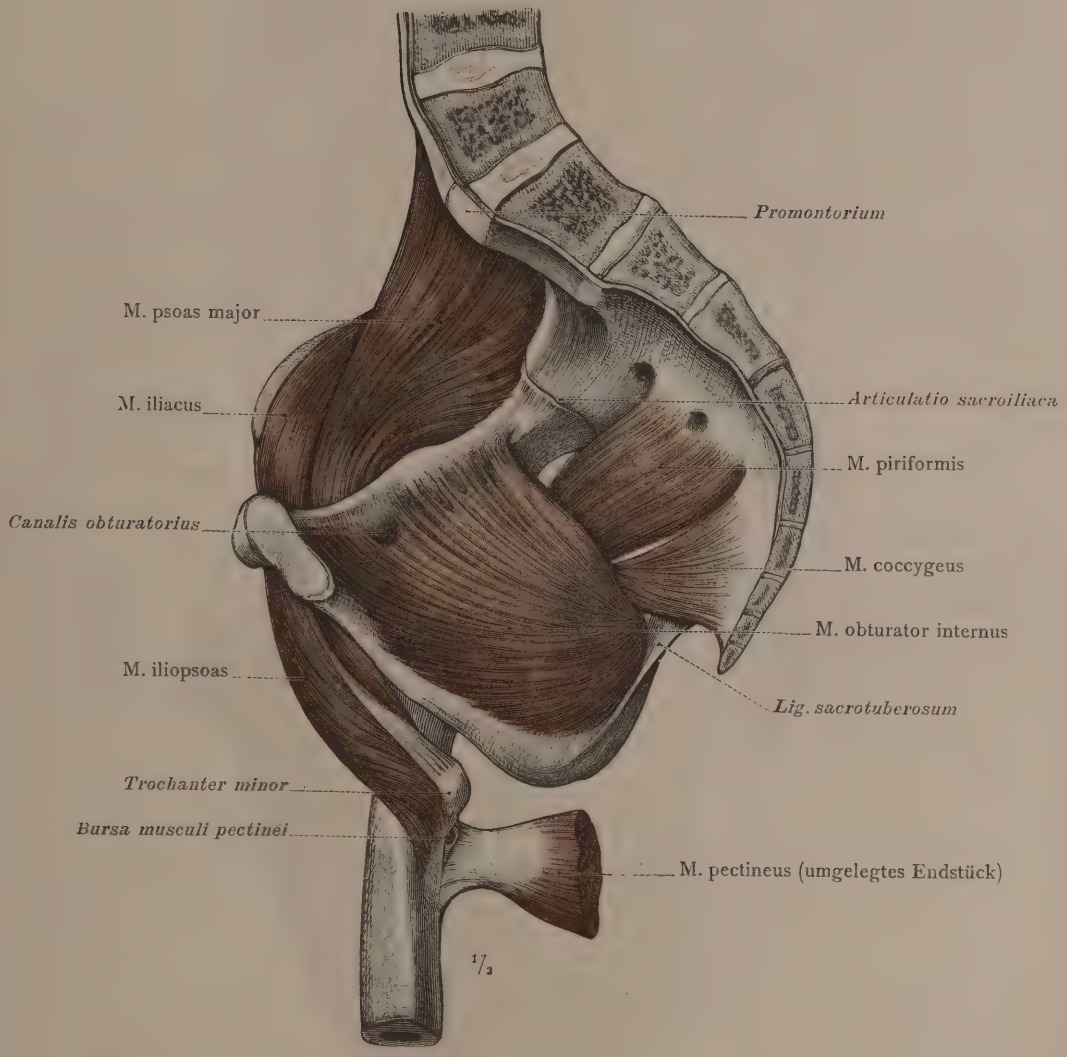

Fig. 596. Die inneren Muskeln der rechten Hüftgegend in der Ansicht von der medialen Seite, nach Ablösung der Fascia obturatoria und vollständiger Bloßlegung des M. iliopsoas bis zu seinem Ansatz an dem Trochanter minor. M. piriformis, der birnförmige Muskel; M. obturator internus, der innere Verstopfungsmuskel. Bursa musculi pectinei.

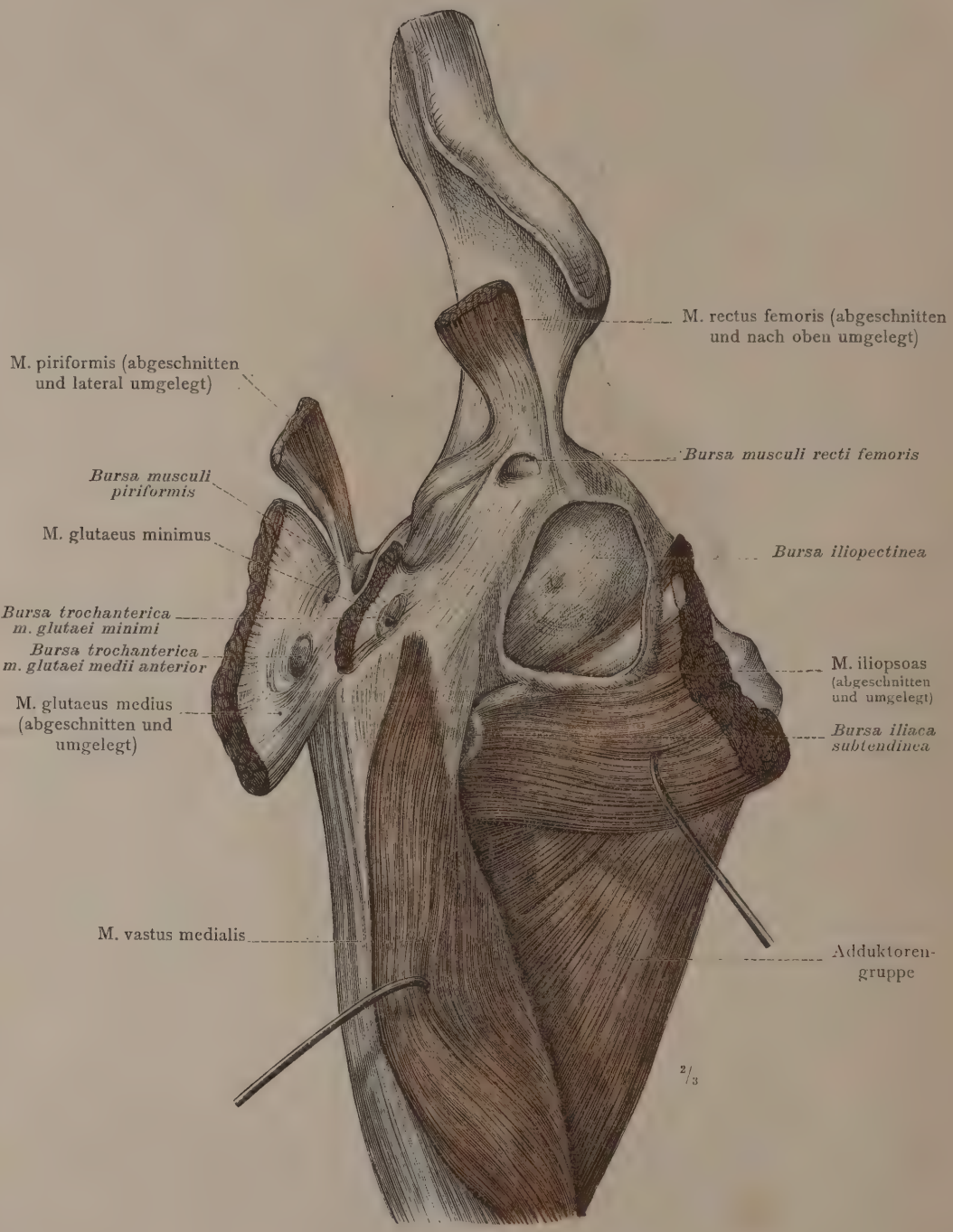

Fig. 597. Die an den Ansatzstellen der Hüftmuskeln und am Ursprung des M. rectus femoris vorkommenden Bursae mucosae subtendineae. Bursa iliopectinea. Die Muskelstümpfe sind umgelegt und die Schleimbeutel eröffnet worden. Rechte Seite. Ansicht von vorn.

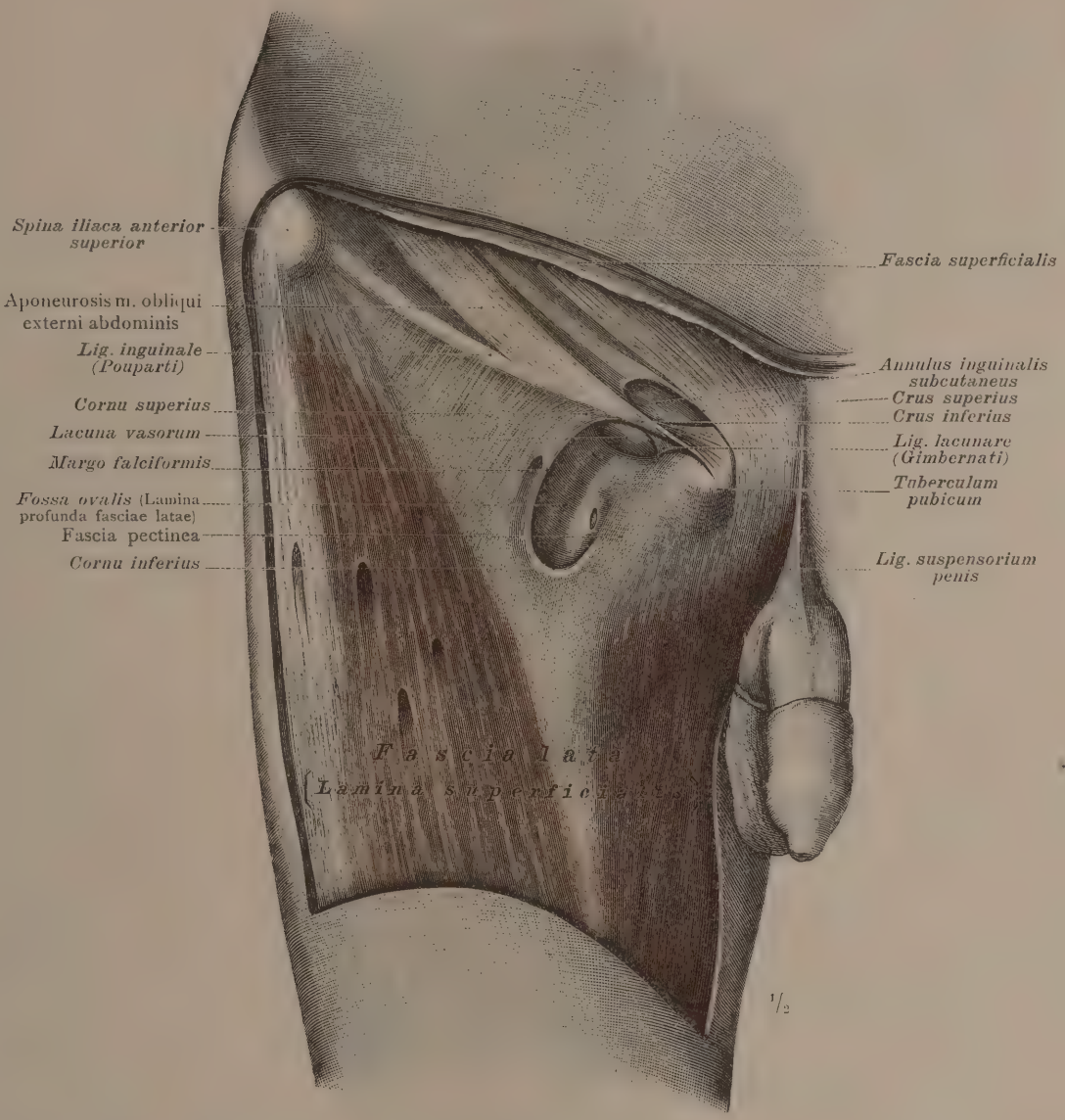

Fig. 598. Die Muskelbinde des Oberschenkels, Fascia lata, der rechten Seite in der Ansicht von vorn; ihre Abgrenzung gegen die Aponeurose des äußeren schiefen Bauchmuskels durch das Leistenband, Lig. inguinale (Pouparti). Die an den medialen Endteil des Leistenbandes sich anschließende äußere Öffnung des Leistenkanales: Annulus inguinalis subcutaneus, der äußere Leistenring. Die Schenkelöffnung des Schenkelkanales: Fossa ovalis. Mit der Fascia pectinea beginnt das tiefe Blatt der Fascia lata, welches den Grund der Fossa ovalis bildet. Die durch die Lacuna vasorum in die Fossa ovalis herabsteigenden großen Blutgefäße (Schenkelarterie und Schenkelvene) sind entfernt worden.

Musculi femoris, Muskeln des Oberschenkels.

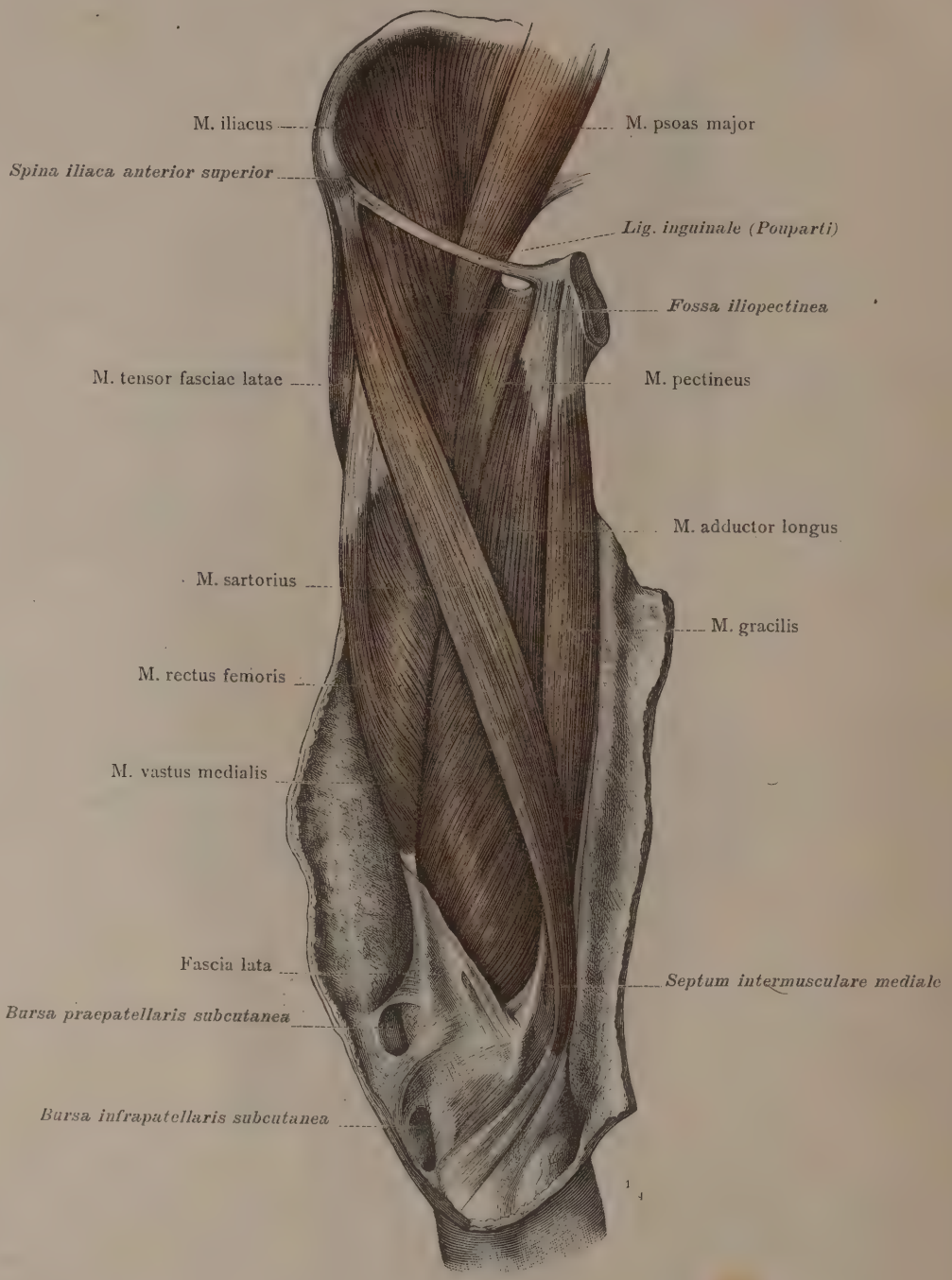

Fig. 599. Die Muskeln an der vorderen und medialen Seite des rechten Oberschenkels, bei lateraler Rotation desselben dargestellt; Ansicht von vorn.
M. sartorius, der Schneidermuskel; Teile des M. quadriceps femoris, der Adduktorengruppe und des M. iliopsoas. Fossa iliopectinea. Das Feld, welches unterhalb des Lig. inguinale von dem M. sartorius und dem M. adductor longus eingeschlossen wird, entspricht der Fossa Scarpae major und wird als Trigonum femorale, Schenkeldreieck, bezeichnet. In der Kniegegend ist die Fascia lata erhalten. Bursae praepatellaris subcutanea und infrapatellaris subcutanea.

Musculi femoris, Muskeln des Oberschenkels.

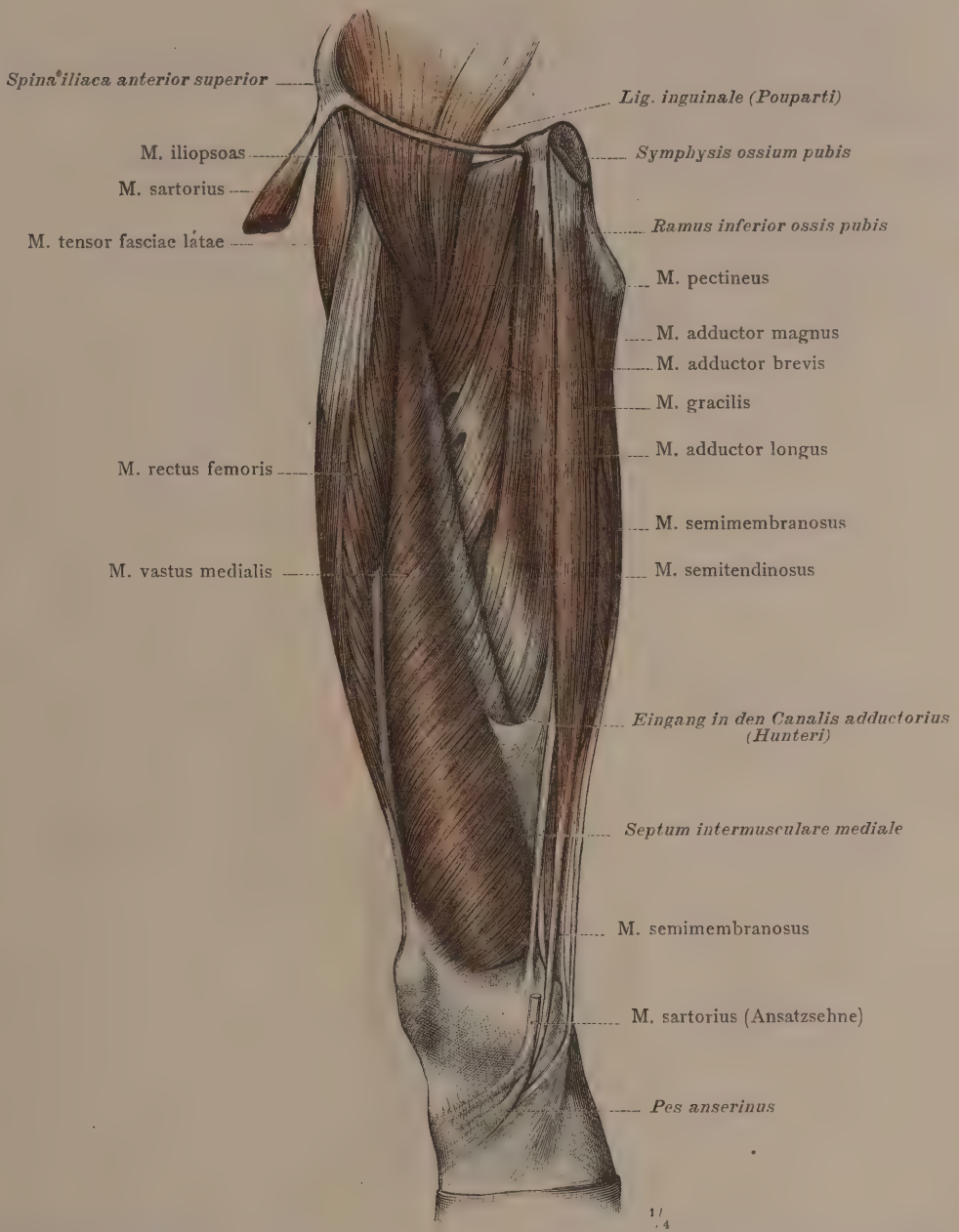

Fig. 600. Die Muskeln an der vorderen und medialen Seite des rechten Oberschenkels, bei lateraler Rotation desselben, nach Entfernung des M. sartorius dargestellt. Ansicht von vorn.

Von dem vierköpfigen Schenkelmuskel, M. quadriceps femoris, ist der lange Kopf, M. rectus femoris, und der mediale Kopf, M. vastus medialis, dargestellt; von der medialen Muskelgruppe: der schlanke Schenkelmuskel, M. gracilis, der lange und der kurze Zuzieher, Mm. adductor longus und adductor brevis, sowie der Kammuskel, M. pectineus. Neben dem M. gracilis sind noch Anteile der hinteren Muskelgruppe: des M. semimembranosus und des M. semitendinosus, zu sehen. Canalis adductorius (Hunteri).

Musculi femoris, Muskeln des Oberschenkels.

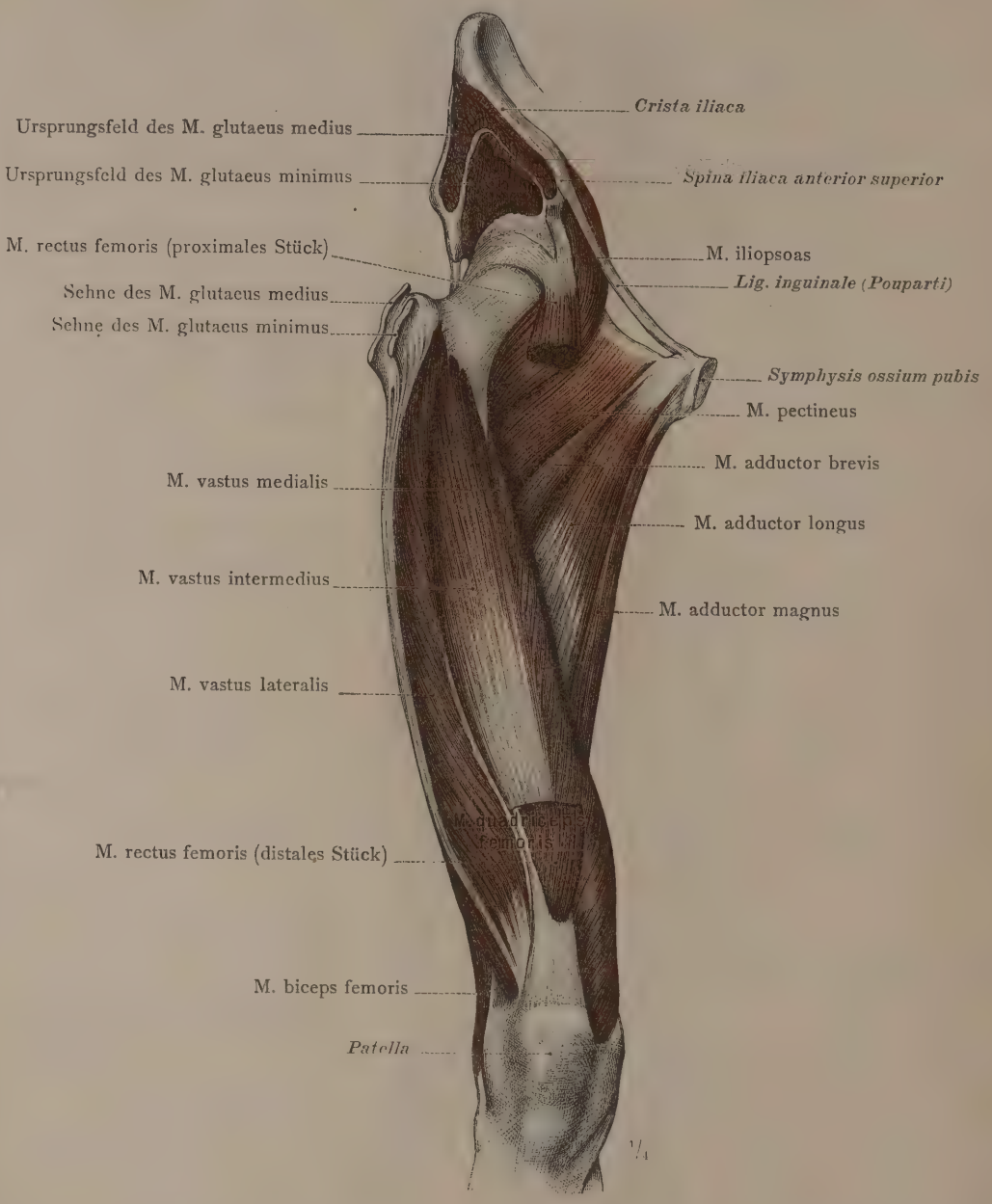

Fig. 601. Die Muskeln an der vorderen und medialen Seite des rechten Oberschenkels bei gerader Normalstellung desselben, nach Entfernung der Mm. sartorius, gracilis und rectus femoris dargestellt. Ansicht von vorn.
Mm. vastus lateralis, vastus intermedius und vastus medialis, der laterale, mittlere und mediale Kopf des M. quadriceps femoris; Mm. adductor longus und adductor brevis, der lange und der kurze Zuzieher, und der mediale Anteil des großen Zuziehers, M. adductor magnus. M. pectineus, der Kammuskel.

Musculi femoris, Muskeln des Oberschenkels.

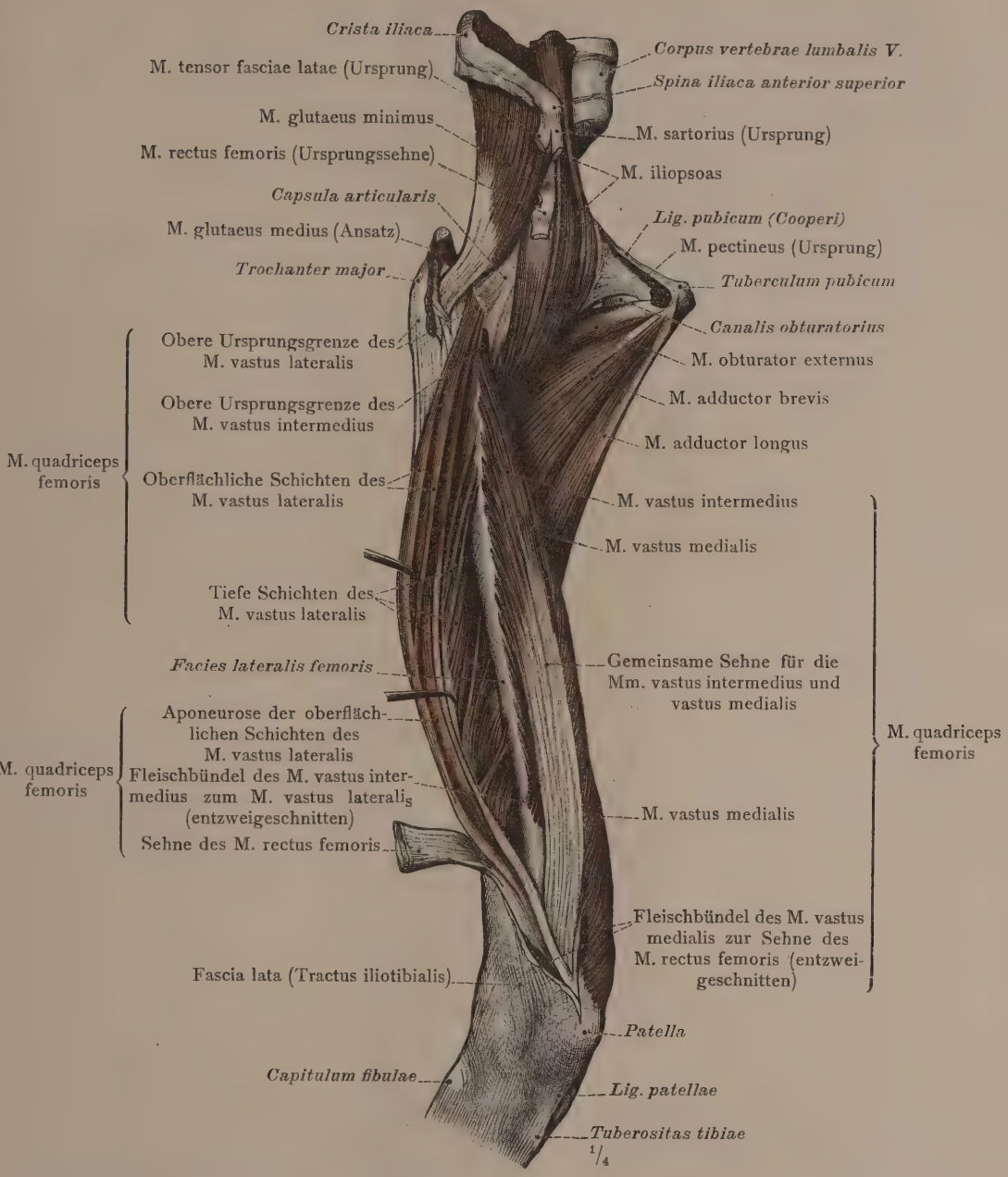

Fig. 602. Der geschichtete Bau des M. vastus lateralis, nach Entfernung des M. rectus femoris durch starkes Abziehen der einzelnen Muskelblätter von dem Schenkelbein dargestellt. Die laterale Ursprungsgrenze des M. vastus intermedius. Die Schichtung der Sehnen der beiden genannten Muskeln und des M. rectus femoris oberhalb des Kniegelenkes. Ansicht des medial rotierten rechten Oberschenkels von vorn. Die Bündel des M. vastus lateralis, welche von der Fascia lata entspringen, sind in Fig. 616 dargestellt.

Musculi femoris, Muskeln des Oberschenkels.

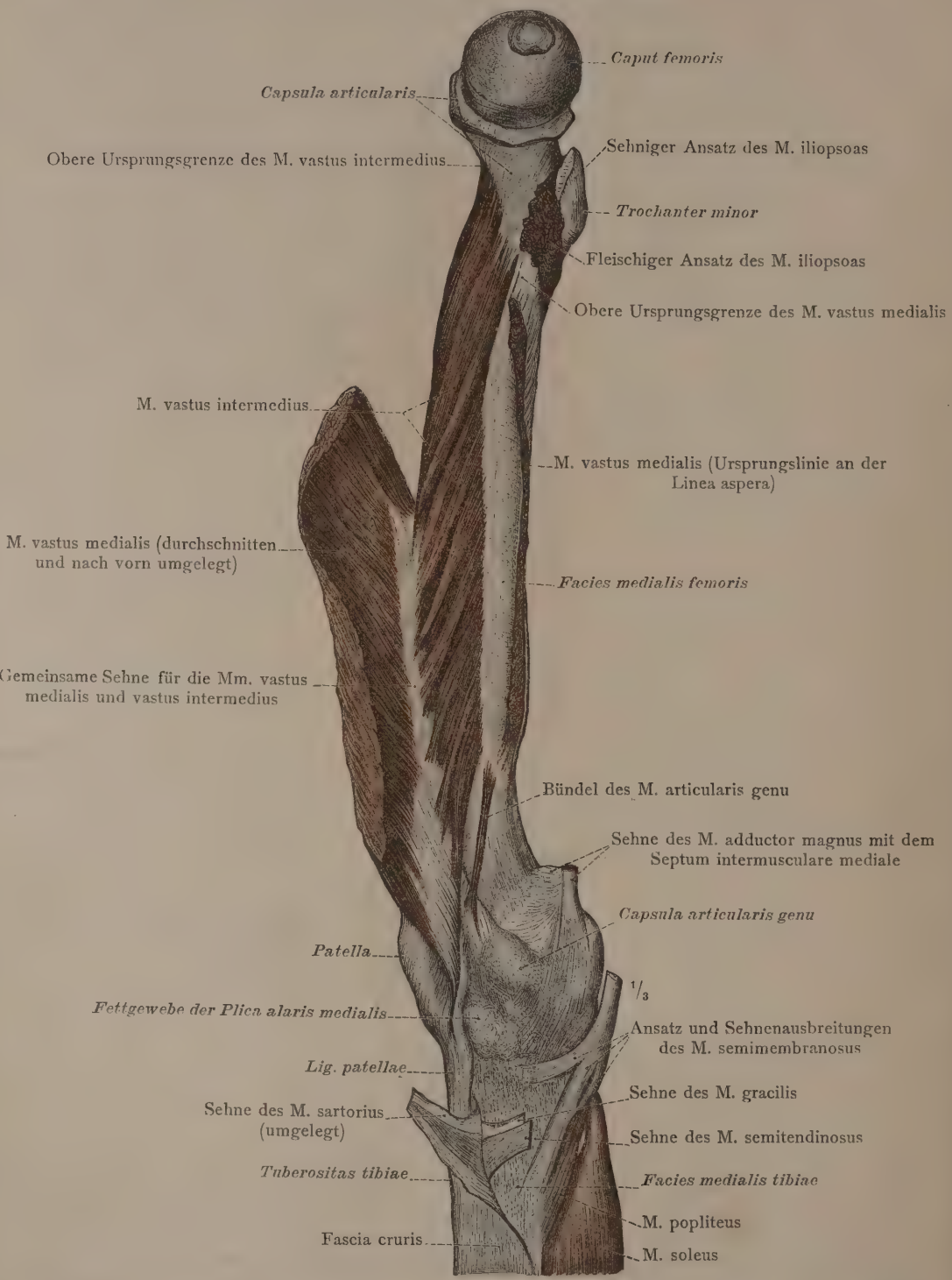

Fig. 603. Die mediale Ursprungsgrenze des M. vastus intermedius und die Vereinigung seiner Bündel mit denen des M. vastus medialis zu dem tiefen Sehnenblatt des M. quadriceps femoris.
Der M. vastus medialis ist seiner ganzen Länge nach durchschnitten und nach vorn umgelegt. Rechter Oberschenkel. Ansicht von der medialen Seite.

Musculi femoris, Muskeln des Oberschenkels.

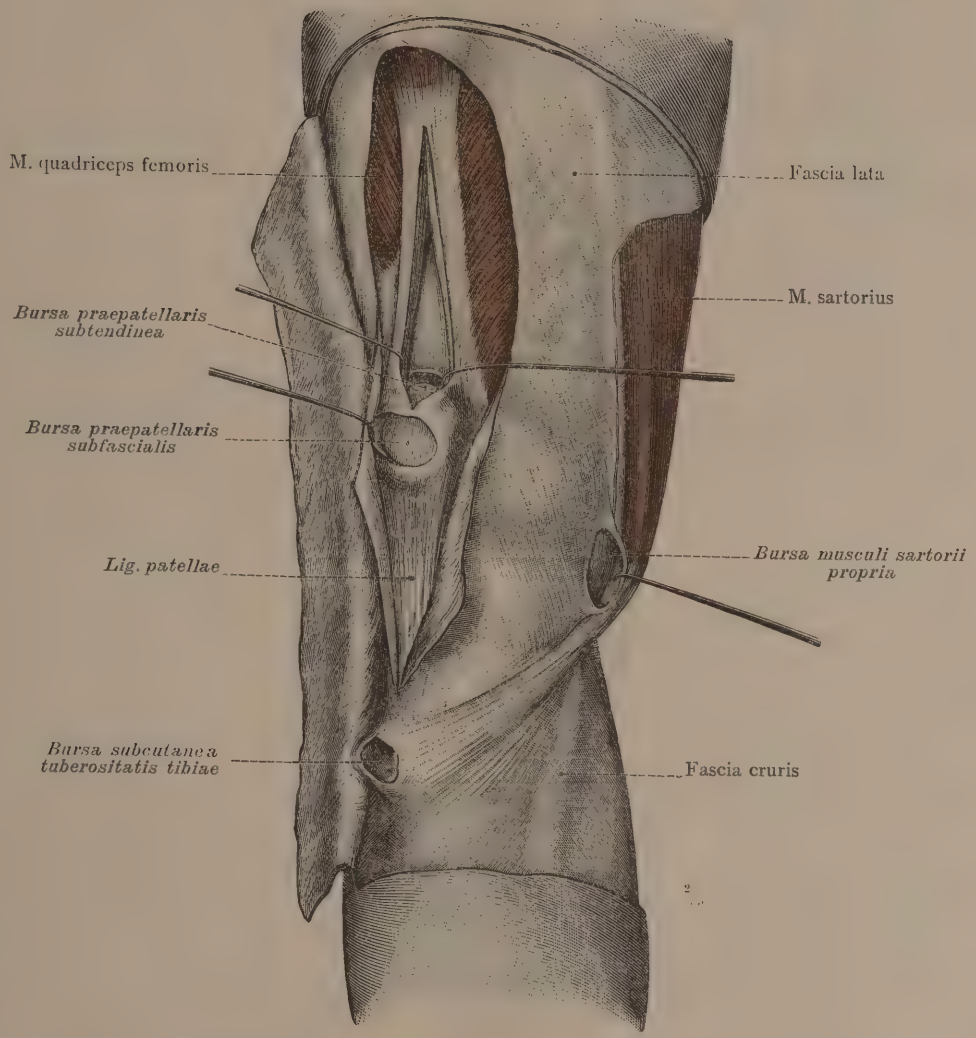

Fig. 604. Darstellung einiger Schleimbeutel in der vorderen Kniegegend. Durch Spaltung der Fascia lata vor der Kniescheibe wurde die Bursa praepatellaris subfascialis und durch Spaltung der Sehne des M. rectus femoris oberhalb der Kniescheibe die Bursa praepatellaris subtendinea bloßgelegt. Bursa musculi sartorii propria. Bursa subcutanea tuberositatis tibiae. Ansicht der rechten Kniegegend schräg von der vorderen und medialen Seite.

Musculi femoris, Muskeln des Oberschenkels.

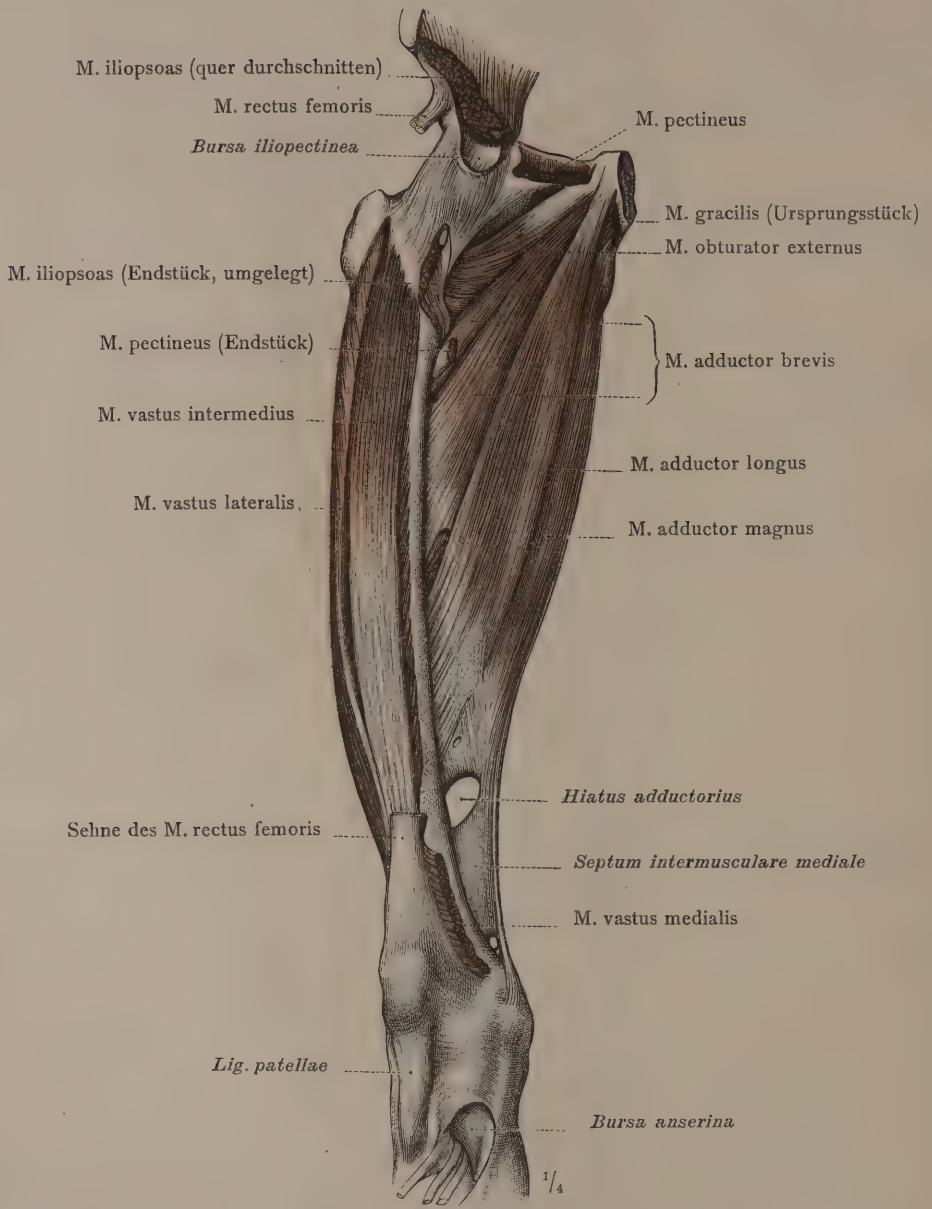

Fig. 605. Die Gruppe der Zuzieher des Oberschenkels, Mm. adductores femoris, nach Entfernung der Mm. sartorius, gracilis, pectineus, rectus femoris und vastus medialis bei lateraler Rotation des Oberschenkels dargestellt. Rechter Oberschenkel. Ansicht von vorn.

Mm. adductor brevis und adductor longus, der kurze und der lange Zuzieher; der mediale Anteil des großen Zuziehers, M. adductor magnus, mit dem Septum intermusculare mediale und dem Hiatus adductorius (Adductorenschlitz). M. obturator externus, der äußere Verstopfungsmuskel. Bursa anserina.

Musculi femoris, Muskeln des Oberschenkels.

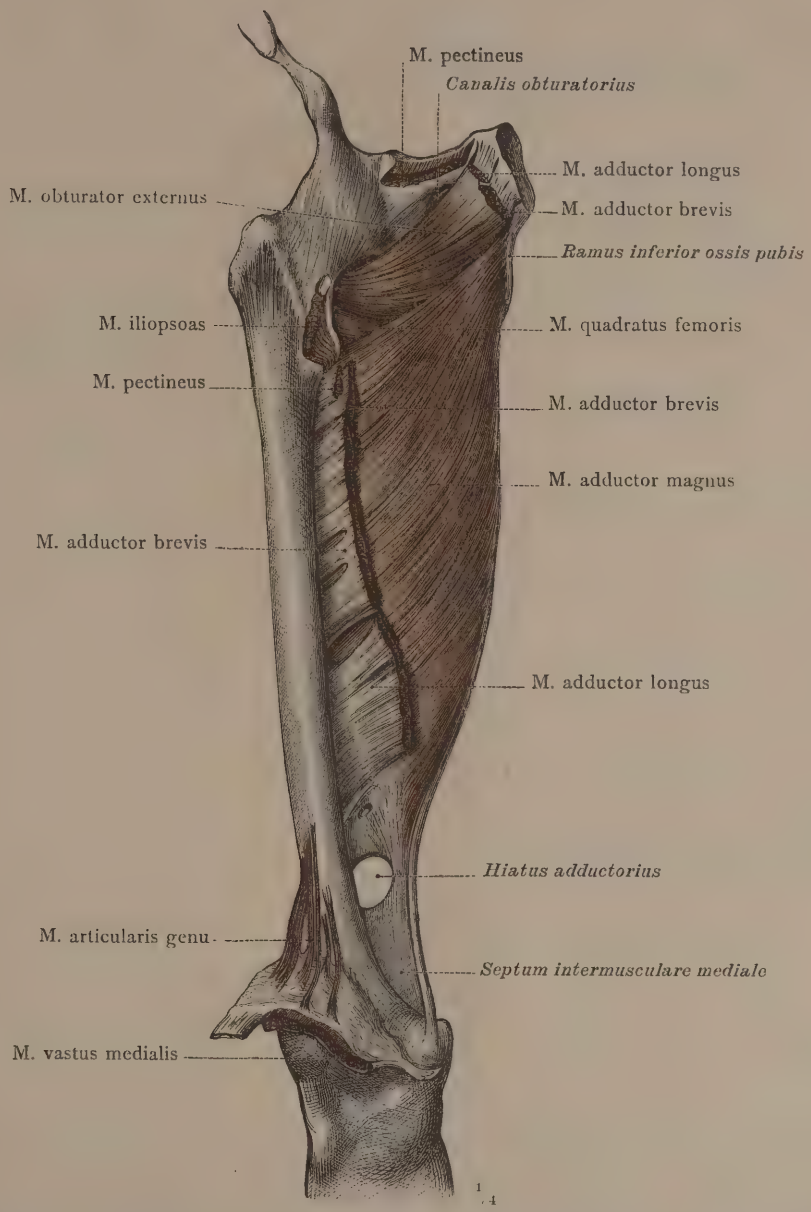

Fig. 606. M. adductor magnus, der große Zuzieher des Oberschenkels mit dem Septum intermusculare mediale und dem Hiatus adductorius (Adduktorenschlitz) bei lateraler Rotation des Oberschenkels, nach Entfernung des M. quadriceps femoris, des M. pectineus und der Mm. adductores, brevis und longus dargestellt. Rechter Oberschenkel. Ansicht von vorn.

M. obturator externus, der äußere Verstopfungsmuskel, M. articularis genu, der Kapselspanner des Kniegelenkes.

Musculi femoris, Muskeln des Oberschenkels.

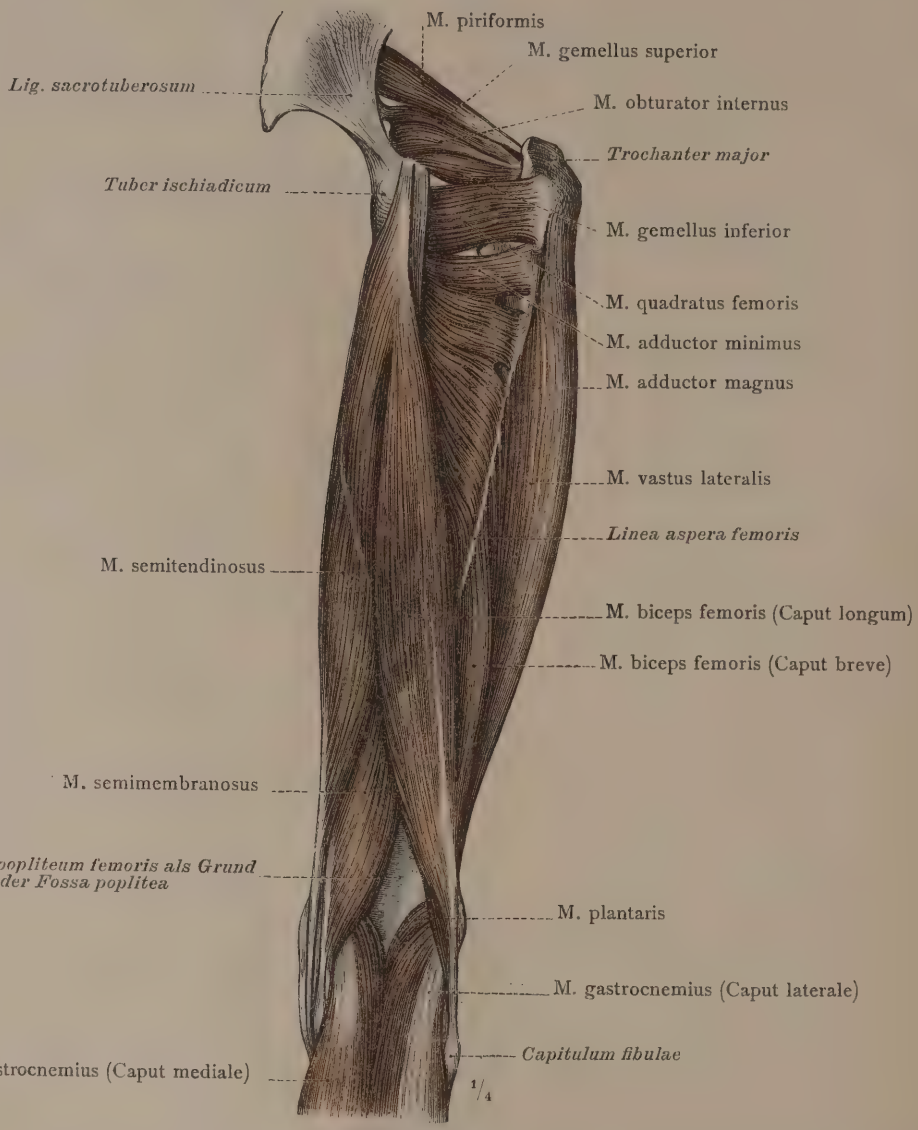

Fig. 607. Die Muskeln an der hinteren und lateralen Seite des rechten Oberschenkels bei medialer Rotation desselben dargestellt. Ansicht von hinten.
M. biceps femoris, der zweiköpfige Schenkelmuskel; M. semitendinosus, der halbsehnige Muskel; der untere Anteil des M. semimembranosus. Die Lagebezichungen des M. gastrocnemius zu diesen Muskeln und die Begrenzung der Kniekehle, Fossa poplitea. M. quadratus femoris, der vierseitige Schenkelmuskel mit dem an ihn nach unten sich anschließenden M. adductor magnus. Von diesem grenzt sich oben nur undeutlich der M. adductor minimus, der kleinste Zuzieher des Schenkels, ab. M. vastus lateralis, der laterale Kopf des vierköpfigen Schenkelmuskels.

Musculi femoris, Muskeln des Oberschenkels.

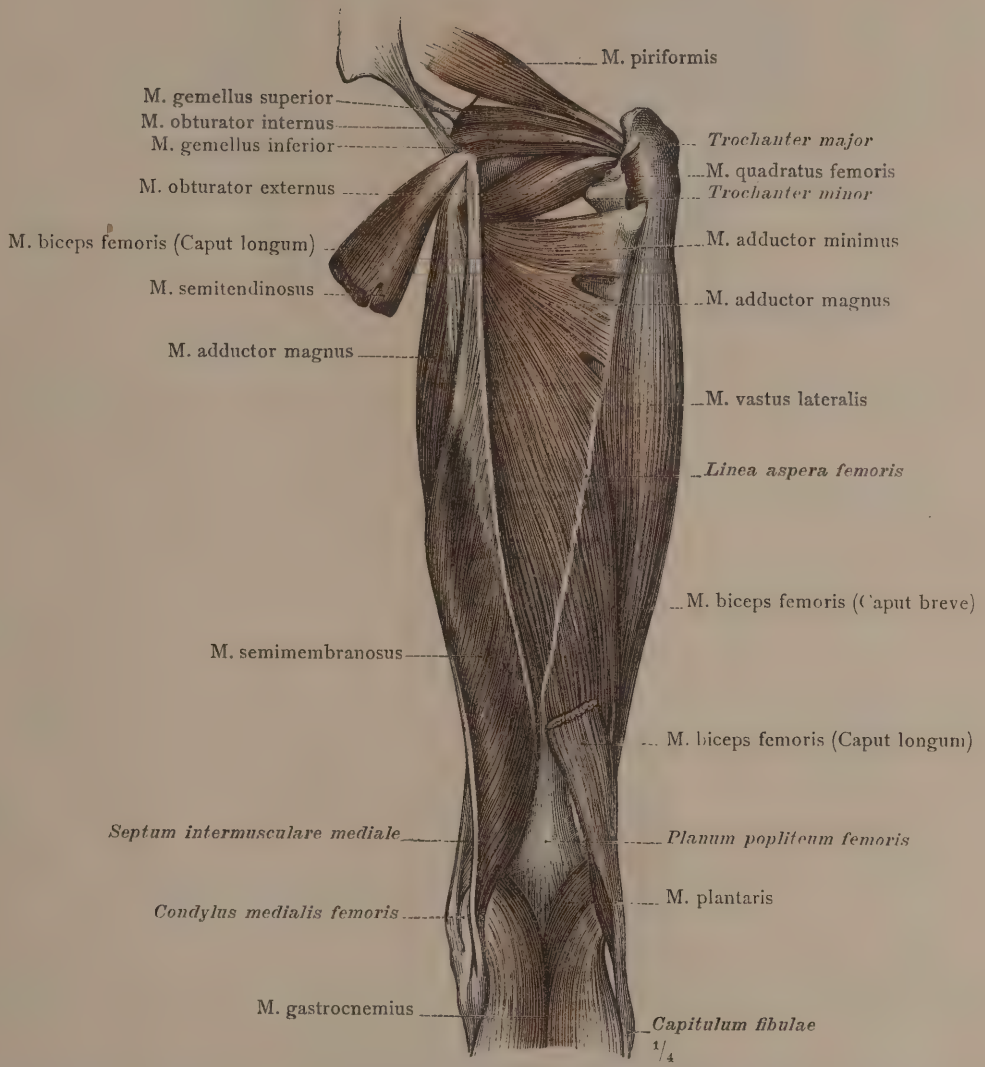

Fig. 608. Die Muskeln an der hinteren Seite des rechten Oberschenkels bei medialer Rotation desselben, nach Entfernung des langen Kopfes des M. biceps femoris und des M. semitendinosus. Ansicht von hinten.
M. semimembranosus, der halbhäutige Muskel; Caput breve des M. biceps femoris; M. adductor magnus, der große Zuzieher des Schenkels; M. adductor minimus; M. vastus lateralis. Durch Abtragung des M. quadratus femoris ist der laterale Anteil des M. obturator externus bloßgelegt worden.

Musculi femoris, Muskeln des Oberschenkels.

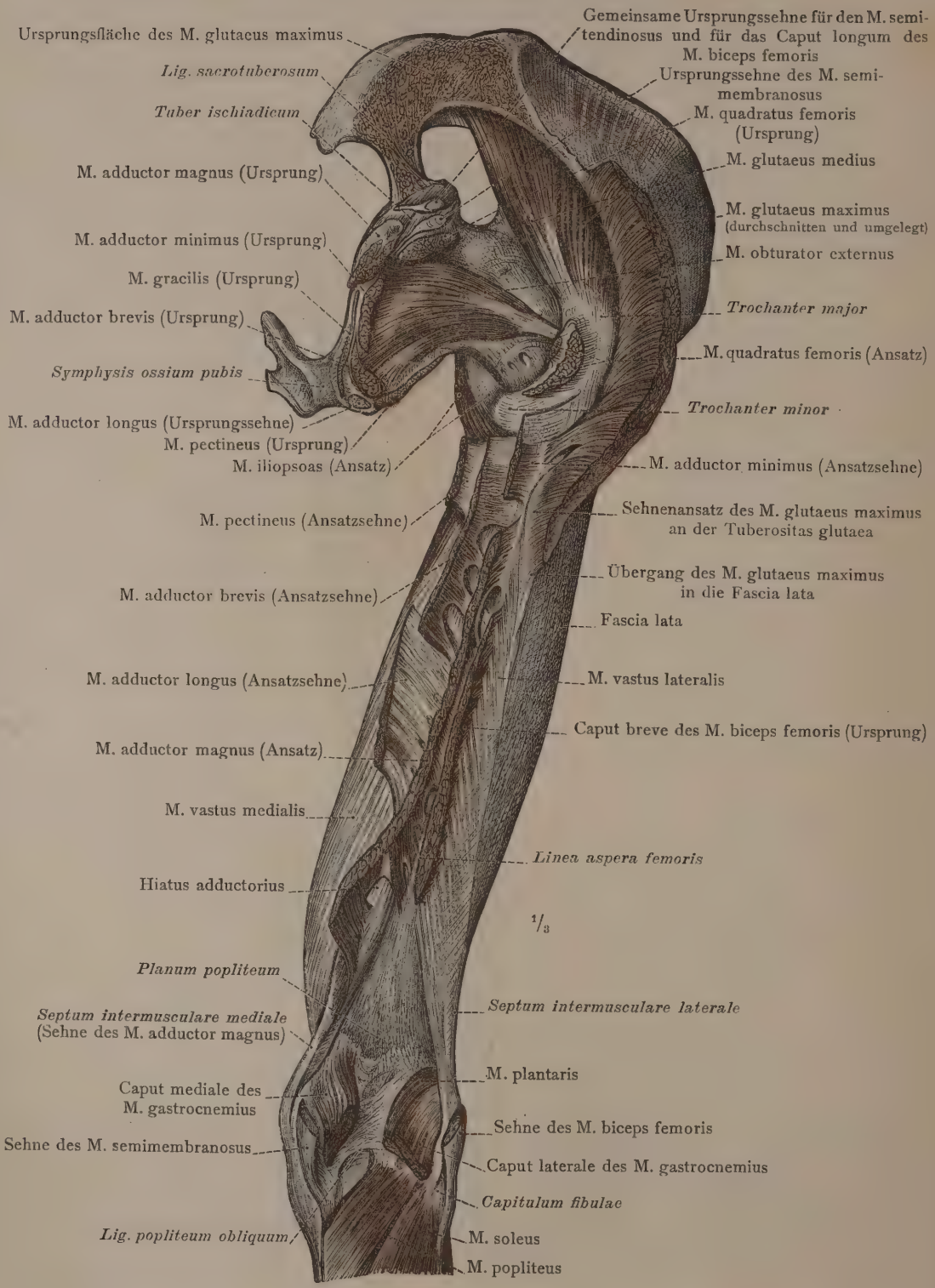

Fig. 609. Ursprungs- und Ansatzstellen der Muskeln an der äußeren Seite des Hüftbeins und an der hinteren Seite des rechten Oberschenkels.

Musculi femoris, Muskeln des Oberschenkels.

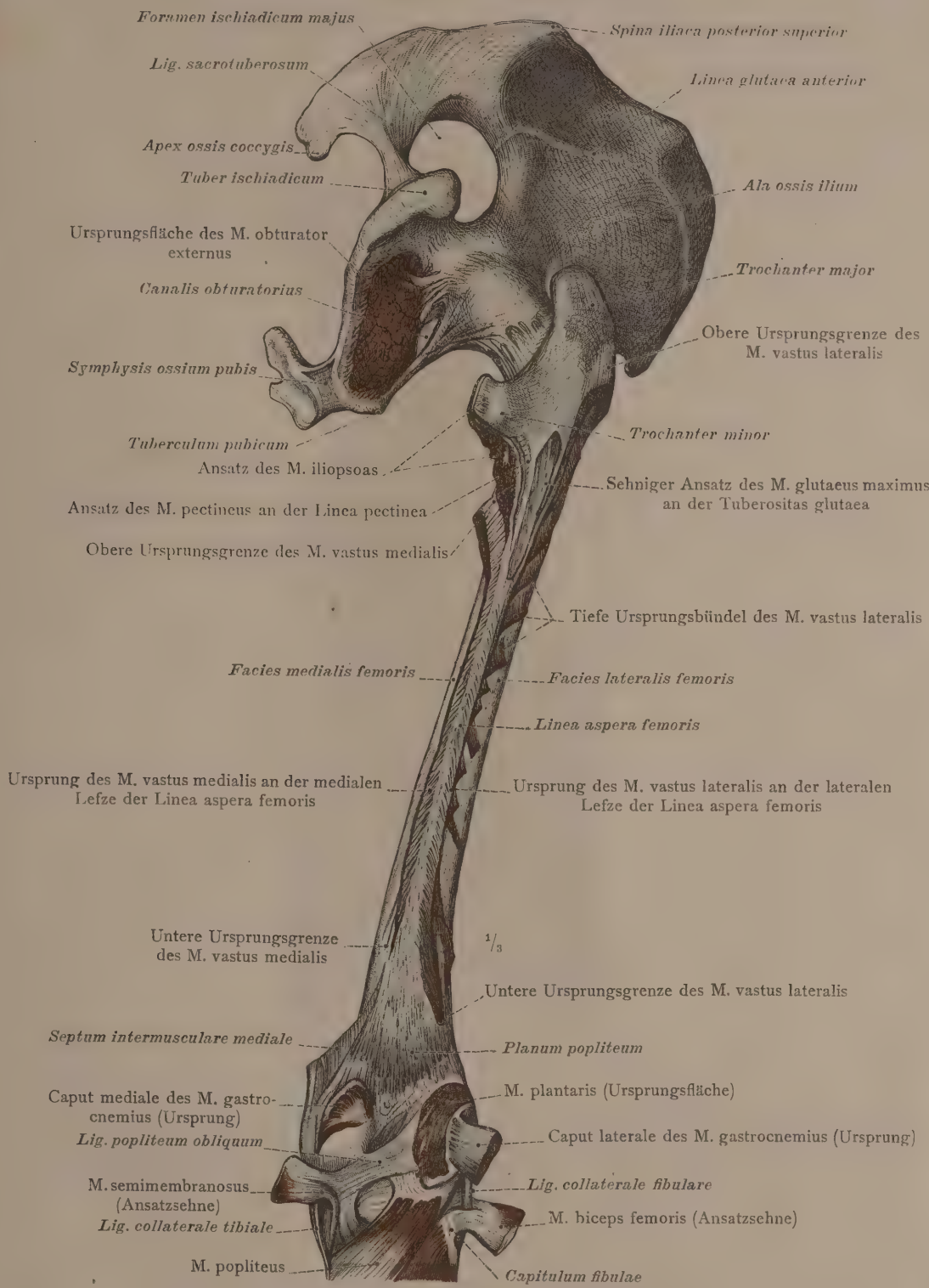

Fig. 610. Ursprungs- und Ansatzstellen der Muskeln an der hinteren Seite des rechten Oberschenkels.

Musculi femoris, Muskeln des Oberschenkels.

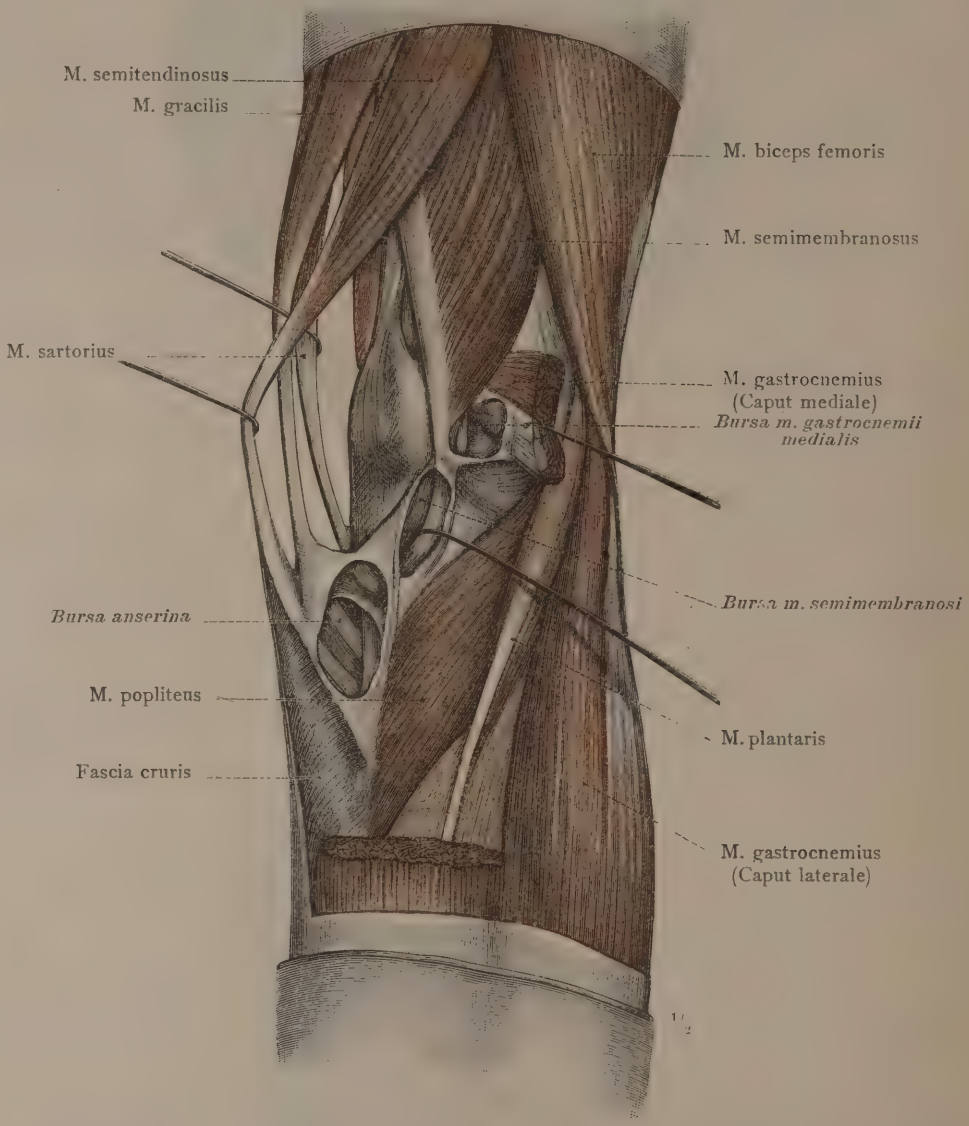

Fig. 611. Die rechte Kniegegend schief von der hinteren und medialen Seite gesehen. Die Schleimbeutel, Bursae mucosae (subtendineae), in dem medialen Gebiet der Regio genu posterior, nach Durchschneidung des Caput mediale m. gastrocnemii dargestellt: Bursa musculi gastrocnemii medialis, Bursa musculi semimembranosi, Bursa anserina.

Bursae mucosae regionis genu posterioris,
Schleimbeutel der hinteren Kniegegend.

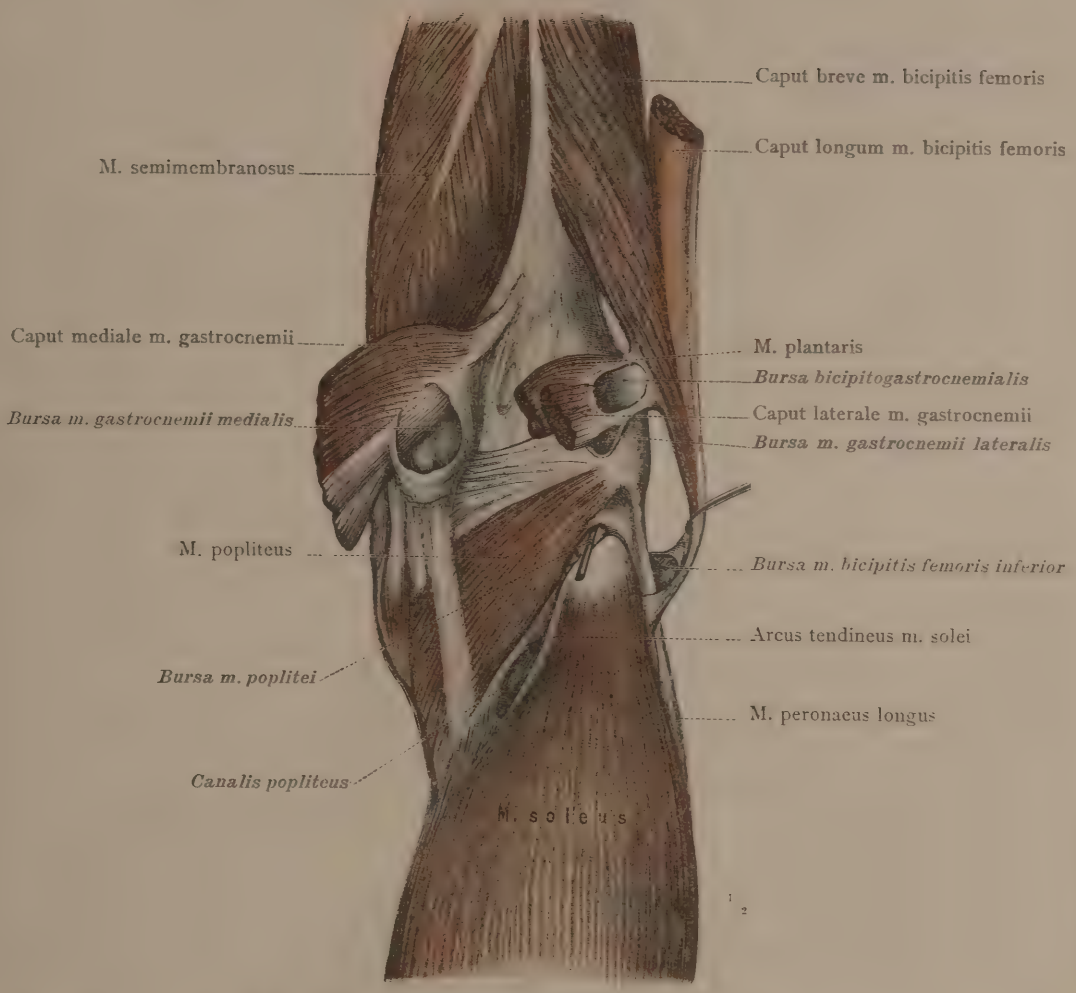

Fig. 612. Die rechte Kniegegend in der Ansicht von hinten. Die Schleimbeutel, Bursae mucosae (subtendineae), in dem lateralen Gebiet der Regio genu posterior, nach Abtragung beider Köpfe des M. gastrocnemius und des M. plantaris dargestellt: Bursa bicipitogastrocnemialis, Bursa musculi gastrocnemii lateralis, Bursa musculi bicipitis femoris inferior, Bursa musculi gastrocnemii medialis, Bursa musculi poplitei; in die letztere wurde von unten her eine Sonde eingeführt. Arcus tendineus musculi solei mit dem vor und ober demselben befindlichen Zugang zu dem Canalis popliteus.

Bursae mucosae regionis genu posterioris,
Schleimbeutel der hinteren Kniegegend.

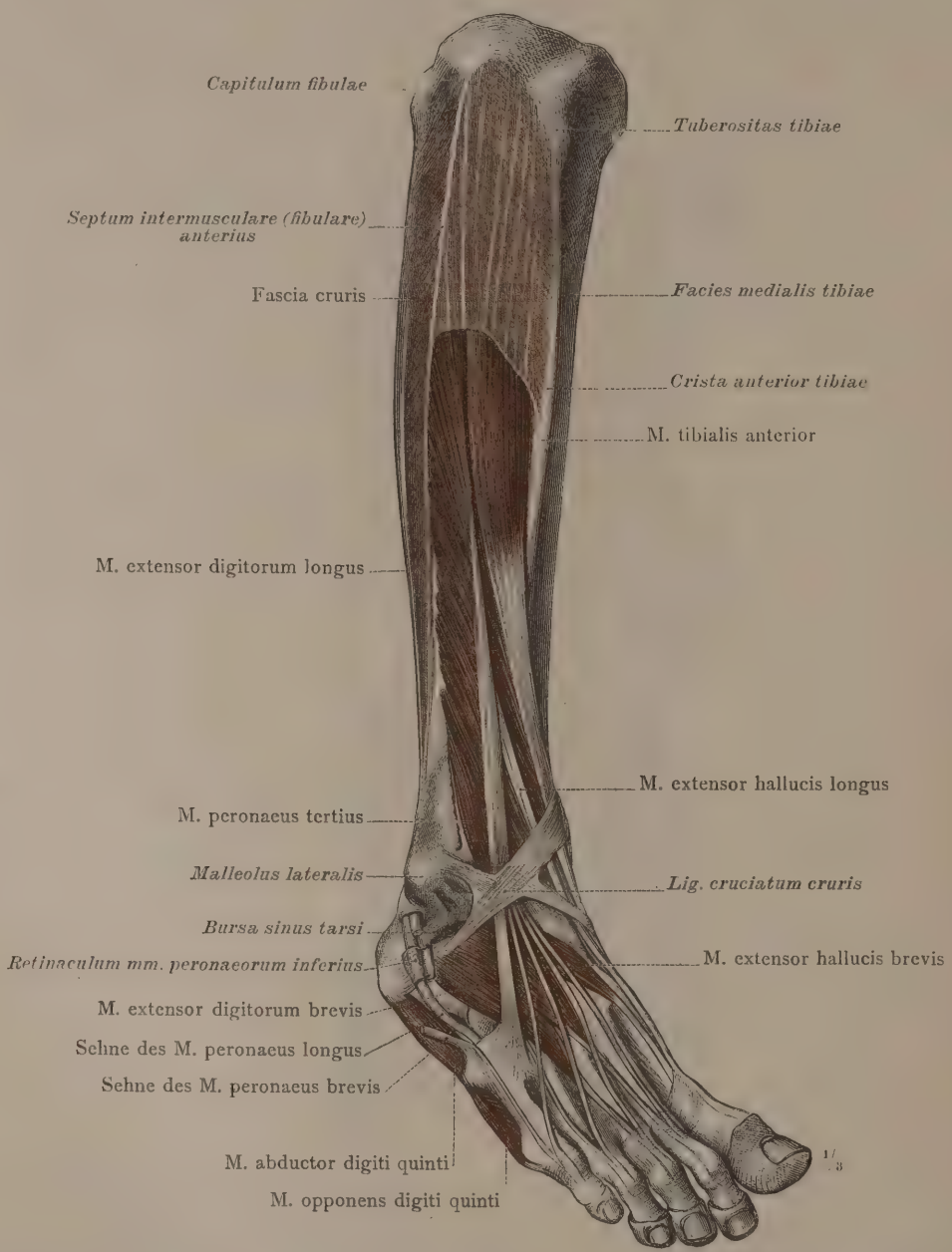

Fig. 613. Die Muskeln an der vorderen Seite des rechten Unterschenkels und am Fußrücken: M. tibialis anterior, der vordere Schienbeinmuskel; M. extensor digitorum longus, der lange Zehenstrecker, mit dem M. peronaeus tertius, dem dritten Wadenbeinmuskel; M. extensor hallucis longus, der lange Großzehenstrecker. Septum intermusculare (fibulare) anterius. M. extensor digitorum brevis, der kurze Zehenstrecker; M. extensor hallucis brevis, der kurze Großzehenstrecker. Bursa sinus tarsi. Von der Fascia cruris ist an der vorderen Seite jener Anteil, von welchem die beiden erstgenannten Muskeln zahlreiche Ursprungsbündel beziehen, erhalten geblieben und ebenso an der lateralen Seite jener Anteil, welcher die Mm. peronaei bedeckt, sowie das Lig. cruciatum cruris.

Musculi cruris, Muskeln des Unterschenkels.

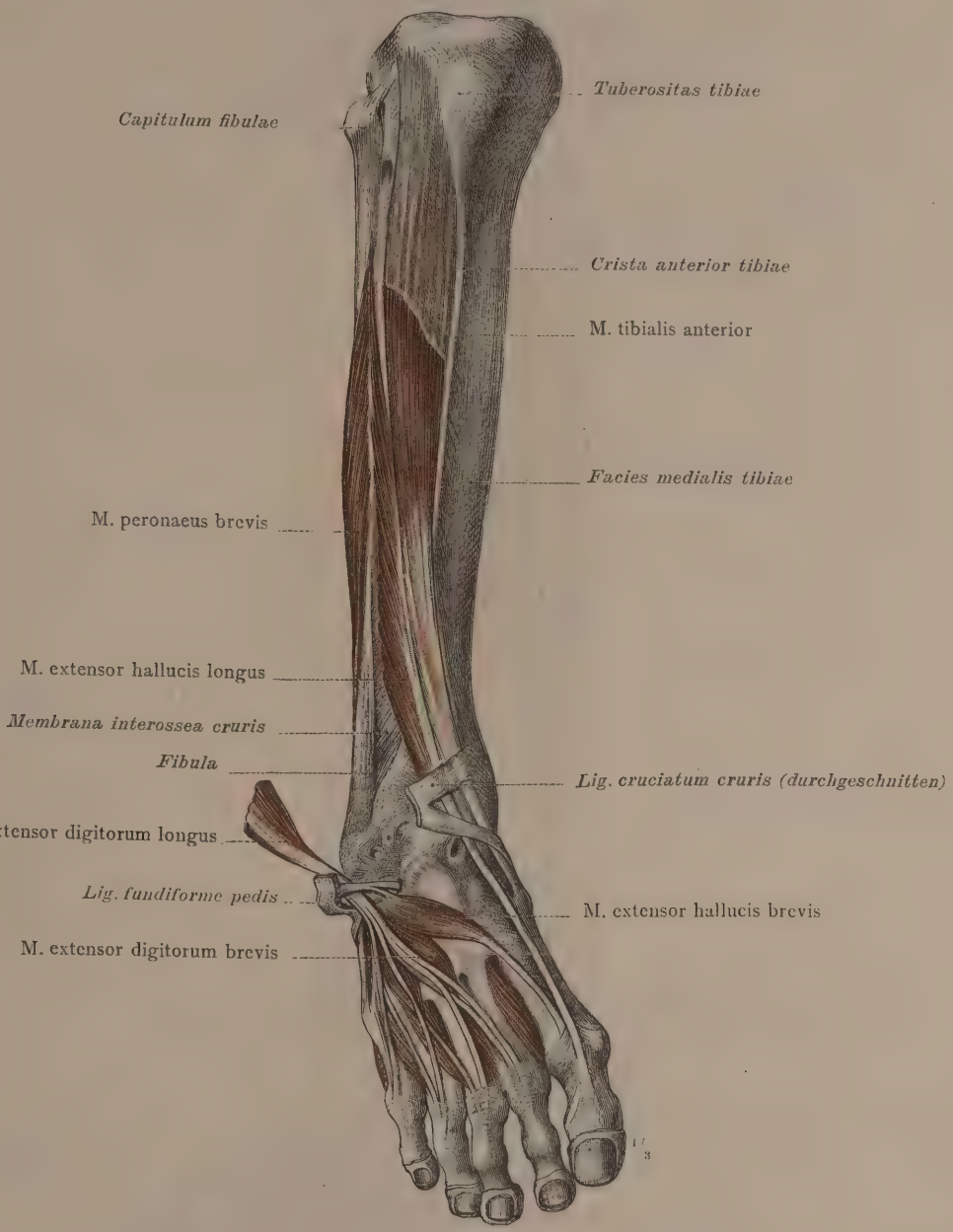

Fig. 614. Die Muskeln an der vorderen Seite des rechten Unterschenkels, nach Entfernung des M. extensor digitorum longus und des M. peronaeus tertius: M. extensor hallucis longus, der lange Großzehenstrecker; M. tibialis anterior, der vordere Schienbeinmuskel. Durch Ablösung des M. peronaeus longus ist der Fleischbauch des M. peronaeus brevis, des kurzen Wadenbeinmuskels, bloßgelegt worden. Das Lig. cruciatum cruris ist zwischen den Sehnen des M. extensor digitorum longus und des M. extensor hallucis longus durchgeschnitten und der laterale Anteil desselben umgelegt worden, um das die Sehnen des M. peronaeus tertius und des M. extensor digitorum longus umgebende Schleuderband, Ligamentum fundiforme pedis, darzustellen.

Musculi cruris, Muskeln des Unterschenkels.

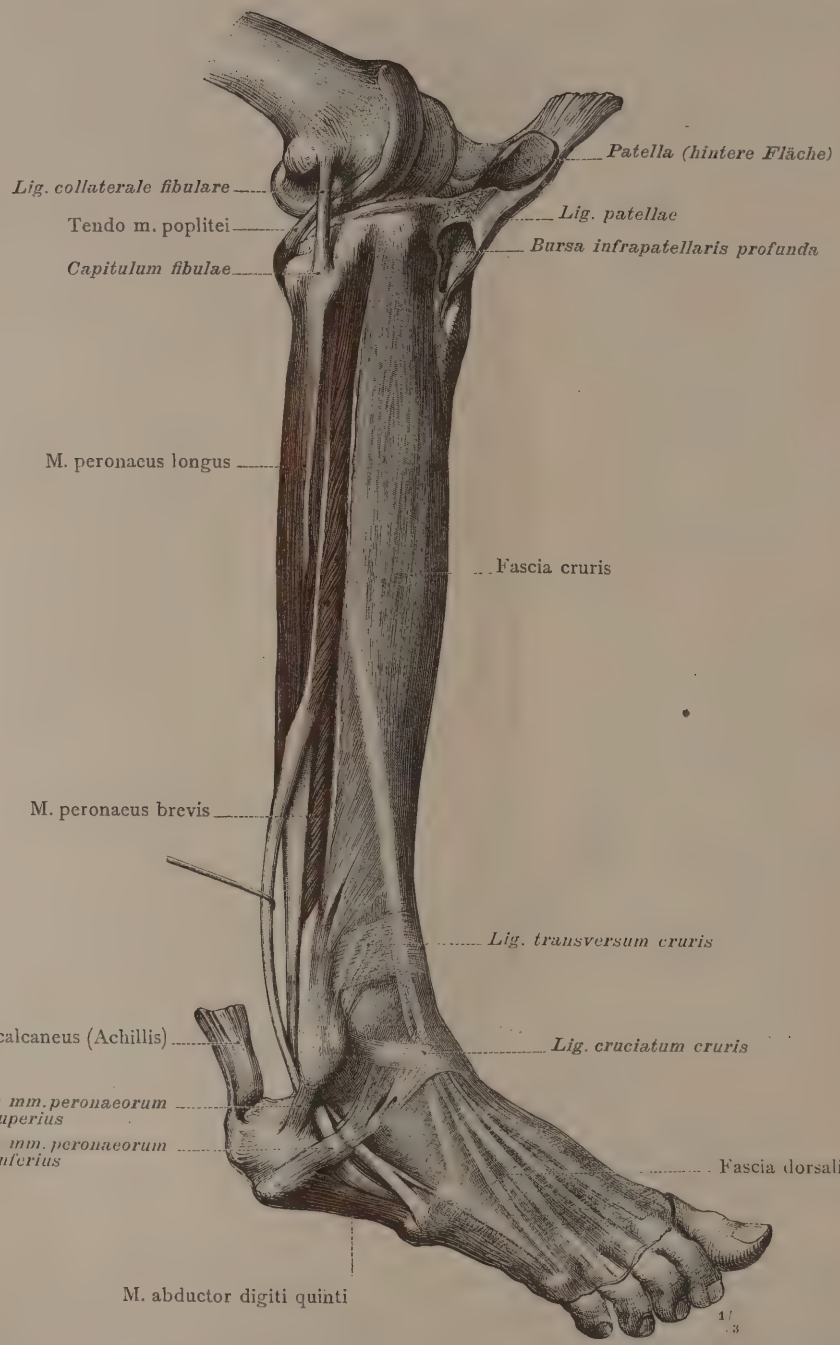

Fig. 615. Die Muskeln an der lateralen Seite des rechten Unterschenkels: M. peronaeus longus, der lange Wadenbeinmuskel; M. peronaeus brevis, der kurze Wadenbeinmuskel. Ansatz der Sehne des M. popliteus, Bursa infrapatellaris profunda. Fascia cruris und Fascia dorsalis pedis. Ligamentum transversum cruris, Ligamentum cruciatum cruris.

Musculi cruris, Muskeln des Unterschenkels.

Fig. 616. Die Ursprungsgebiete der Muskeln an der vorderen und lateralen Seite des Unterschenkels und an der Dorsalseite des Fußes. Die Ursprungsbündel des M. vastus lateralis von der Fascia lata.

Musculi cruris, Muskeln des Unterschenkels.

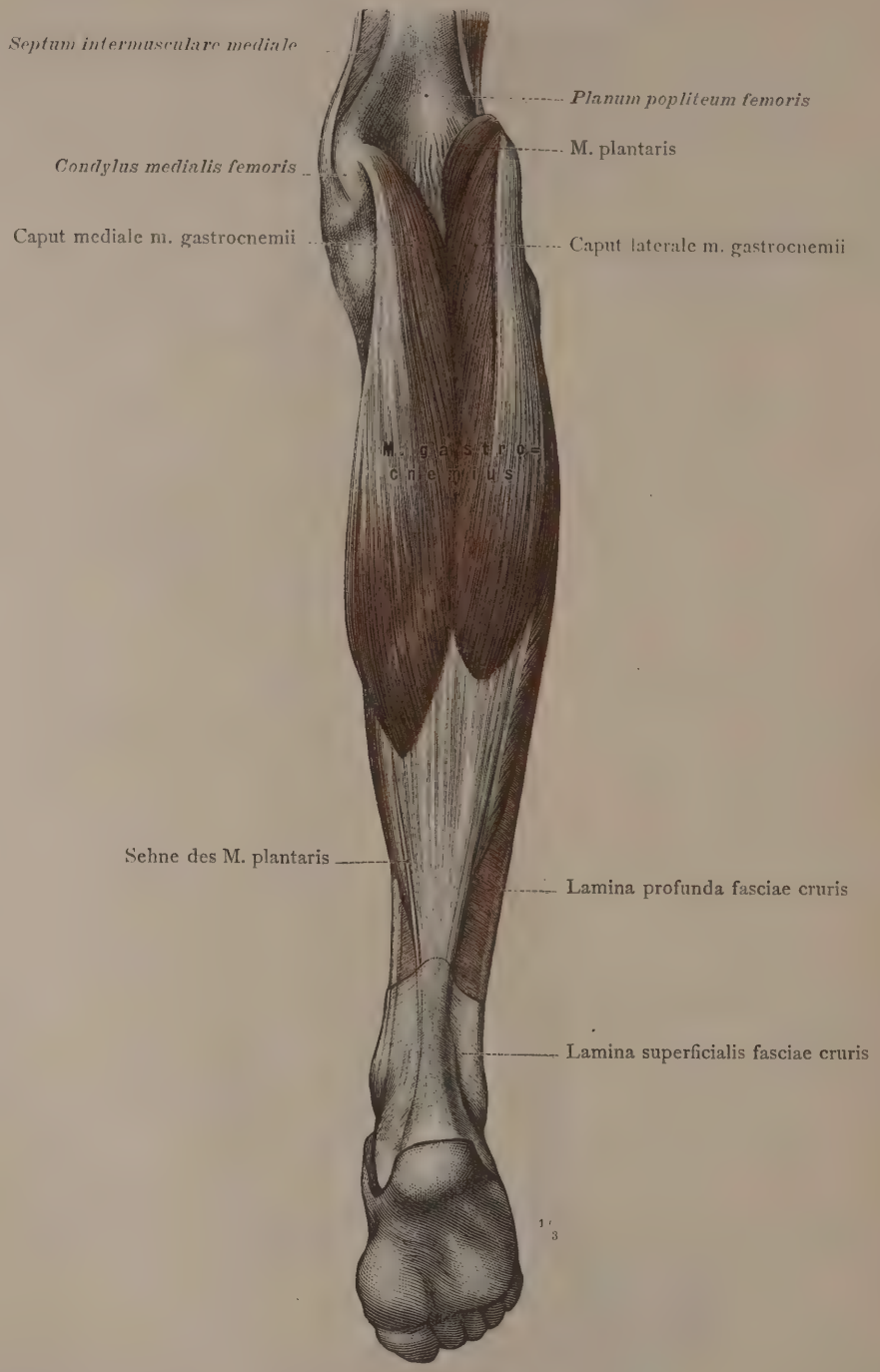

Fig. 617. Die oberflächliche Schichte der Muskeln an der hinteren Seite des rechten Unterschenkels: M. gastrocnemius, der Zwillingsmuskel der Wade, welcher die zwei oberflächlichen Köpfe des M. triceps surae, des dreiköpfigen Wadenmuskels, darstellt. Von der Fascia cruris ist der unterste Teil des oberflächlichen Blattes, welches die Achillessehne umgreift, sowie das tiefe Blatt erhalten geblieben. Von der zweiten Muskelschichte ist der M. plantaris, der Sohlenmuskel, und dessen Sehne teilweise sichtbar.

Musculi cruris, Muskeln des Unterschenkels.

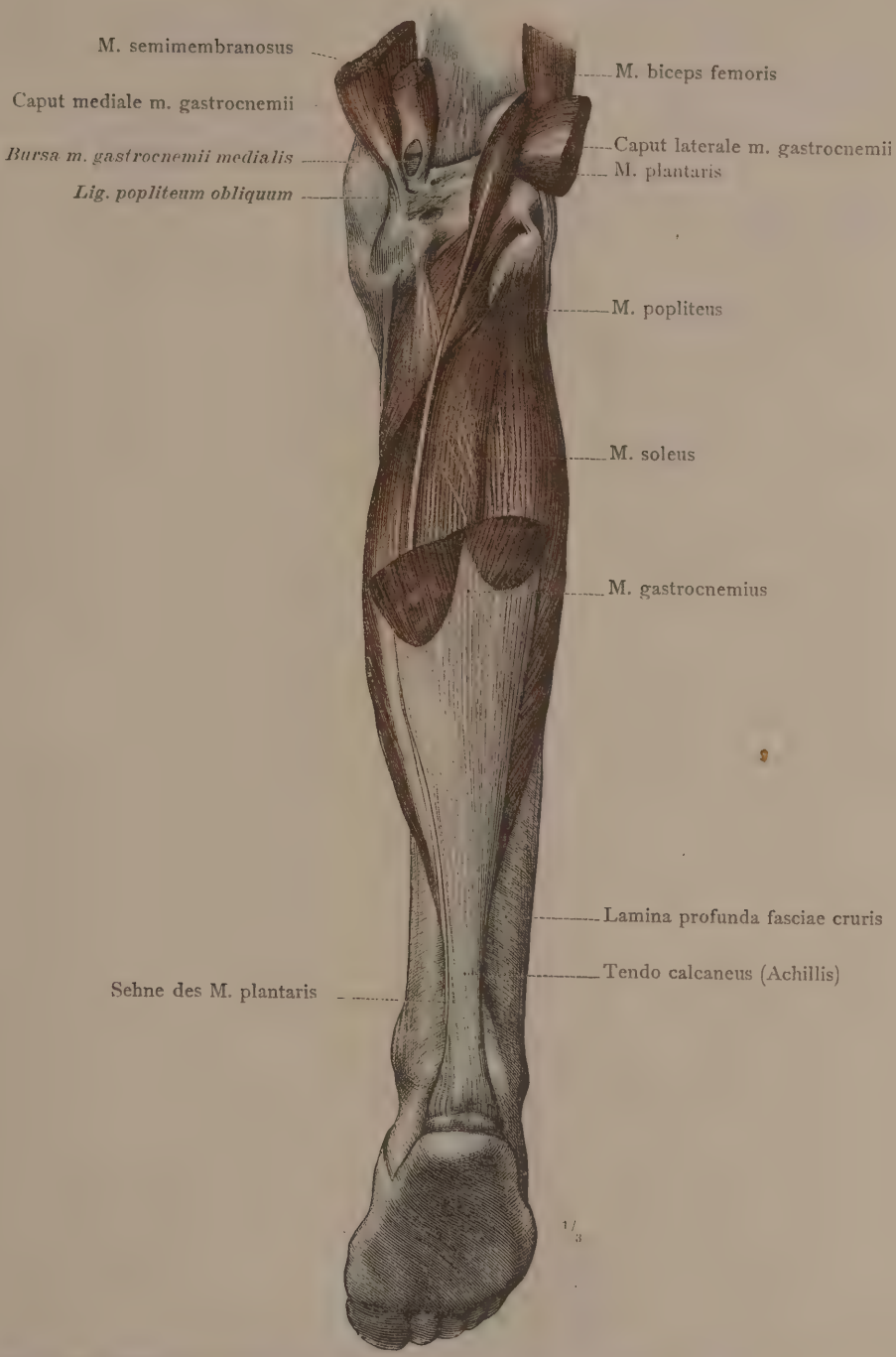

Fig. 618. Die zweite Schichte der Muskeln an der hinteren Seite des rechten Unterschenkels, nach Abtragung der beiden oberflächlichen Köpfe des M. triceps surae dargestellt.

Der tiefliegende Kopf des M. triceps surae: M. soleus, der Schollenmuskel; M. plantaris, der Sohlenmuskel. Tendo calcaneus (Achillis), Achillessehne, die gemeinschaftliche Sehne für die drei Köpfe des M. triceps surae. Von der tiefen Muskelschichte ist der Kniekehlenmuskel, M. popliteus, teilweise sichtbar. Lamina profunda fasciae cruris.

Musculi cruris, Muskeln des Unterschenkels.

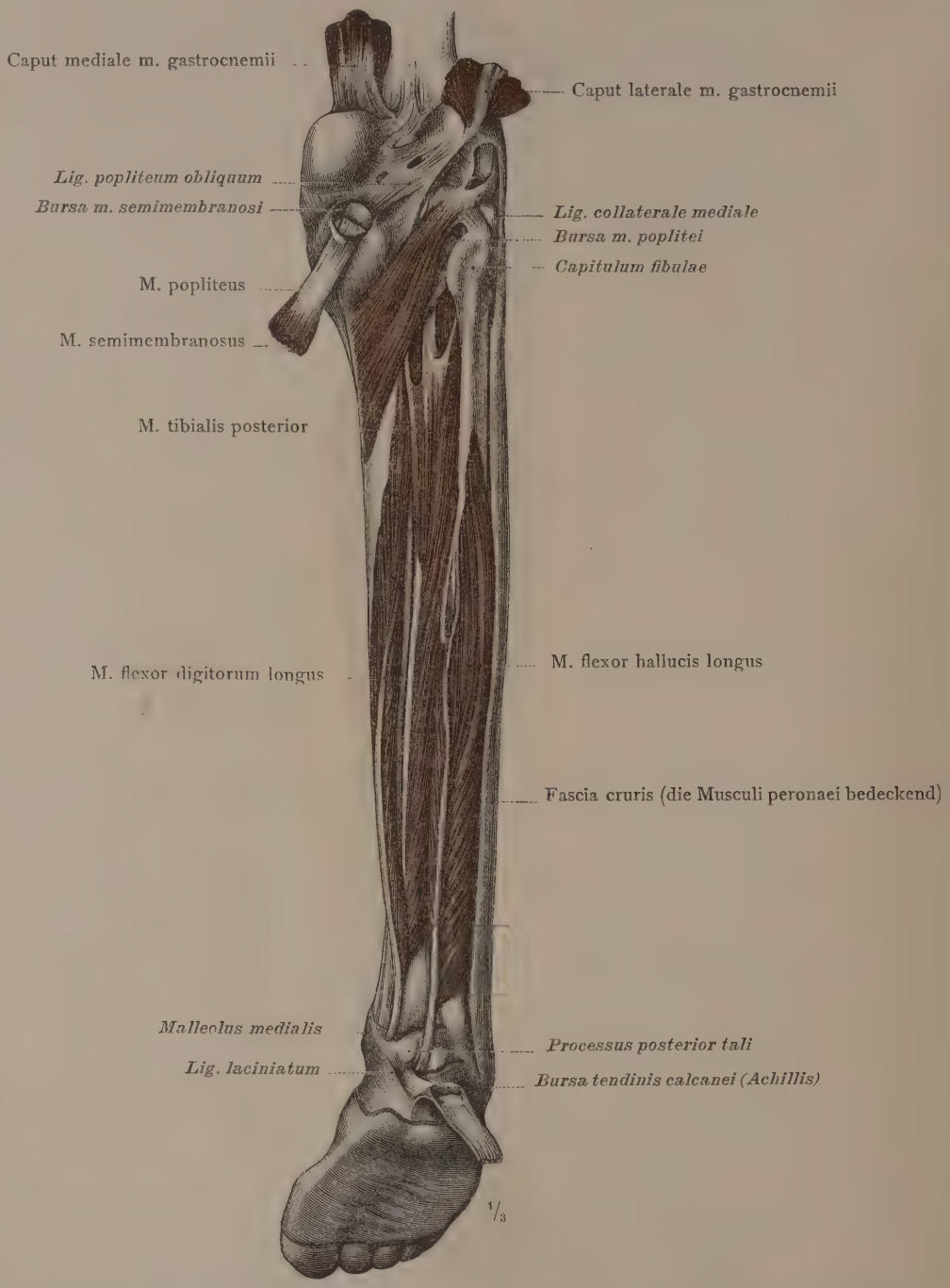

Fig. 619. Die dritte Schichte der Muskeln an der hinteren Seite des rechten Unterschenkels, nach Entfernung aller drei Köpfe des M. triceps surae, sowie des tiefen Blattes der Fascia cruris dargestellt.

M. flexor hallucis longus, der lange Großzehenbeuger; M. flexor digitorum longus, der lange Zehenbeuger; M. tibialis posterior, der hintere Schienbeinmuskel; M. popliteus, der Kniekehlenmuskel. Bursa tendinis calcanei (Achillis), Bursa musculi poplitei, Bursa musculi semimembranosi. In dem Bereiche der Mm. peronaei ist die Fascia cruris mit dem Septum intermusculare (fibulare) posterius erhalten geblieben.

Musculi cruris, Muskeln des Unterschenkels.

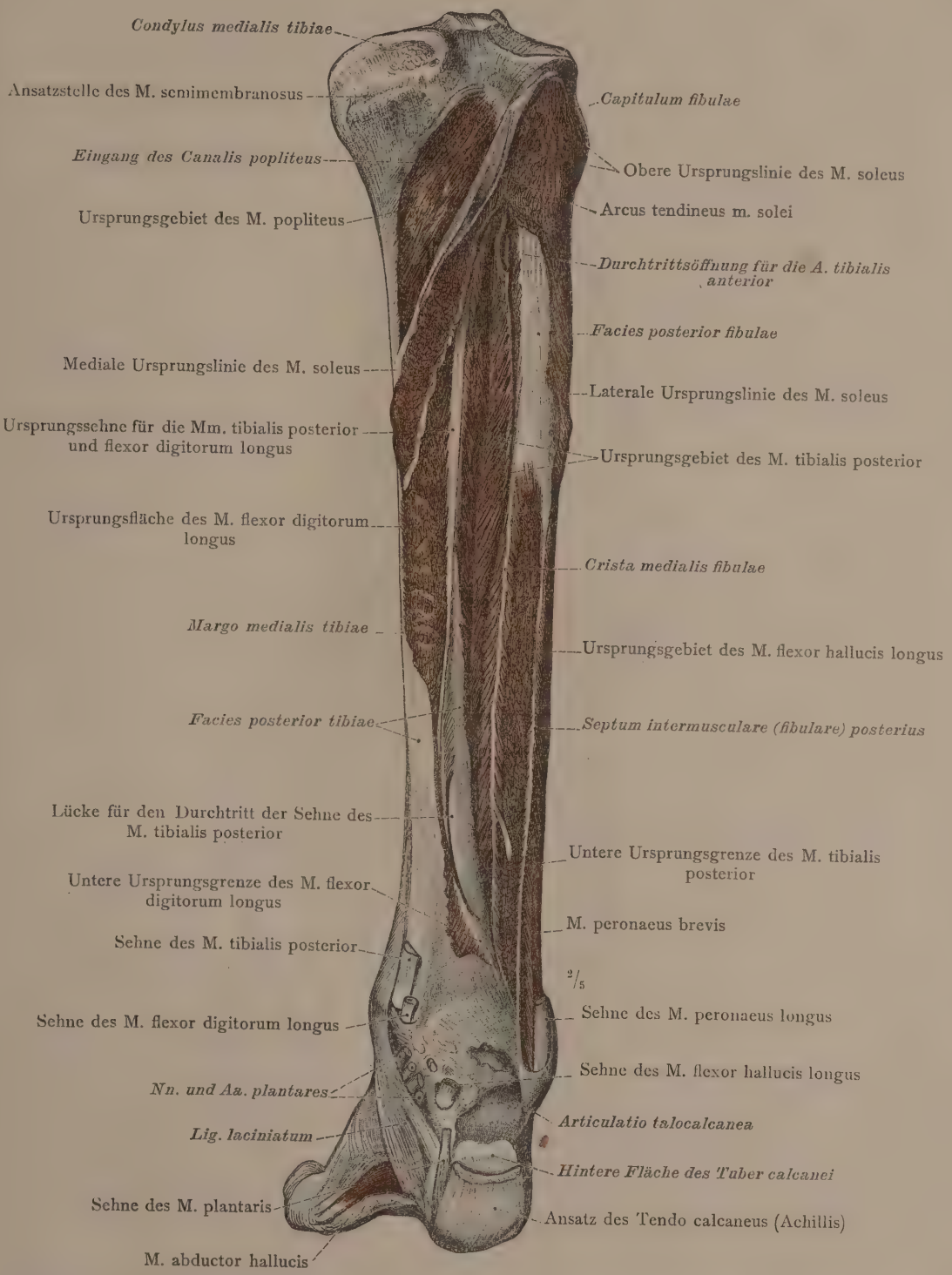

Fig. 620. Die Ursprungsfelder der Muskeln an der hinteren Seite des Unterschenkels.

Musculi cruris, Muskeln des Unterschenkels.

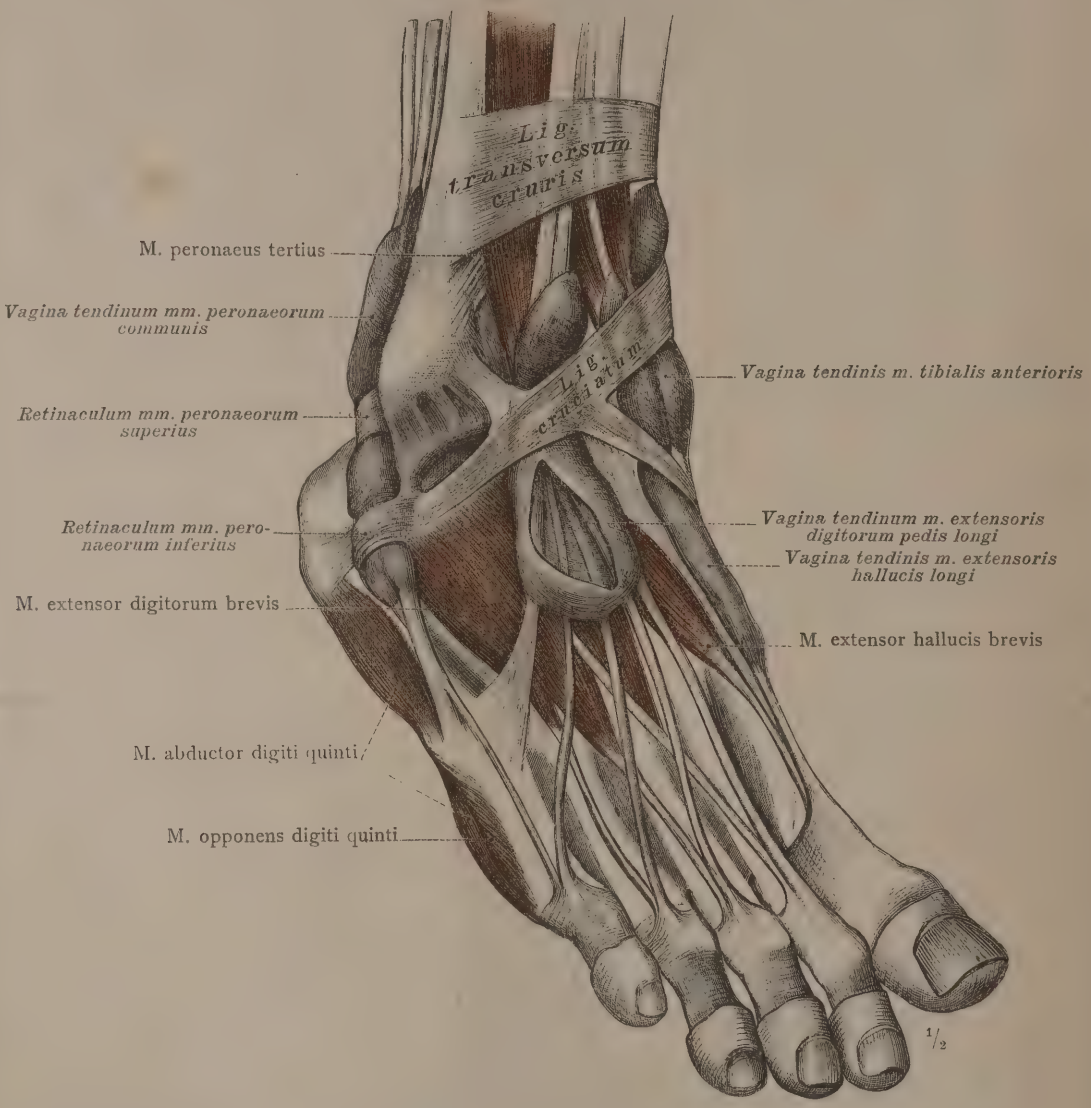

Fig. 621. Die Muskeln am Fußrücken und am lateralen Fußrand: M. extensor digitorum brevis, der kurze Zehenstrecker; M. extensor hallucis brevis, der kurze Großzehenstrecker; M. abductor digiti quinti, der Abzieher der kleinen Zehe; M. opponens digiti quinti, der Gegensteller der kleinen Zehe. Die Sehnenscheiden, Vaginae tendinum, am Dorsum pedis und in der Regio retromalleolaris lateralis, nach Injektion derselben mit starkem Alkohol dargestellt. Retinacula tendinum mm. peronaeorum, superius und inferius. Rechter Fuß.

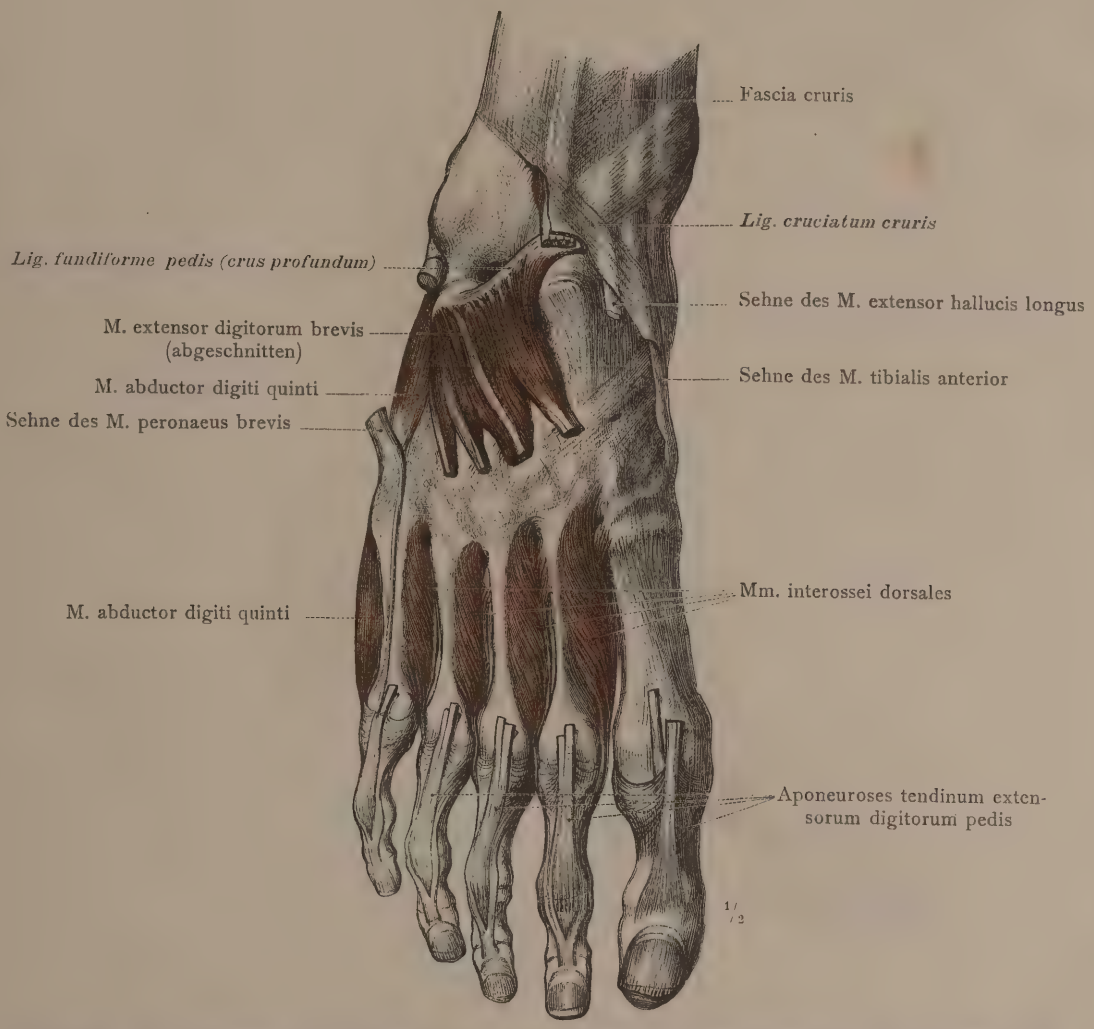

Fig. 622. Die Muskeln am Fußrücken nach Abtragung der Sehnen des langen und kurzen Zehenstreckers und des oberflächlichen Schenkels des Lig. fundiforme pedis. Teilweiser Ursprung des M. extensor digitorum brevis von dem tiefen Schenkel des Lig. fundiforme pedis. Musculi interossei dorsales. Die aponeurotische Ausbreitung der Sehnen der Zehenstrecker an der Rückenfläche der Zehen. Rechter Fuß.

Musculi pedis, Muskeln des Fußes.

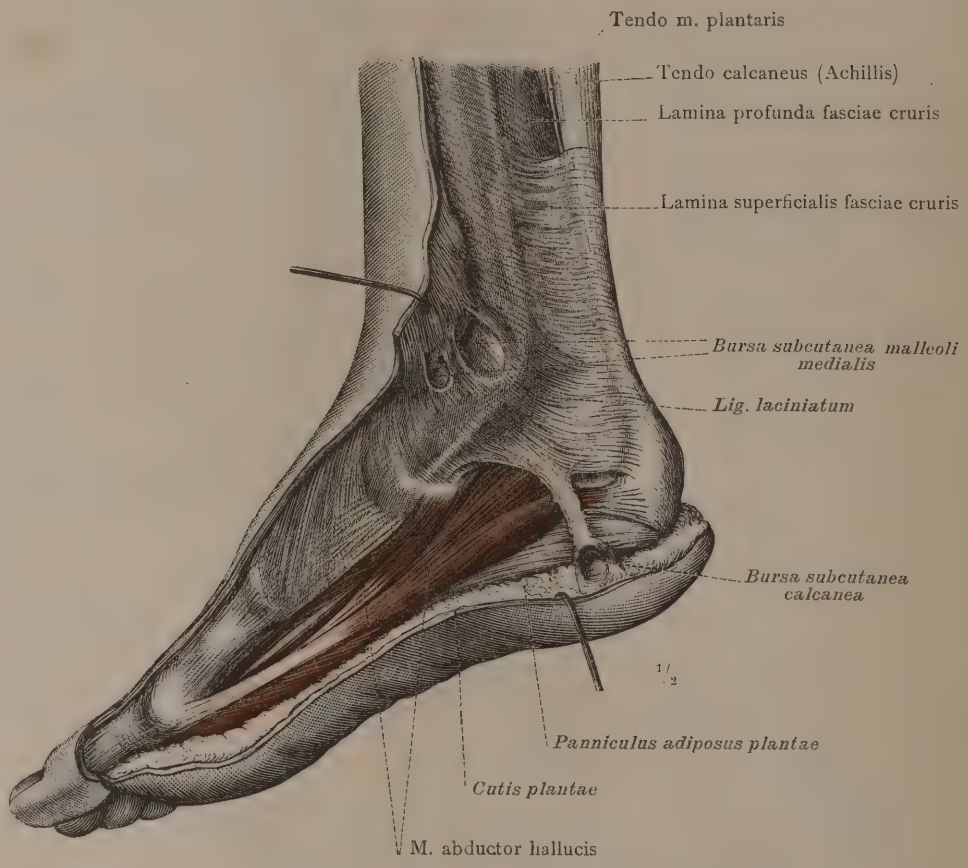

Fig. 623. Die Regiones malleolaris und retromalleolaris medialis des rechten Fußes mit dem oberflächlichen Blatte der Fascia cruris, mit dem Ligamentum laciniatum und der Bursa subcutanea malleoli medialis. Der mediale Fußrand mit dem Abzieher der großen Zehe, Musculus abductor hallucis. Bursa subcutanea calcanea. Ansicht von der medialen Seite.

Musculi pedis, Muskeln des Fußes.

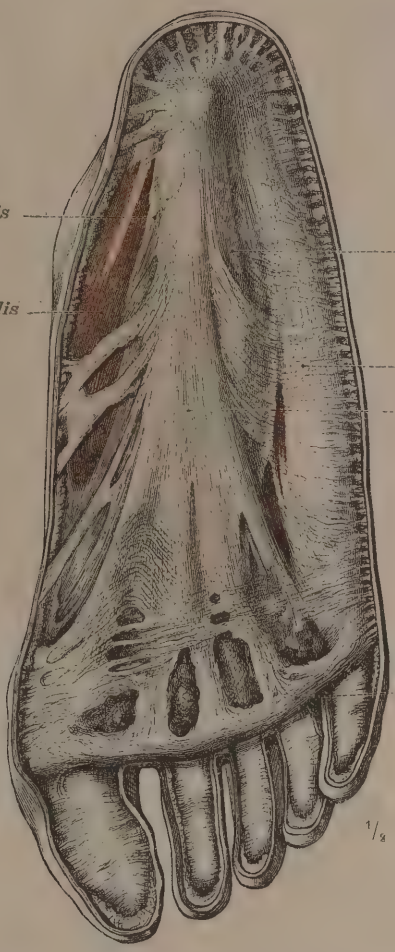

Fig. 624. Aponeurosis plantaris, die Muskelbinde der Fußsohle (Sohlenbinde), mit den Fasciculi transversi derselben, ihren Ausstrahlungen in die äußere Haut und ihrem Übergang in die Tela subcutanea der Zehen. Die durch die Gruppierung der Muskeln erzeugten Wölbungen und Furchen: Eminentiae plantares, Sohlenballen, und Sulci plantares, Sohlenfurchen. Rechter Fuß.

Musculi pedis, Muskeln des Fußes.

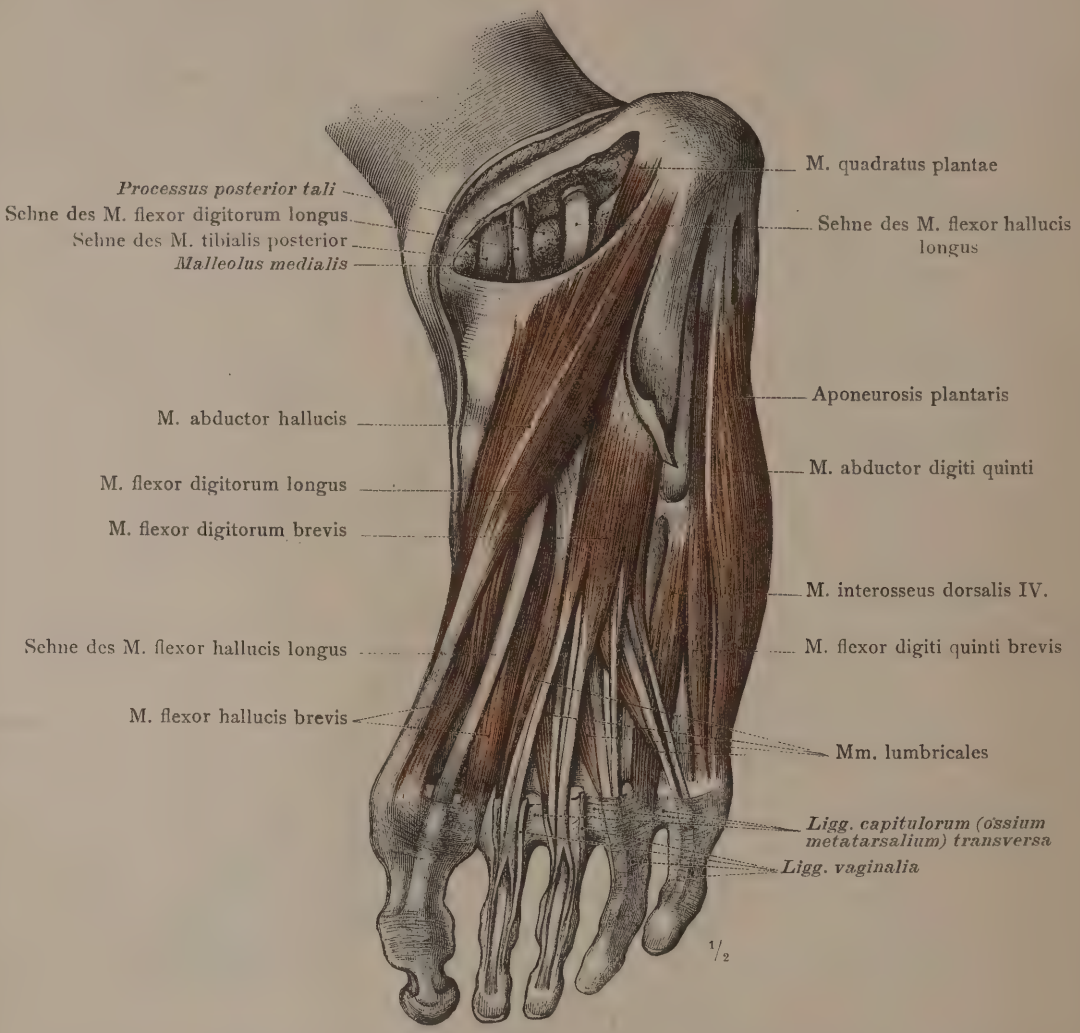

Fig. 625. Die oberflächliche, den drei Sohlenballen zugrundeliegende Schichte der Muskeln der Fußsohle, nach Abtragung der Aponeurosis plantaris dargestellt. Von dieser letzteren ist nur der mittlere Anteil im Bereiche der Fußwurzel erhalten worden, soweit sich auf sie die Muskelursprünge erstrecken.
M. abductor hallucis, der Abzieher der großen Zehe; M. flexor hallucis brevis, der kurze Großzehenbeuger; M. flexor digitorum brevis, der kurze Zehenbeuger; M. flexor digiti quinti brevis, der kurze Kleinzehenbeuger; M. abductor digiti quinti, der Abzieher der kleinen Zehe. Das Scheidenband der Beugesehnen der Zehen, Ligamentum vaginale, ist an der zweiten und dritten Zehe der Länge nach eröffnet, an den übrigen Zehen in seinem natürlichen, geschlossenen Zustand. Rechter Fuß in Strecklage. Ansicht der Sohlenseite.

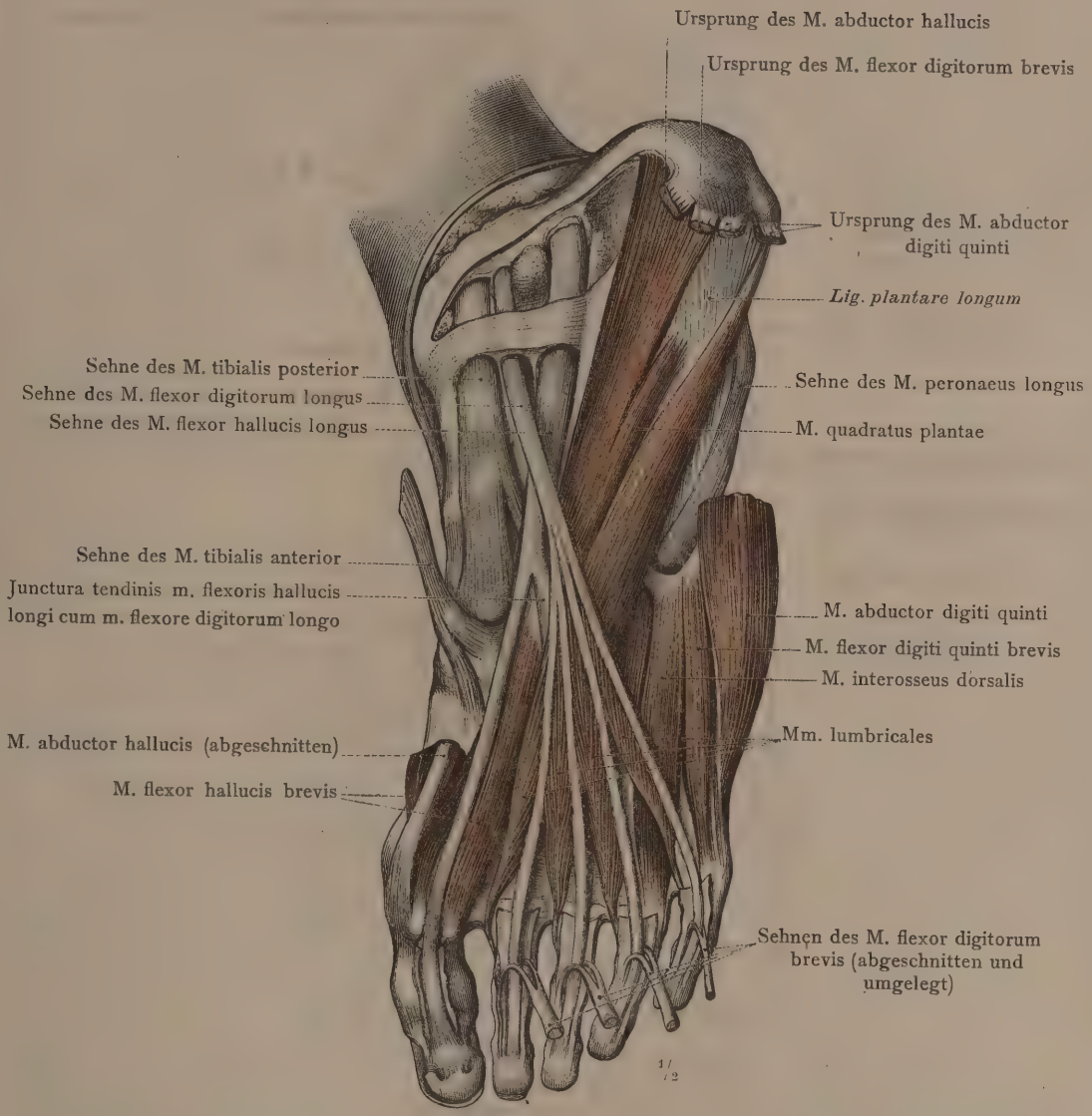

Fig. 626. Die zweite Schichte der Muskeln der Fußsohle mit den auf diese übertretenden Sehnen der tiefen Muskeln der Wadengegend, nach teilweiser Abtragung der oberflächlichen Schichte dargestellt.

Die Sehne des M. flexor digitorum longus und ihre Teilung in vier Zweigsehnen; die Spulmuskeln, Musculi lumbricales, und der accessorische Kopf des langen Zehenbeugers, M. quadratus plantae; die Sehne des M. flexor hallucis longus und ihre Verbindung mit der Sehne des langen Zehenbeugers; die Ansätze der Mm. tibiales, anterior und posterior. M. flexor hallucis brevis, der kurze Großzehenbeuger; M. flexor digiti quinti brevis, der kurze Kleinzehenbeuger. Rechter Fuß.

Musculi pedis, Muskeln des Fußes.

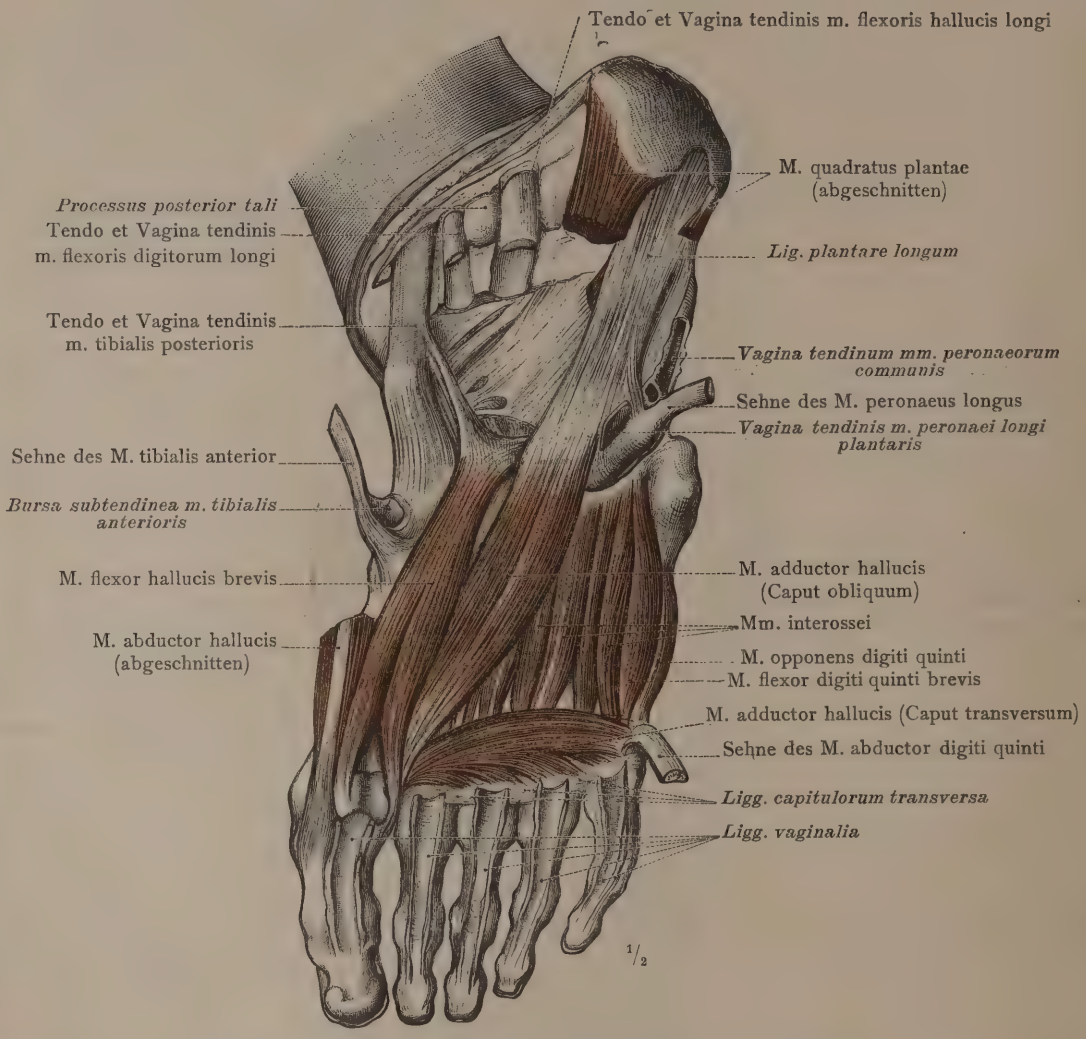

Fig. 627. Die dritte Schichte der Muskeln der Fußsohle.
M. adductor hallucis, der Zuzieher der großen Zehe, sein Caput obliquum und Caput transversum; Mm. interossei, Zwischenknochenmuskeln; M. flexor hallucis brevis, der kurze Großzehenbeuger; M. flexor digiti quinti brevis, der kurze Kleinzehenbeuger; M. opponens digiti quinti, der Gegensteller der kleinen Zehe. Die Sehnenscheiden der Mm. tibialis posterior, flexor digitorum longus und flexor hallucis longus, sowie des M. peronaeus longus. Bursa subtendinea musculi tibialis anterioris. Die Ligamenta vaginalia der Zehen sind eröffnet und ihr Zusammenhang mit den Ligamenta capitulorum transversa dargestellt. Rechter Fuß.

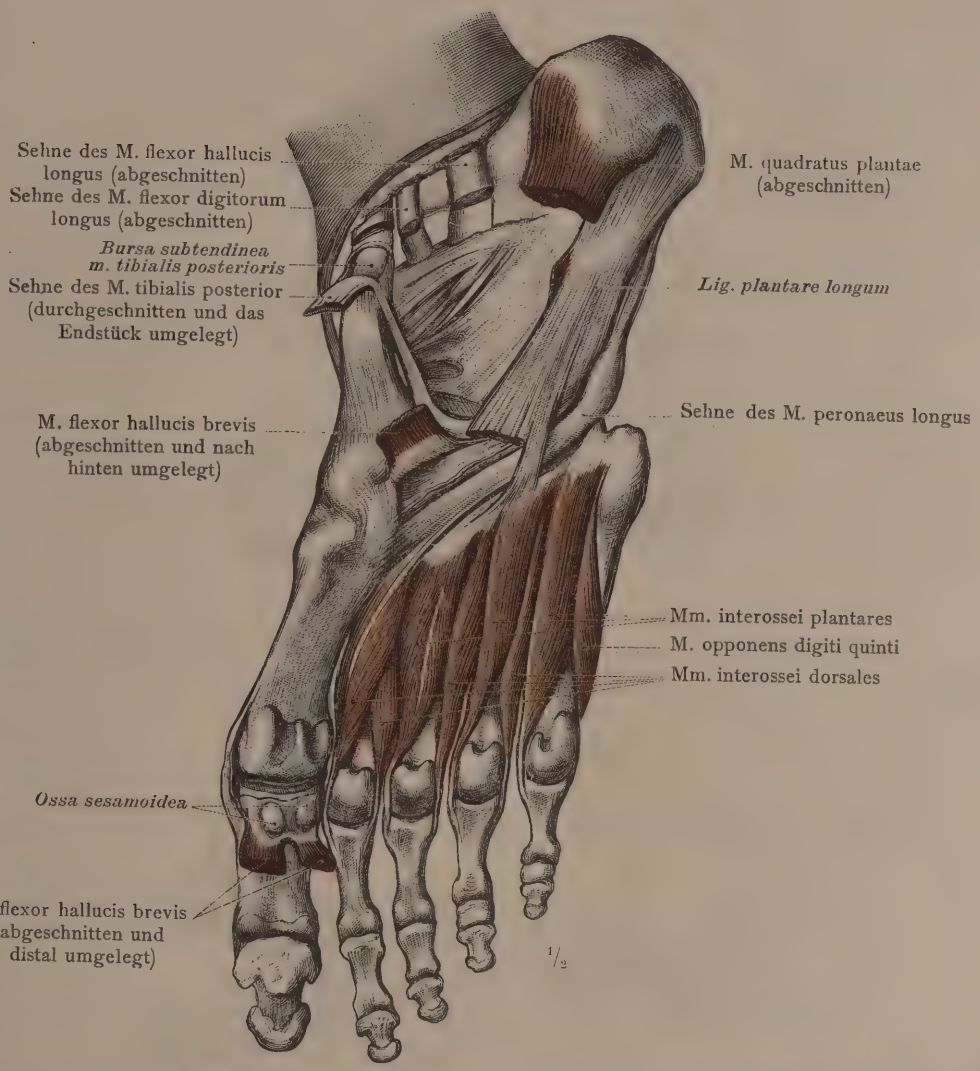

Fig. 628. Die tiefste Schichte der Muskeln der Fußsohle, nach Entfernung der Mm. flexor hallucis brevis, adductor hallucis und flexor digiti quinti brevis dargestellt. Musculi interossei plantares und Musculi interossei dorsales, die plantaren und die dorsalen Zwischenknochenmuskeln. Beziehungen der Ansätze des M. flexor hallucis brevis zu den Sesambeinen an der Articulatio metatarsophalangea hallucis. Um den Verlauf der Sehne des M. peronaeus longus durch die Fußsohle und den Ansatz derselben an der Basis des Mittelfußknochens der großen Zehe zur Ansicht zu bringen, sind die vordersten Anteile des Lig. plantare longum abgetragen worden. Bursa subtendinea musculi tibialis posterioris. Rechter Fuß.

Musculi pedis, Muskeln des Fußes.

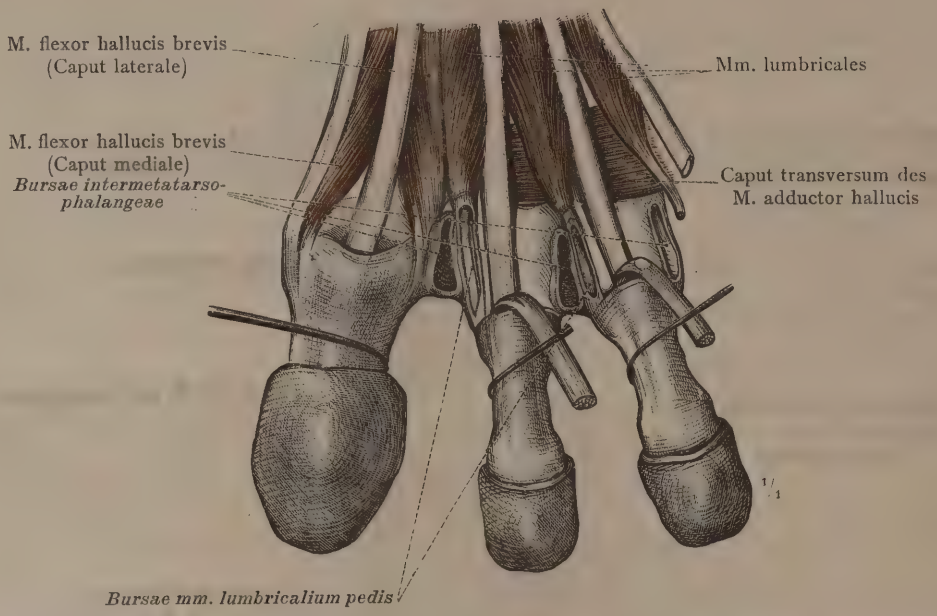

Fig. 629. Die Bursae musculorum lumbricalium pedis und die Bursae intermetatarsophalangeae von der plantaren Seite aus zwischen den drei ersten, auseinandergezogenen Zehen des rechten Fußes dargestellt und eröffnet.

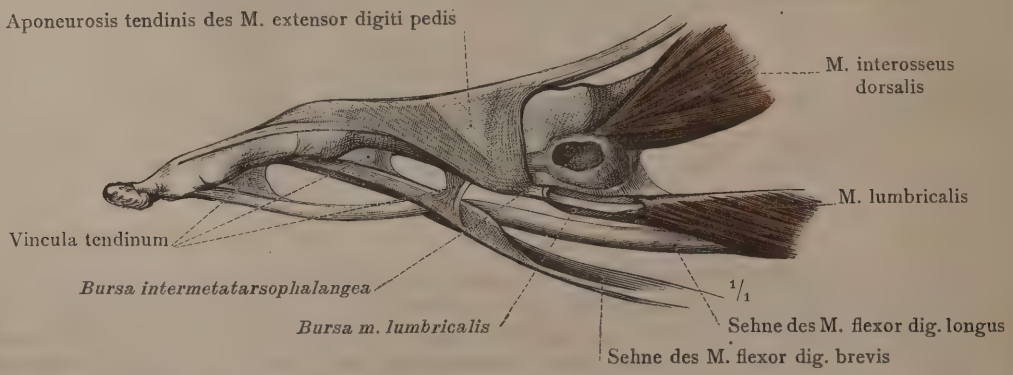

Fig. 630. Die Endstücke der Strecker- und Beugersehnen der rechten zweiten Zehe in der Ansicht von der medialen Seite. Aponeurose der Streckersehne. Bursa musculi lumbricalis pedis und Bursa intermetatarsophalangea. Vincula tendinum.

ANHANG ZUR MUSKELLEHRE.

CANALIS INGUINALIS,
DER LEISTENKANAL,

UND

CANALIS FEMORALIS,
DER SCHENKELKANAL.

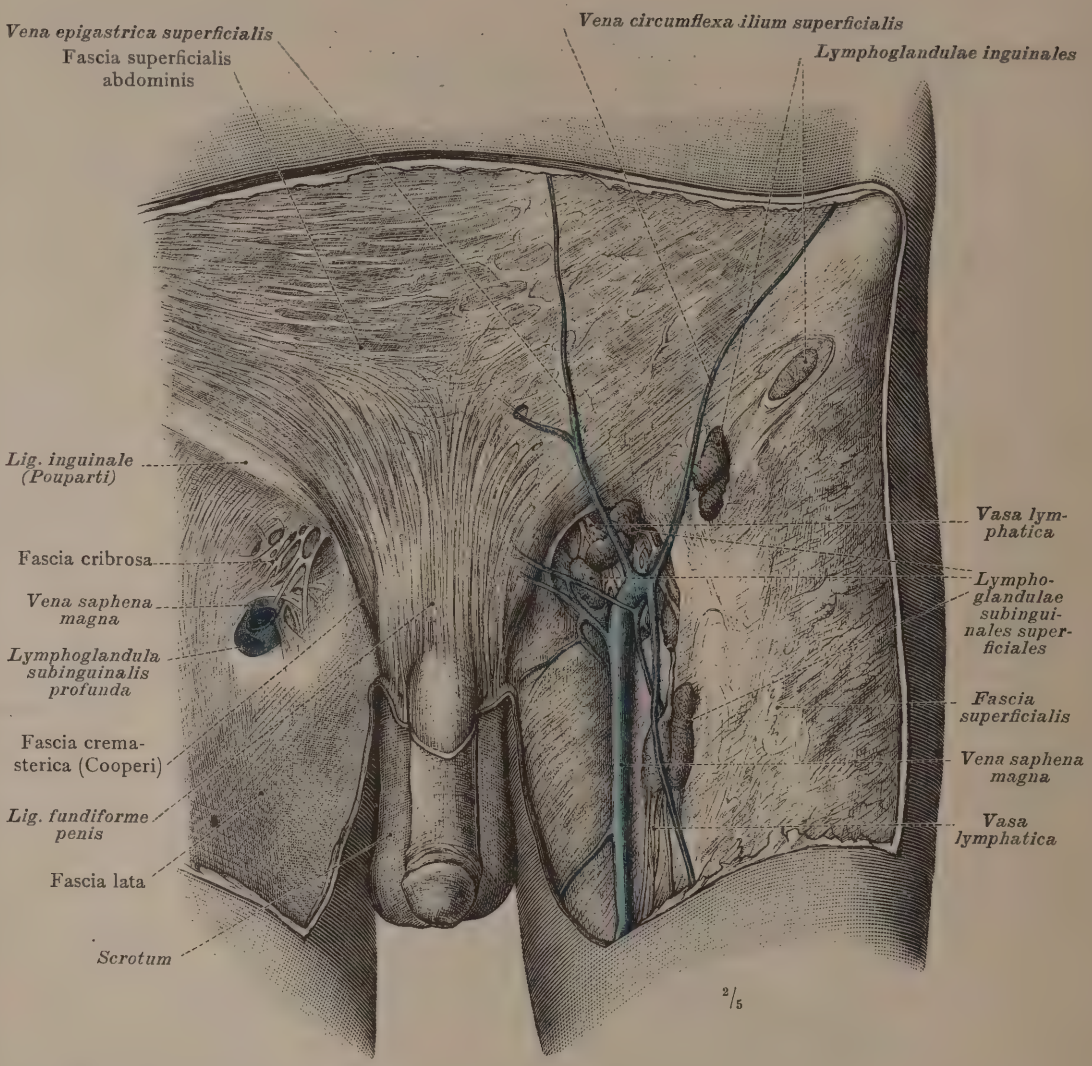

Fig. 631. Die Fascia superficialis der vorderen Bauchwand mit dem aus ihr hervorgehenden Ligamentum fundiforme penis und der den Samenstrang deckenden Fascia cremasterica (Cooperi). An dem von der Haut entblößten Teile des linken Oberschenkels ist die Fascia superficialis mit den in ihr enthaltenen Lymphoglandulae inguinales und subinguinales superficiales, sowie den Venae subcutaneae erhalten geblieben. An dem rechten Oberschenkel ist die Fascia superficialis mit den oberflächlichen Venen und Lymphknoten abgelöst und die Fascia lata und die Fascia cribrosa dargestellt worden; man sieht hier die Einmündung der Vena saphena magna in die Vena femoralis.

Subkutane Gebilde der Regio hypogastrica und der Regio subinguinalis.

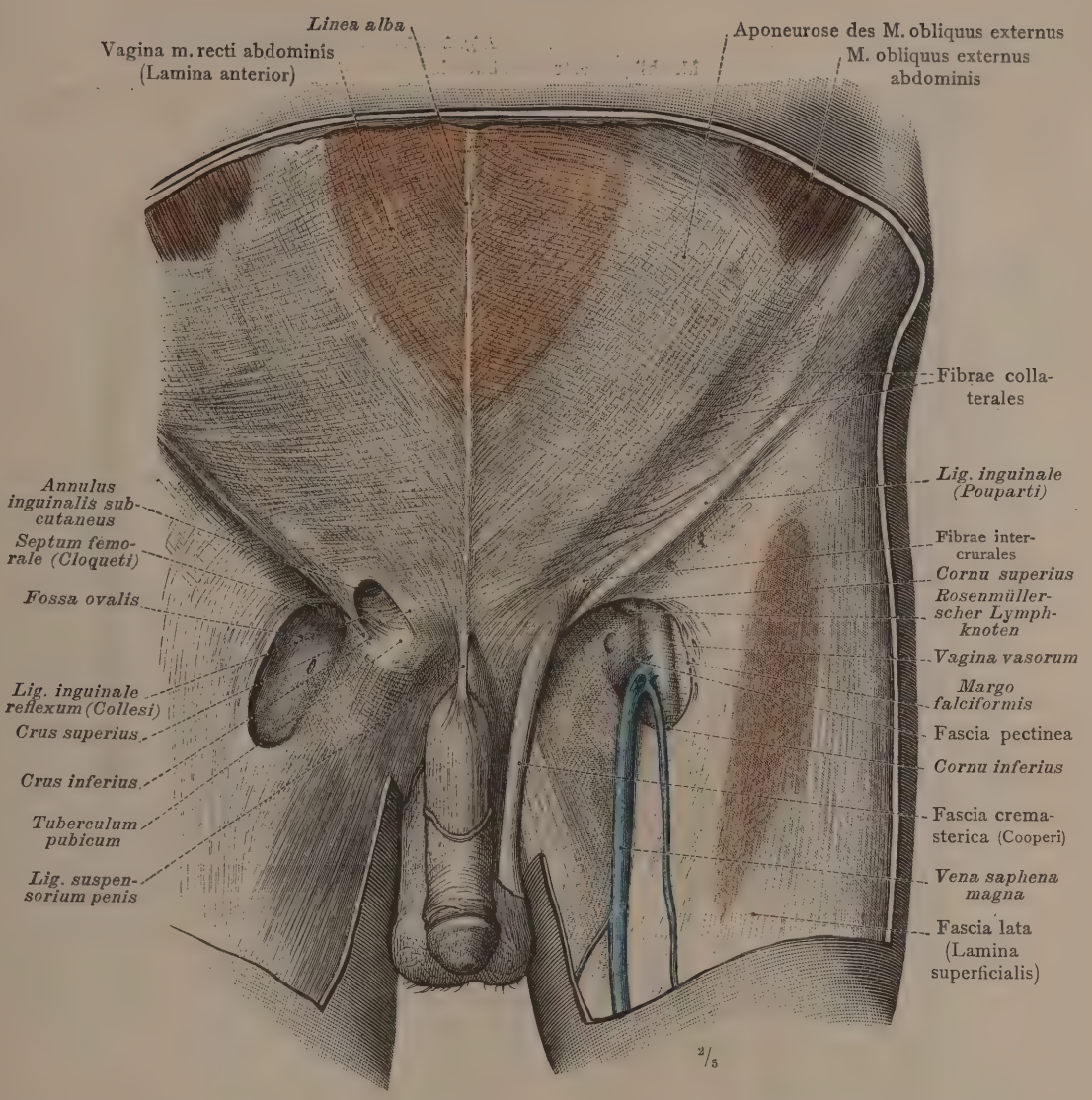

Fig. 632. In der Unterbauchgegend ist durch Ablösung der Fascia superficialis die Aponeurose des äußeren schiefen Bauchmuskels und das vordere Blatt der Vagina m. recti abdominis bloßgelegt worden. In der Regio inguinalis erscheint auf der rechten Körperseite der äußere Leistenring, Annulus inguinalis subcutaneus, mit den ihn begrenzenden Schenkeln, Crus superius und Crus inferius, nach Entfernung des Samenstranges vollständig freigelegt; auf der linken Körperseite aber ist der Samenstrang samt der Fascia cremasterica (Cooperi) erhalten geblieben und infolge der Verbindung der letzteren mit den Fibrae intercrurales der Leistenring verschlossen. — In der Regio subinguinalis ist nach Ablösung der Fascia cribrosa die Fossa ovalis (die Schenkelöffnung des Schenkelkanales) mit dem Margo falciformis und dem Cornu superius und inferius desselben dargestellt worden, und zwar links mit Erhaltung der Vena saphena magna und der Vagina vasorum femoralium, rechts unter vollständiger Entfernung der Arteria und Vena femoralis. — Man beachte die Lage des äußeren Leistenringes im Verhältnis zu dem Leistenband und zur Fossa ovalis.

Annulus inguinalis subcutaneus, äußerer Leistenring. — Fossa ovalis.

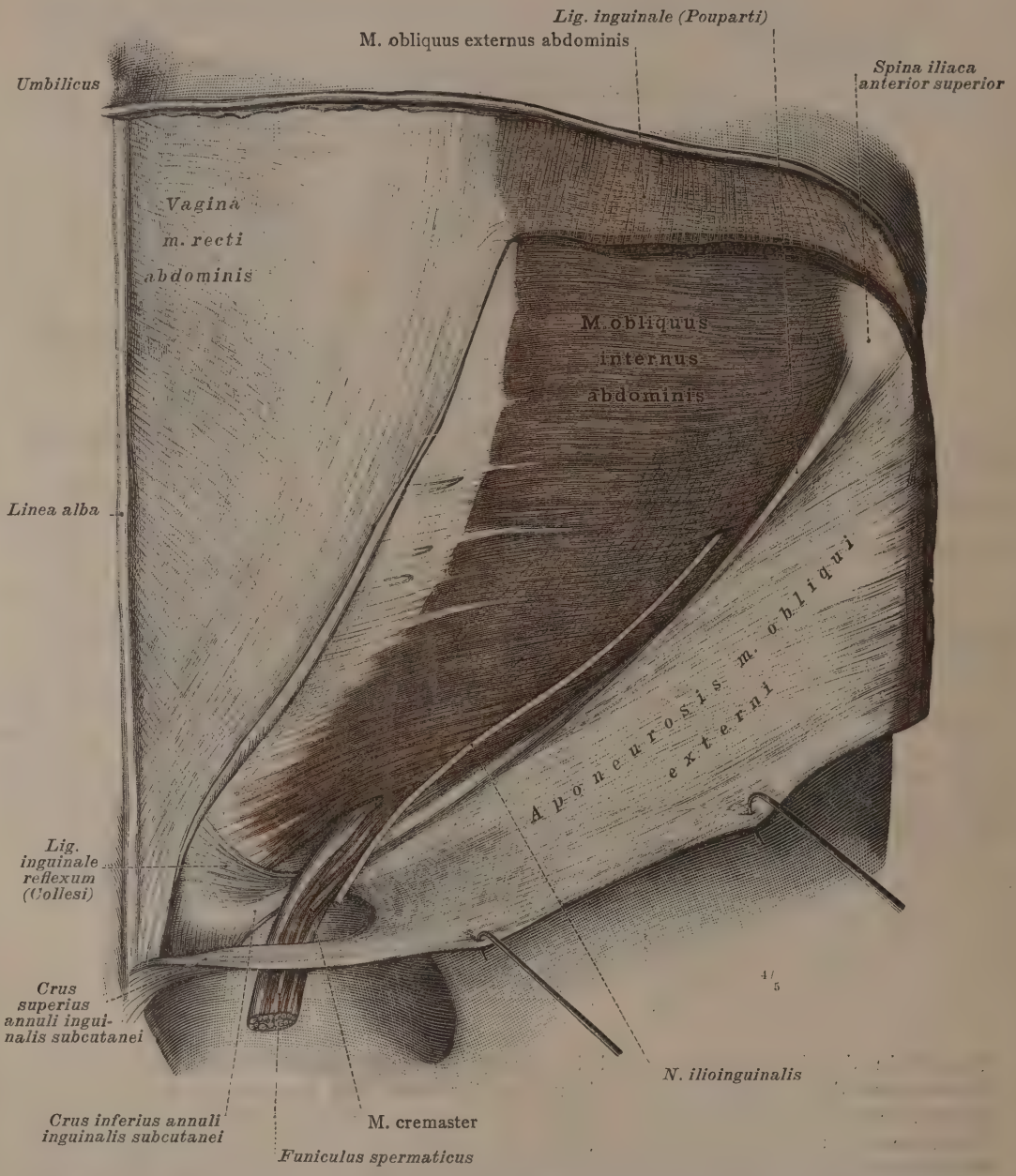

Fig. 633. Die mediale Strecke des linken Leistenkanales, von dem Annulus inguinalis subcutaneus bis zum Durchtritt des Samenstranges durch den Musculus obliquus internus abdominis; dieselbe wurde durch teilweise Abtragung der Aponeurose des Musculus obliquus externus abdominis dargestellt. Der untere Teil der Aponeurose des Musculus obliquus externus abdominis ist samt dem oberen Schenkel des äußeren Leistenringes nach unten umgelegt. Abzweigung des M. cremaster, des Hebemuskels des Hodens, von den untersten Bündeln des Musculus obliquus internus abdominis. Ligamentum inguinale reflexum (Collesi).

Canalis inguinalis. Leistenkanal.

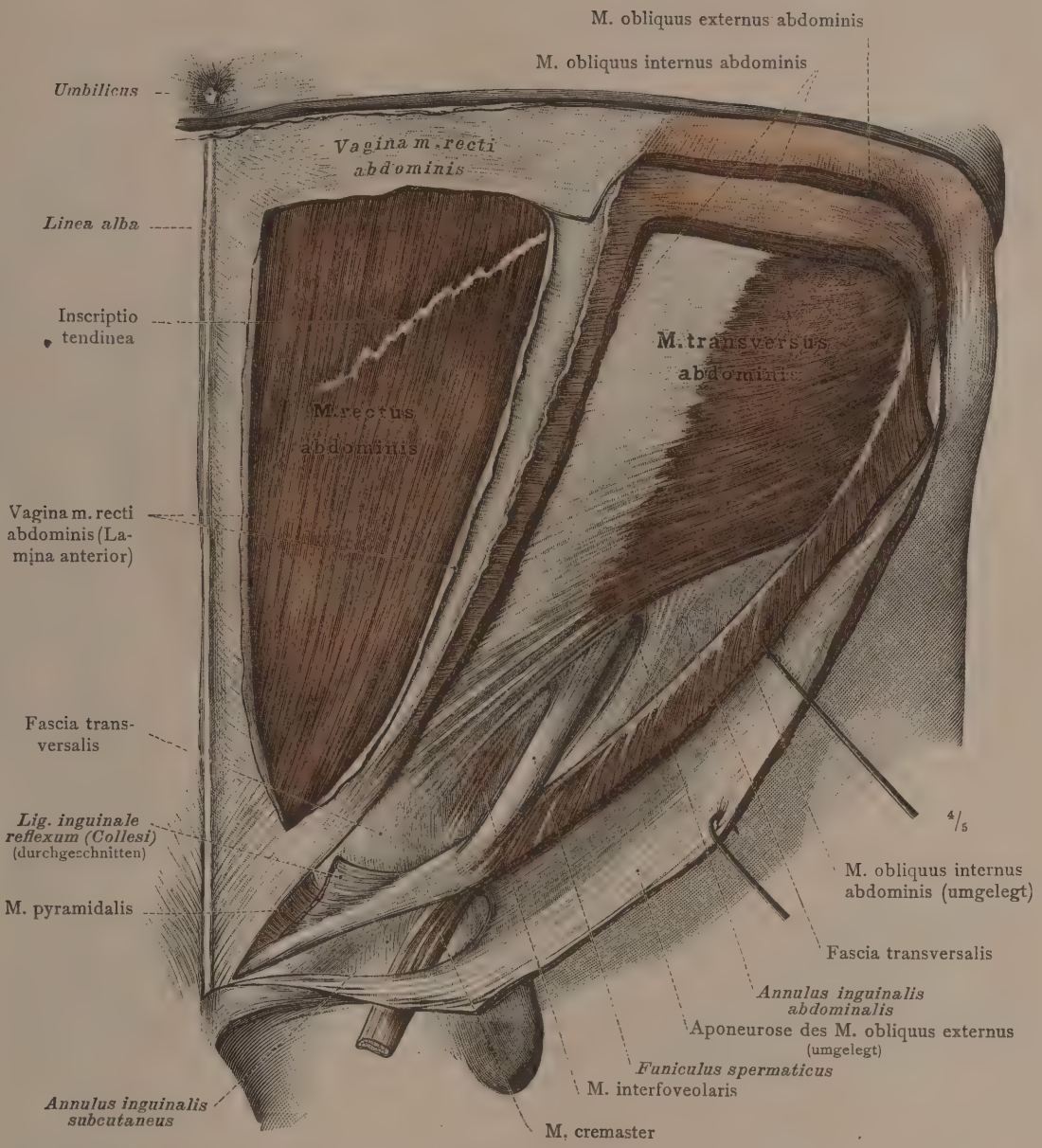

Fig. 634. Die laterale Strecke des linken Leistenkanals, von dem Durchtritt des Samenstranges durch den Musculus obliquus internus abdominis bis zu dem Bauchring des Leistenkanales, Annulus inguinalis abdominalis; dargestellt durch teilweise Abtragung des Musculus obliquus internus abdominis. M. interfoveolaris, an der Vorderseite des hier nicht abgegrenzten Ligamentum interfoveolare (Hesselbachi) gelegen.

Canalis inguinalis, Leistenkanal.

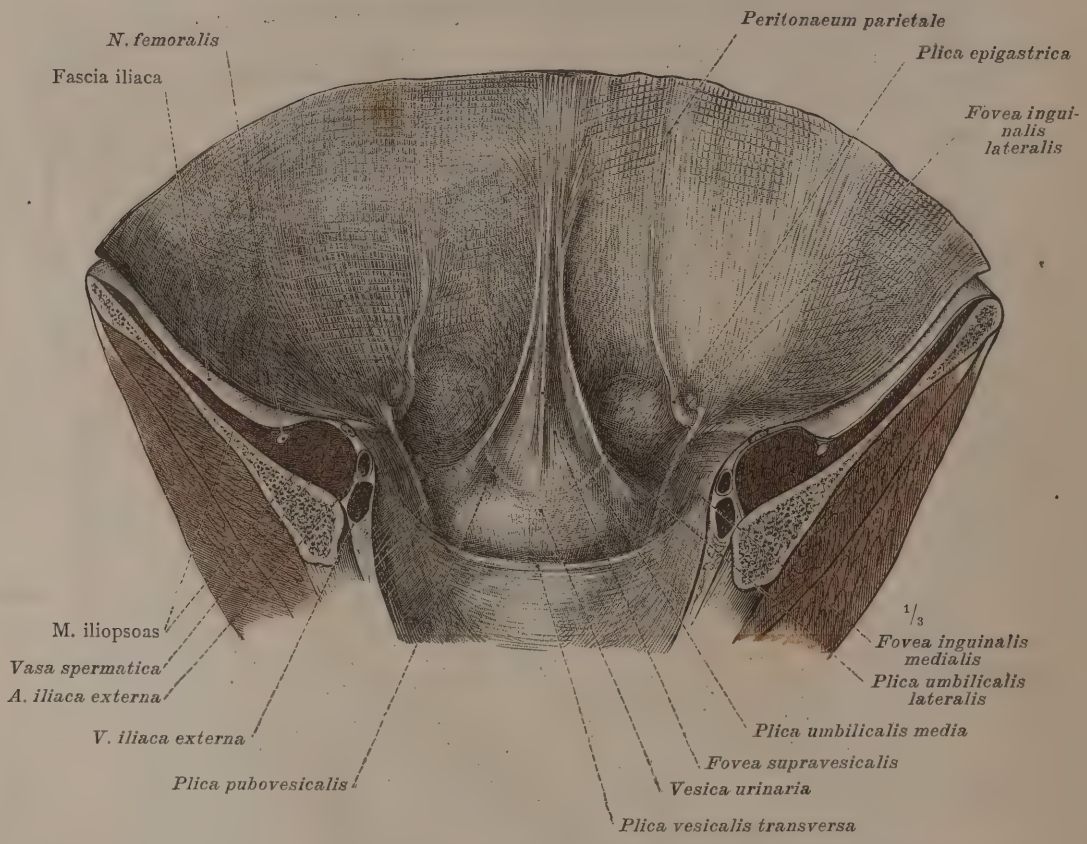

Fig. 635. Der untere Abschnitt der vorderen Bauchwand mit dem Wandteil des Bauchfells, Peritonaeum parietale, und den Falten desselben in der Ansicht von hinten; dargestellt durch einen frontalen Durchschnitt durch den unteren Teil des Rumpfes. Plicae umbilicales, lateralis und media, die seitliche und die mittlere Nabelfalte; Plica epigastrica; Foveae inguinales, lateralis und medialis, die laterale und die mediale Leistengrube; Fovea supravesicalis. Plica vesicalis transversa; Plicae pubovesicales.

Plicae umbilicales, Nabelfalten. — Foveae inguinales, Leistengruben.

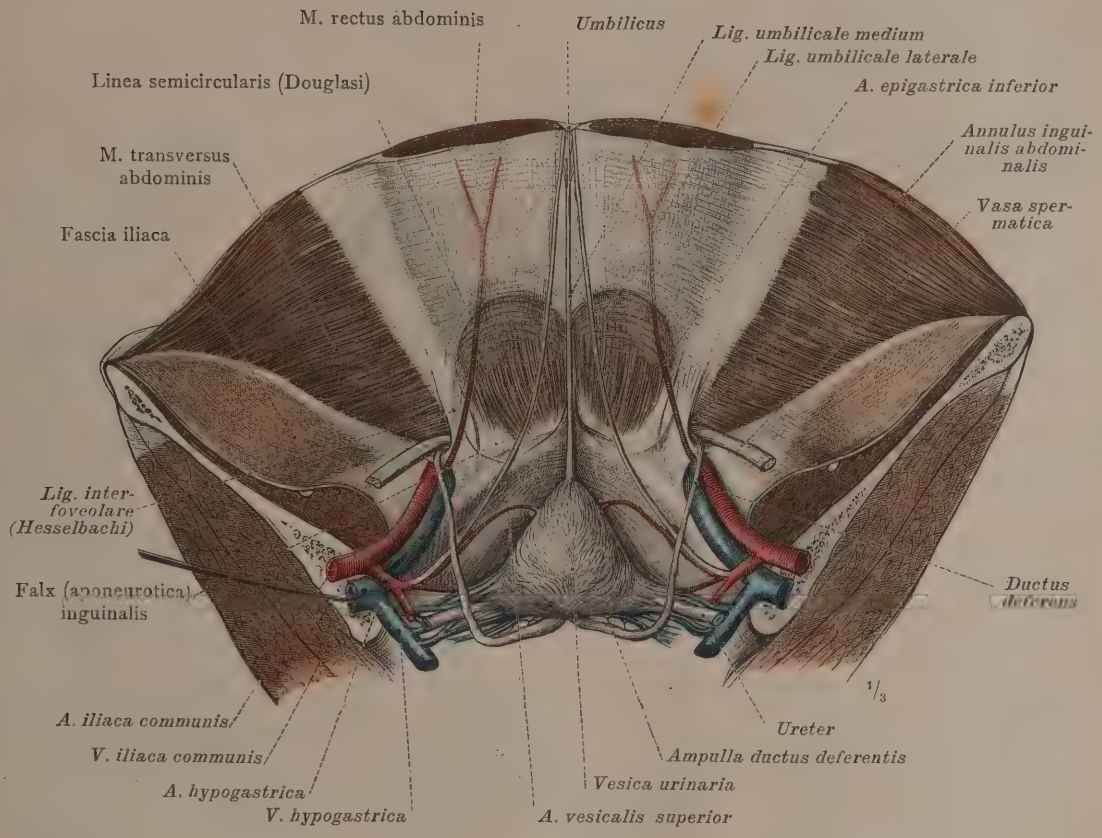

Fig. 636. Der untere Teil der vorderen Bauchwand und die vordere Beckenwand mit der Harnblase, nach Ablösung des Peritonaeum parietale und der Fascia transversalis in der Ansicht von hinten.

Ligamentum interfoveolare (Hesselbachi); Ligamenta umbilicalia, medium und laterale, das mittlere und das seitliche Nabelband; Arteria epigastrica inferior. Annulus inguinalis abdominalis, Bauchring des Leistenkanales. Falx (aponeurotica) inguinalis. Ductus deferens.

Ligamenta umbilicalia, Nabelbänder.

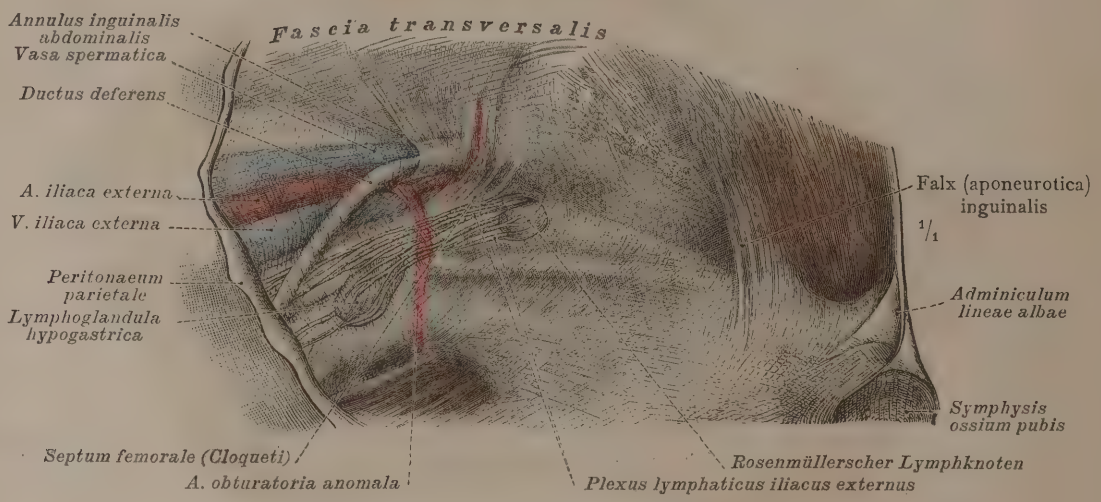

Fig. 637. Die Gegend der Leistengruben, Foveae inguinales, nach Ablösung des Peritonaeum parietale von der Bauchseite her dargestellt. Linke Körperseite. Die Beziehungen der Fascia transversalis zu dem Bauchring des Leistenkanals und zu dem Schenkelring. Verbindung der Fascia transversalis mit der Gefäßscheide der Arteria und Vena iliaca externa: Septum femorale (Cloqueti). Fortsetzung der Fascia transversalis von dem Annulus inguinalis auf die Vasa spermatica und auf den Ductus deferens. Lagebeziehung des Plexus lymphaticus iliacus externus und des Rosenmüllerschen Lymphknotens zu dem durch das Septum femorale bedeckten Annulus femoralis.

Die Bauchöffnungen des Leisten- und Schenkelkanals.

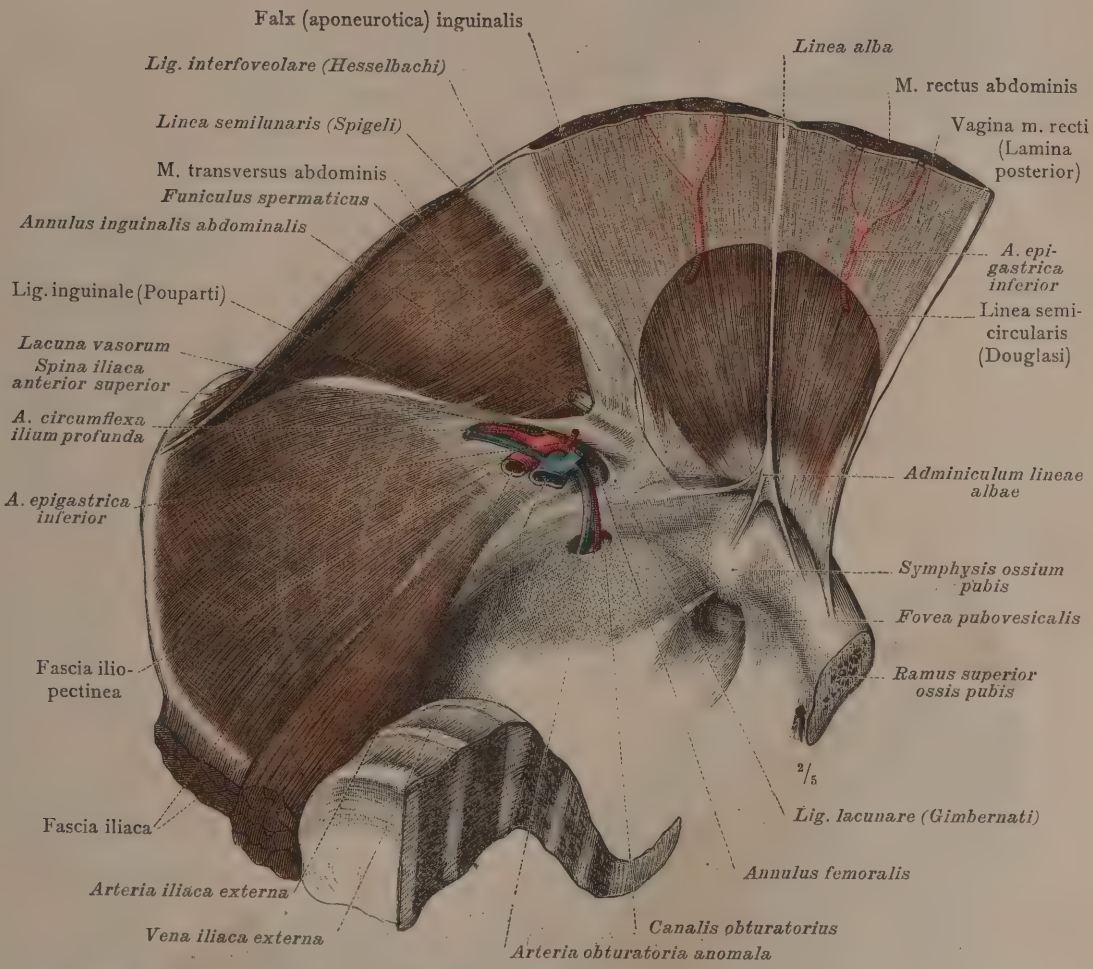

Fig. 638. Annulus inguinalis abdominalis, Bauchring des Leistenkanals, und Annulus femoralis, Schenkelring, an der linken Körperseite durch Ablösung des Bauchfells und der Fascia transversalis freigelegt; Ansicht von hinten. Ligamentum interfoveolare (Hesselbachi) und Falx (aponeurotica) inguinalis. Lagebeziehung der in diesem Falle aus der Arteria epigastrica inferior entspringenden Arteria obturatoria zu dem Annulus femoralis.

Die Bauchöffnungen des Leisten- und Schenkelkanals.

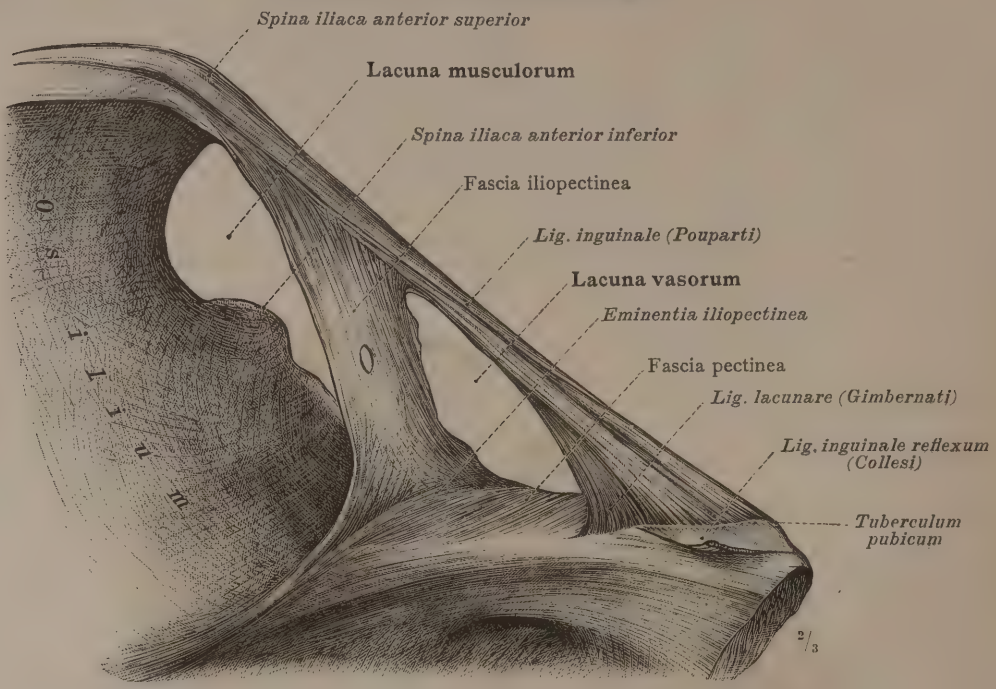

Fig. 639. Lacuna musculorum und Lacuna vasorum. Ansicht von hinten.

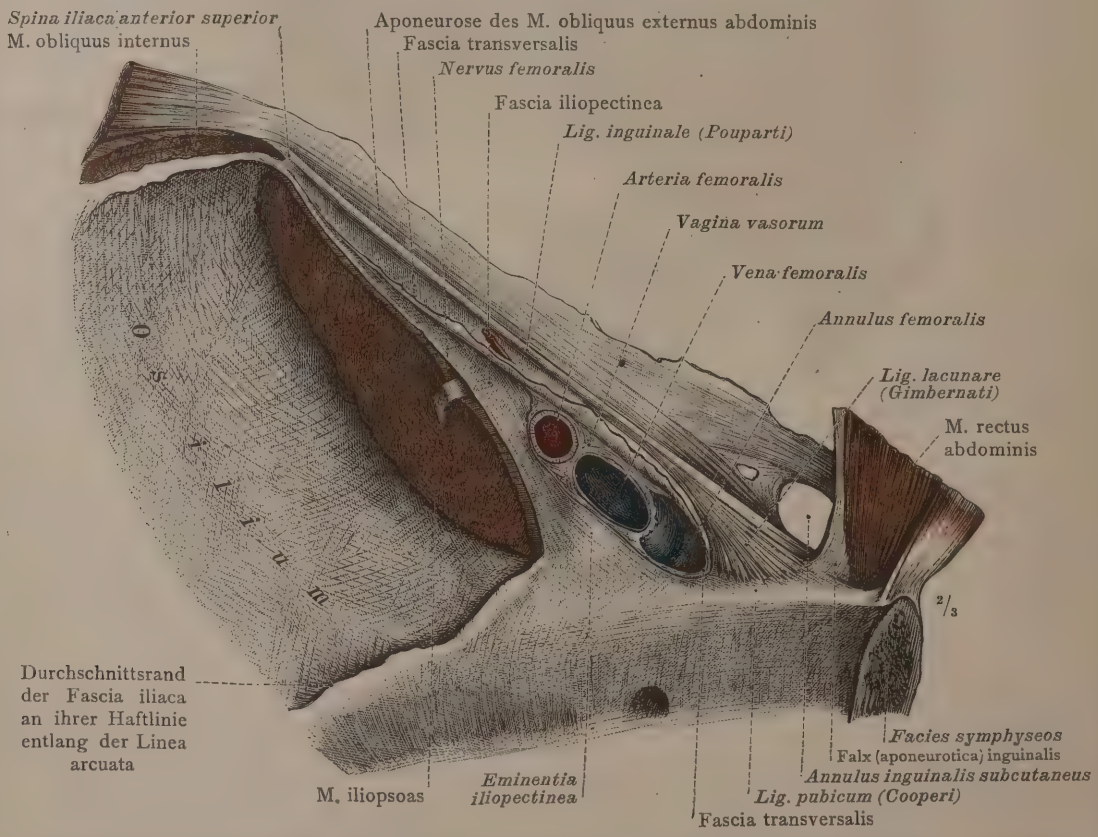

Fig. 640. Die Inhaltsteile der Lacuna musculorum und der Lacuna vasorum und ihre gegenseitigen Lageverhältnisse. Linke Körperseite; Ansicht von hinten.

REGISTER

FÜR DIE

MUSKELLEHRE.

Lateinische Namen:

Die mit * bezeichneten Namen sind in dem von der anatomischen Gesellschaft festgestellten Verzeichnis nicht enthalten.

A.

Adminiculum lineae albae 388, 389.
Annulus femoralis 389, 390.
» inguinalis abdominalis 275, 276, 344, 385, 387—389.
» inguinalis subcutaneus 274, 349, 383, 385.
*Aponeuroses tendinum extensorum digitorum (manus) 331.
*Aponeuroses tendinum extensorum digitorum (pedis) 373, 380.
Aponeurosis 262.
» m. obliqui externi abdominis 274, 383, 385.
» palmaris 322, 332.
» plantaris 375, 376.
Arcus lumbocostalis lateralis [Halleri] 286.
» » medialis » 286.
» tendineus m. levatoris ani 346.
» » » solei 363, 371.

B.

Bursa anserina 356, 362.
» bicipitogastrocnemialis 363.
» bicipitoradialis 316, 321.
» cubitalis interossea 321.
» glutaeofemoralis 342.
» iliaca subtendinea 348.
» iliopectinea 348, 356.
» infrapatellaris profunda 366.
» » subcutanea 350.
Bursae intermetacarpophalangeae 330.
» intermetatarsophalangeae 380.
Bursa intratendinea olecrani 320.
» mucosa subtendinea 261.
» musculi bicipitis femoris inferior 363.
» » » » superior 342.
» » coracobrachialis 314.
» » extensoris carpi radialis brevis 331.
» » flexoris carpi radialis 323.
» » » » ulnaris 333.
» » gastrocnemii lateralis 363.
» » » medialis 362, 363, 369.
» » infraspinati 312.
» » latissimi dorsi 314.
» » obturatoris interni 341.
» » pectinei 347.
» » piriformis 348.
» » poplitei 363, 370.
» » recti femoris 348.
» » sartorii propria 355.
» » semimembranosi 362, 370.
» » sternohyoidei 294.
» » subscapularis 313, 314.
» » tensoris veli palatini 297.
» » teretis majoris 314.
» » thyreohyoidei 294.
Bursae musculorum lumbricalium pedis 380.
Bursa praepatellaris subcutanea 350.
» » subfascialis 355.
» » subtendinea 355.
» sinus tarsi 364.
» subacromialis 312.
» subcutanea acromialis 311.
» » calcanea 374.
» » coccygea 342.
» » epicondyli (humeri) medialis 320.
» » malleoli medialis 374.
» » olecrani 314, 320.
» » praementalis 282.
» » prominentiae laryngeae 282.
» » sacralis 342.
» » spinae iliacae posterioris 342.
» » tuberositatis tibiae 355.
Bursae subcutaneae digitorum dorsales 327, 330.
» » metacarpophalangeae dorsales 327, 330.
Bursa subdeltoidea 311.
» subtendinea m. tibialis anterioris 378.
» » » » posterioris 379.
» » olecrani 320.
» tendinis calcanei [Achillis] 370.
» trochanterica m. glutaei maximi 340, 342.
» » » » medii anterior 348.
» » » » » posterior 342.
» » » » minimi 348.

C.

Canalis adductorius [Hunteri] 351.
» femoralis 381—390.
» inguinalis 381—390.
» obturatorius 346, 347, 357, 361, 389.
» popliteus 363, 371.
Caput (musculi) 262.
» commune 263.
» » für die palmaren Unterarmmuskeln 321.
Centrum tendineum 286, 287.
Chiasma tendinum 335.
Chorda obliqua 317.
Cornu inferius (marginis falciformis) 349, 383.
» superius » » 349, 383.
Corpus adiposum buccae 290.
Crus inferius annuli inguinalis 349, 383.
» superius » » 349, 383.

D.

Diaphragma 286, 287.
Pars costalis 281, 286, 287.
» lumbalis 286, 287.
Crus intermedium 286, 345.
» laterale 286.
» mediale 286, 345.
Pars sternalis 281, 286, 287.
*Diaphragma oris 294, 295.

E.

*Eminentiae plantares 375.

F.

Falx (aponeurotica) inguinalis 387—390.
Fascia 264.
» antibrachii 314, 320, 327, 332.
» axillaris 282, 283.
» brachii 264, 282, 283, 314.
» buccopharyngea 304.
» colli 282, 283, 291—293.
» coracoclavicularis 282.
» cremasterica [Cooperi] 382, 383.
» cribrosa 382.
» cruris 355, 362, 364, 366, 368—370, 374.
» dorsalis manus 327.
» » pedis 366.
* » glutaea 266, 267.
» iliaca 346, 386, 387, 389, 390.
» iliopectinea 344, 389, 390.
» infraspinata 266, 267.
» lata 338, 339, 350, 355, 360, 382, 383.
* » lumbalis 285.
» lumbodorsalis 266—269, 273, 285, 342.
* » m. latissimi dorsi 283.
» nuchae 266, 267.
» obturatoria 346.
» parotideomasseterica 283, 291, 300.
» pectinea 349, 383, 390.
» pectoralis 282, 283, 291.
» praevertebralis 292.
» superficialis 264.
» » abdominis 382.
» supraspinata 267.
» temporalis 304—306.
Lamina profunda 305, 306.
» superficialis 304—306.
» transversalis 275, 276, 285, 344, 385, 388, 390.
Fasciculi transversi aponeurosis palmaris 332.
» » » plantaris 375.
*Fibrae annulares 334.
* » collaterales 383.
* » cruciatae 334.
» intercrurales 383.
Foramen venae cavae 286, 287.
*Fossa axillaris 283.
» cubitalis 322.
» iliopectinea 350.
» ovalis 274, 276, 349, 383.
» poplitea 358.
Fovea inguinalis lateralis, medialis 386.
» supravesicalis 386.
*Foveola radialis 327.
Funiculus spermaticus 274—276, 384, 385, 389.

G.

Galea aponeurotica 300, 304.

H.

Hiatus adductorius 356, 357, 360.
» aorticus 286, 287.
» oesophageus 286, 287.
Hypothenar 322—324.

I.

Inscriptio tendinea 262.
Inscriptiones tendineae m. recti abdominis 276, 385.

J.

Juncturae tendinum 330.

L.

Lacertus fibrosus 315, 322, 327.
Lacuna musculorum 390.
» vasorum 344, 349, 389, 390.
Lamina profunda fasciae 264.
» superficialis fasciae 264.
Ligamenta capitulorum (ossium metacarpalium) transversa 334.
Ligamenta capitulorum (ossium metatarsalium) transversa 376.
Ligamentum carpi dorsale 326—328, 330.
» » transversum 324, 334.
» » volare 322, 332.
» cricothyreoideum (medium) 294.
» cruciatum cruris 364, 366, 372, 373.
* » fundiforme pedis 365, 373.
» » penis 382.
» inguinale [Pouparti] 274, 276, 344, 345, 349, 382, 383, 389, 390.
» inguinale reflexum [Collesi] 383—385, 390.
» interfoveolare [Hesselbachi] 385, 387, 389.
Ligamenta intercostalia externa 274.
» » interna 280.
Ligamentum laciniatum 370, 371, 374.
» lacunare [Gimbernati] 344, 349, 389, 390.
» lumbocostale 270, 271, 285, 286, 343, 345.
» nuchae 267, 268.
» palpebrale mediale 300.
» patellae 353, 355, 356, 366, 367.
» pubicum [Cooperi] 344, 353, 390.
» sacrospinosum 340, 341, 346.
» sacrotuberosum 340, 341, 343.
» stylohyoideum 292—294, 296.
» suspensorium penis 274, 276, 349, 383.
» transversum cruris 366, 372.
» umbilicale laterale, medium 387.
Ligamenta vaginalia digitorum (manus) 334—336.
» » » (pedis) 376, 378.
Linea alba 274, 276, 383—385, 389.
» semicircularis [Douglasi] 275, 276, 387, 389.
» semilunaris [Spigeli] 276, 389.

M.

Margo falciformis 349, 383.
Membrana hyothyreoidea 294.
» interossea antibrachii 324, 325, 329.
» » cruris 367.
» obturatoria 345.
*Mesotenon 333.
Musculi abdominis 274—276, 278, 279, 281.
Musculus abductor digiti quinti (manus) 323, 324, 334, 336.
» » » » (pedis) 364, 366, 372, 373, 376, 377.
» » hallucis 371, 374, 376.
» » pollicis brevis 324, 334, 336.
» » » longus 326, 328—330.
» adductor brevis 345, 351—353, 356, 357, 360.
» » hallucis 378.
» » longus 345, 346, 350—353, 356, 357, 360.

Musculus adductor magnus 345, 346, 351, 352, 354, 356—360.
» » minimus 345, 358—360.
» » pollicis 324, 325, 334—336.
» anconaeus 318, 319, 326, 328, 329.
Musculi antibrachii 321—329.
Musculus articularis genu 354, 357.
Musculi articulationis humeri 310—313.
Musculus auricularis anterior 300.
» » posterior 266, 304.
» » superior 266, 300.
» biceps 262.
» » brachii 314, 315, 317, 325.
» » femoris 352, 358—363.
» bipennatus 262.
* » biventer 262.
» brachialis 315—317, 319, 321, 325.
Musculi brachii 315—320.
Musculus brachioradialis 317, 319, 321—323, 325—327, 329.
» buccinator 297, 302, 305, 307.
» caninus 297, 300—302, 304, 305.
Musculi capitis 295—297, 300—308.
Musculus ceratopharyngeus 296.
» chondroglossus 296.
» chondropharyngeus 296.
» coccygeus 288, 347.
Musculi colli 290—294, 298, 299.
» » et capitis 295—297.
Musculus constrictor pharyngis inferior 297.
» » » medius 293, 296.
» » » superior 297.
» coracobrachialis 314—317.
* » corrugator supercilii 300, 301.
Musculi coxae 338—348.
Musculus cremaster 274—276, 384, 385.
» cricothyreoideus 294, 296.
Musculi cruris 364—371.
Musculus deltoideus 266, 269, 274, 275, 310, 317, 319.
» depressor septi 302, 303, 305.
» digastricus 292, 297, 298, 307, 308.
Musculi dorsi 266—273.
Musculus epicranius 300, 302.
» epitrochleoanconaeus 320.
» extensor carpi radialis brevis 317, 321, 326—329.
» » » » longus 317, 319, 321, 322, 326—329.
» » » ulnaris 318, 325, 326, 328, 329.
» » digiti quinti proprius 326.
» » digitorum brevis 364, 365, 367, 372, 373.
» » » communis 326—329.
» » » longus 364, 365, 367.
» » hallucis brevis 364, 365, 367, 372.
» » » longus 364, 365, 367.
» » indicis proprius 326, 328—330.
» » pollicis brevis 326, 328—330.
» » » longus 326, 328—330.
Musculi extremitatis inferioris 337—380.
» » superioris 309—336.
» faciei 300—305.
» femoris 349—361.
Musculus flexor carpi radialis 317, 322, 323, 325.
» » » ulnaris 317—320, 322, 323, 325.
» » digiti quinti brevis (manus) 324, 325, 334—336.
» » » » « (pedis) 376—378.
» » digitorum brevis 376.
Musculus flexor digitorum longus 370, 371, 376, 377.
» » » profundus 324, 325, 331, 335, 336.
» » » sublimis 317, 321—323, 325, 331, 335, 336.
» » hallucis brevis 376—378.
» » » longus 370, 371, 376, 377.
» » pollicis brevis 324, 325, 334, 336.
» » » longus 322, 324, 335, 336.
» frontalis 300.
» fusiformis 262.
» gastrocnemius 358—363, 368, 369.
» gemellus (inferior, superior) 340, 341, 343, 358, 359.
» genioglossus 295, 296, 307.
» geniohyoideus 294—296, 307.
» glutaeus maximus 338—340, 342, 343, 360.
» » medius 340, 343, 345, 353.
» » minimus 341—343, 345, 353.
» gracilis 345, 346, 350, 351, 354, 360, 362.
» Horneri 301, 304.
» hyoglossus 293, 296.
» iliacus 344, 346, 347, 350.
» iliocostalis 268, 269, 273, 343.
» » cervicis 268, 269, 272, 273.
» » dorsi 268, 269, 272, 273, 343.
» » lumborum 268, 269, 273, 343.
» iliopsoas 344, 346—348, 350, 353, 354, 360, 361, 386, 390.
» incisivus labii inferioris 302, 305, 306.
» » » superioris 302, 305.
» infraspinatus 312, 318, 319.
* » interfoveolaris 275, 385.
Musculi intercostales externi 268, 271, 274, 276—280.
» » interni 275—281.
» interossei dorsales (manus) 329, 331, 334—336.
» » » (pedis) 373—379.
» » plantares 376, 379.
» » volares 334—336.
Musculus interosseus dorsalis I. (manus) 323, 324, 331, 336.
Musculi interspinales 270—272, 279, 339.
» intertransversarii anteriores 299.
» » posteriores 271, 272, 299.
* » » » laterales 270, 271, 273, 339, 343.
* » » » mediales 271, 273, 339, 343.
Musculus latissimus dorsi 266, 267, 269, 277, 278, 317.
» levator ani 288.
» » scapulae 266, 267, 269, 277, 278, 293, 298, 319.
» » veli palatini 295, 297, 308.
Musculi levatores costarum breves 270, 271, 273.
» » » longi 270, 271, 273.
Musculus longissimus 268, 273.
» » capitis 268, 270, 272, 273, 278, 308.
» » cervicis 268, 270, 272, 273.
» » dorsi 268—270, 272, 273, 343.
» longitudinalis inferior (linguae) 296.
» longus capitis 277, 293, 294, 298, 308.
» » colli 278, 293, 295, 298, 299.
Musculi lumbricales (manus) 324, 330, 332, 336.
» » (pedis) 376, 377.
» manus 330—336.
Musculus masseter 293, 304, 306, 308.
» » tiefe Portion des 305.
*Musculi masticatorii 304—307.

Musculus mentalis 302, 305, 306.
» multifidus 270—273, 343.
» mylohyoideus 292—295, 297, 307.
» nasalis 301, 302, 304, 305.
Pars alaris 302, 304, 305.
» transversa 304, 305.
» obliquus capitis inferior 270—272, 278, 279.
» » » superior 268, 270—272, 278, 279, 308.
» » externus abdominis 266—269, 274—276, 278, 279, 384, 385.
» » internus abdominis 267—270, 274—276, 384, 385.
» obturator externus 341, 343, 345, 353, 356, 357, 359—361.
» » internus 340—342, 344, 347, 358, 359.
» occipitalis 266, 278, 304.
» omohyoideus 277, 292, 293, 314, 317, 319.
» opponens digiti quinti (manus) 325, 334—336.
» » » » (pedis) 364, 372, 378.
» pollicis 325, 334—336.
» orbicularis oculi 300, 301.
Pars lacrimalis [M. Horneri] 301, 304.
» orbitalis 300, 301.
» palpebralis 300, 301.
» orbicularis oris 302, 303, 305.
» palmaris brevis 322, 332.
» » longus 322.
» pectineus 345, 347, 350—353, 357, 360, 361.
» pectoralis major 274, 275, 317.
Pars abdominalis 274.
» clavicularis 274, 275, 317.
» sternocostalis 274, 275, 278.
» pectoralis minor 274, 275, 278, 317.
Musculi pedis 372—380.
Musculus peronaeus brevis 364—367, 371, 373.
» » longus 364, 366, 367, 379.
» » tertius 364, 367, 372.
» piriformis 340—347, 358, 359.
» plantaris 358—362, 368, 369, 371.
» popliteus 360—363, 366, 369—371.
» procerus 300, 301.
» pronator quadratus 323—325, 333, 334.
» » teres 317, 322, 325, 327, 328.
» psoas major 344—347, 350.
» » minor 344.
» pterygoideus externus 295, 307, 308.
» » internus 295, 307, 308.
» pyramidalis 275, 276, 385.
» quadratus femoris 340—343, 345, 346.
» » labii inferioris 300, 302, 304—306.
» » » superioris 300, 301, 304.
Caput angulare 300, 301.
» infraorbitale 300, 304.
» zygomaticum 300.
» quadratus lumborum 339, 344, 345.
» » plantae 376—378.
» quadriceps femoris 350—353, 355, 360.
» rectus abdominis 275, 276, 278, 385, 387, 389, 390.
» » capitis anterior 299, 308.
» » » lateralis 271, 272, 279, 298, 299, 308.
» » » posterior major, minor 271, 272, 279, 308.
» » femoris 343, 345, 350—353.
» rhomboideus major, minor 267, 269, 319.
Musculus risorius 290, 300, 305.
Musculi rotatores breves 271—273.
» » longi 271—273.
Musculus sacrococcygeus anterior 288, 344, 346.
» » posterior 288.
» sacrospinalis 268, 273, 285.
» sartorius 345, 350, 351, 353—355, 362.
» scalenus anterior 277—279, 293, 298, 299.
» » medius 270, 277, 278, 293, 298, 299.
» » minimus 279.
» » posterior 268, 269, 277, 278, 298, 299.
» semimembranosus 351, 354, 358—363.
» semispinalis 270.
» » capitis 267—270, 272, 273, 278, 308.
» » cervicis 270, 272, 273.
» » dorsi 270, 273.
» semitendinosus 351, 354, 358, 360, 362.
» serratus anterior 268, 274—278, 317, 319.
» » posterior inferior 267—269, 278, 343.
» » » superior 267, 269, 278.
» soleus 363, 369, 371.
» spinalis 268.
» » cervicis 268, 273.
» » dorsi 268, 273.
» splenius capitis 266—269, 277, 278, 293, 308.
» » cervicis 267—269.
» sternalis 282.
» sternocleidomastoideus 278, 292, 293, 308, 317.
» sternohyoideus 281, 292—294.
» sternothyreoideus 277, 281, 292, 293.
» styloglossus 292, 293, 296, 297, 308.
» stylohyoideus 278, 292, 297, 308.
» stylopharyngeus 293, 297, 308.
» subclavius 274, 275, 278, 299, 311, 314, 317.
Musculi subcostales 280.
Musculus subscapularis 277, 313, 315—317.
» supinator 317, 319, 321, 323—325, 327—329.
» supraspinatus 310, 312, 313, 319.
» temporalis 306—308.
» tensor fasciae latae 338, 345, 350, 351, 353.
» » veli palatini 295, 297, 308.
» teres major 266, 269, 311, 313, 316—319.
» » minor 311—314, 318, 319.
Musculi thoracis 274, 275, 277—283.
Musculus thyreohyoideus 277, 292—294, 296.
» thyreopharyngeus 293, 294.
» tibialis anterior 364, 365, 367, 377, 378.
» » posterior 370, 371, 377, 379.
» transversus abdominis 269—271, 275, 276, 281, 385, 387, 389.
» » linguae 296.
» » menti 300, 302.
» » nuchae 266, 304.
» » thoracis 281.
» trapezius 266, 269, 278, 292, 293, 308, 319.
» triangularis 290, 293, 297, 300, 305, 306.
» triceps brachii 310—320, 329.
» » surae 368, 369.
Musculi trunci 265—288.
Musculus unipennatus 262.
» vastus intermedius 352—354, 356.
» » lateralis 345, 352, 353, 356, 358—361.
» » medialis 348, 350—354, 360, 361, 367.
» zygomaticomandibularis 304—306, 308.
» zygomaticus 290, 297, 300, 304, 305.

P.

Pars angularis fasciae colli 283.
Pericranium 300, 304, 305.
Perimysium 260, 261.
» externum 261.
Perimysium der Muskelbündel 260, 261.
» » Muskelfasern 260, 261.
Peritonaeum parietale 275, 386, 388.
Pes anserinus 351.
Platysma 282, 290, 291, 300, 304, 306.
Plica axillaris anterior, posterior 283.
» epigastrica 386.
» pubovesicalis 386.
» umbilicalis lateralis, media 386.
» vesicalis transversa 386.

R.

Raphe musculi mylohyoidei 295.
» pterygomandibularis 297.
Retinaculum mm. peronaeorum inferius 364, 366, 372.
» » » superius 372.

S.

*Sarcolemma 260, 261.
Septum femorale [Cloqueti] 383, 388.
» intermusculare 264.
» » femoris laterale 360.
» » » mediale 350, 351, 353, 356, 357, 359.
» » fibulare anterius 364, 367.
» » » posterius 370, 371.
» » humeri laterale 311, 319.
» » » mediale 314—317, 319.
*Sulci plantares 375.
*Sulcus antibrachii radialis, ulnaris 322.
» bicipitalis lateralis 326.
» » medialis 315.
» deltoideopectoralis 282.
» subclaviae 299.

T.

Tendo 261, 262.
» calcaneus [Achillis] 366, 367, 369, 371.
Thenar 322, 324.
Tractus iliotibialis [Maissiati] 338, 340, 342.
Trigonum deltoideopectorale 274, 282, 293.
» femorale 350.
» lumbale [Petiti] 266, 267.

V.

Vagina musculi recti abdominis 274—276, 281, 285, 384, 385, 389.
Vagina tendinis m. extensoris carpi ulnaris 330.
» » » » digiti quinti 330.
» » » » hallucis longi 372.
» » » » pollicis longi 330.
» » » flexoris carpi radialis 333.
» » » » digitorum (pedis) longi 378.
» » » » hallucis longi 378.
» » » » pollicis longi 333.
» » » peronaei longi plantaris 378.
» » » tibialis anterioris 372.
» » » » posterioris 378.
Vaginae tendinum digitales (manus) 333.
Vagina » m. extensoris digitorum pedis longi 372.
» » mm. abductoris longi et extensoris brevis pollicis 330, 333.
» » » extensorum carpi radialium 330.
» » » extensoris digitorum communis et extensoris indicis 330.
» » » flexorum communium 333.
» » » peronaeorum communis 372, 378.
Venter (musculi) 262.
Vincula tendinum (digitorum manus) 331.
» » (» pedis) 380.

Deutsche Namen:

A.

Abzieher des Daumens, der kurze 324, 334.
» » » lange 326, 328.
» » kleinen Fingers 324, 334.
» der großen Zehe 374, 376.
» » kleinen Zehe 372, 376.
Achillessehne 369.
Achselbogen [Langerscher] 283.
Achselfalten 283.
Achselhöhle 283.
Achsellücke, mediale, laterale 312, 313.
Adductorenschlitz 356, 357.
Antagonisten 263.
Aponeurose der Strecksehnen der Finger 331.
Armmuskel, der große runde 312, 313.
» » innere 316.
» » kleine runde 313.
» » zweiköpfige 315.
Armspeichenmuskel 322.
Aufheber des Schulterblattes 267.

B.

Backenmuskel 305.
Bauchmuskeln 274, 276, 279, 281.
Bauchmuskel, der äußere schiefe 274, 279.
Bauchmuskel, der gerade 276.
» » innere schiefe 274.
» » quere 276.
Bauchring 385, 387—389.
Bauschmuskel 268.
Beinhaut des Schädeldaches 300, 305.
Beuger des kleinen Fingers, der kurze 324, 334, 335.
Brustmuskeln 274, 275, 277—283.
Brustmuskel, der große 274.
» » kleine 274.
» » quere 281.

D.

Darmbeinlendenmuskel 344.
Darmbeinmuskel 344.
Darmbeinrückenmuskel 268.
Daumenballen 334.
Daumenbeuger, der kurze 324, 334, 335.
» » lange 324.
Daumenstrecker, der kurze 326, 328.
» » lange 326, 328.
Deltamuskel 310.
Dornmuskel 268.
Drehmuskel des Unterarms, der runde 322.
» » » viereckige 324.
Drehmuskeln, kurze des Kopfes 271.
» der Wirbel 271.

E.

Ellbogengrube 322.
Ellbogenmuskel 318, 326, 328.

F.

Fingerbeuger, der oberflächliche 323.
» » tiefliegende 324.
Fingerstrecker, der gemeinschaftliche 326.
Flügelmuskel, der äußere 295, 307.
» » innere 295, 307.

G.

Gegendreher 321, 327, 328.
Gegensteller des Daumens 335.
» » kleinen Fingers 335.
» der » Zehe 372, 378.
Gesäßmuskel, der große 339.
» » kleine 341.
» » mittlere 340.
Gesichtsmuskeln 300—305.
Griffelzungenmuskel 296.
Großzehenballen 375.
Großzehenbeuger, der kurze 376—378.
» » lange 370.
Großzehenstrecker, der kurze 364, 372.
» » lange 364, 365.

H.

Hakenmuskel 316.
Halbdornmuskel 270.
Handwurzelband, das dorsale 326, 327.
» » volare 322.
Halsmuskel, der lange 298.
Halsmuskeln, tiefe 298, 299.
Handbeuger, der radiale 322.
» » ulnare 322.
Handstrecker, der radiale, kurze 321, 326.
» » » lange 322, 326.
» » ulnare 326.
Hautmuskel des Halses 290.
Hebemuskel des Hodens 274, 276, 384.
Heber des Mundwinkels 304, 305.
» » weichen Gaumens 297.
Herabzieher der Nasenscheidewand 305.
Hohlhandmuskel, der lange 322.
» » kurze 322, 332.
Hornerscher Muskel 301, 302.
Hüftmuskeln 338—348.

J.

Jochbeinmuskel 300.
Jochbeinportion des Schläfenmuskels 306.

K.

Kammuskel 351, 352.
Kapselspanner des Kniegelenkes 357.
Kapuzenmuskel 266.
Kaumuskel 304.
Kaumuskeln 304—307.
Kinnmuskel 305.
Kinnzungenbeinmuskel 294.
Kinnzungenmuskel 296.
Kleinfingerballen 334.
Kleinzehenballen 375.
Kleinzehenbeuger, der kurze 376—378.
Kniekehle 358.
Kniekehlenmuskel 369, 370.
Kopfmuskel, der lange 298.
Kopfmuskeln, gerade 299.
Kopfwender 292.
Kreuzsteißbeinmuskeln 288.

L.

Lachmuskel 300.
Längsmuskel der Zunge, der untere 296.
Leistenband 274, 349.
Leistenkanal 349, 381—390.
Leistengruben 386, 388.
Leistenring, der äußere 349, 383.
Leitkanäle für die Sehnen der Unterarmmuskeln 331.
Lendenmuskel, der große 344.
» » kleine 344.
» » vierseitige 339.

M.

Mittelballen 375.
Muskel(n), allgemeine Verhältnisse der 259—264.
» Ansatz des 261.
» Aufbau des 260, 261.
» Beziehungen zu den Gelenken 263.
» der birnförmige 340, 341, 346, 347.
» breite 262.
» der dreieckige 300.
» dreigelenkige 263.
» eingelenkige 263.
» Elementarteile des 260.
» Formen der 262.
» des Fußes 372—380.
» gefiederte 262.
» des Gesichtes 300—305.
» der oberen Gliedmaßen 309—336.
» » unteren » 337—380.
» » halbhäutige 359.
» » halbsehnige 358.
» des Halses 290—294, 298, 299.
» » » und Kopfes 295—297.
» der Hand 330—336.
» des Kopfes 295—297, 300—308.
» mehrgelenkige 263.
» des Oberarms 315—320.
» » Oberschenkels 349—361.
» der Ohrmuschel, der hintere 304.
» » » » obere 300.
» » » » vordere 300.
» pyramidenförmige 276.
» quere der Zunge 296.
» rautenförmige 267.
» riemenförmige 262.
» des Rumpfes 265—288.
» Sägemuskeln, hintere 267.
» » vordere 277.
» der schmale des Nasenrückens 300.
» spindelförmige 262.
» des Unterarms 321—329.
» » » dorsale Gruppe 321, 326, 328, 329.
» » » radiale Gruppe 321, 322, 325—329.
» » » volare Gruppe 321—325.
» » Unterschenkels 364—371.
» Ursprung des 261.
» der vielgeteilte Rückenmuskel 270.
» viereckige der Oberlippe 300.
» » » » Unterlippe 304.
» » Zunge 296.
» zweibäuchige 262.
» zweigelenkige 263.
» zweiköpfige 262.
Muskelbinde 264.
Muskelfaser 260, 261.
» Kern der 260.
» quergestreifte 260.
Muskelfaserbündel 260, 261.
» primäres, sekundäres 261.

N.

Nabelbänder 387.
Nabelfalten 386.
Nasenmuskel 304, 305.

O.

Oberarmmuskel, der dreiköpfige 318.
Obergratmuskel 312, 313.
Oberlippe (sagittaler Durchschnitt) 305.
» viereckiger Muskel der 300.

R.

Rippenhalter 298.
Rippenheber 271.
Rückenmuskel, der breiteste 266.
» » längste 268.
Rückenmuskeln, 266—273.
» breite 266, 267.
» kurze 271.
» lange 268, 270.
Rückgratstrecker, der gemeinsame 268.
Rumpfmuskulatur, Schema der 284.

S.

Samenstrang 383—385.
Scalenuslücke 277, 279, 298.
Schädelhaube 300.
Schädelhaubenmuskel 300.
Scheide des geraden Bauchmuskels 281.
Scheidenbänder der Beugesehnen der Finger 334.
» » » » Zehen 376.
Schenkeldreieck 350.
Schenkelkanal 349, 381—390.
Schenkelmuskel, der schlanke 351.
» » vierköpfige 351, 352.
» » vierseitige 340, 341, 358.
» » zweiköpfige 358.
Schenkelöffnung des Schenkelkanals 349, 383.
Schenkelring 389.
Schienbeinmuskel, der hintere 370.
» » vordere 364, 365.
Schläfenmuskel 306.
» Jochbeinportion des 306.
Schleuderband des Fußes 365.
Schließmuskel der Lider 300, 301.
» des Mundes 302, 303.
Schneidermuskel 350.
Schneidezahnmuskel 305.
Schollenmuskel 369.
Schultergelenkmuskeln 310—313.
Sehne 261.
Sehnenscheiden der Fingerbeuger 333.
» » Fingerstrecker 330.
» am Fußrücken 372.
» der Regio retromalleolaris 378.
» » Wadenbeinmuskeln 372, 378.
Sohlenballen 375.
Sohlenbinde 375.
Sohlenfurchen 375.
Sohlenmuskel 368, 369.
Spanner des weichen Gaumens 297.
Spulmuskeln des Fußes 377.
» der Hand 324.
Steißmuskel 288.
Stirnmuskel 300.
Streckaponeurose der Finger 329—331.
Synergisten 263.

U.

Unterarmrinne, ulnare, radiale 322.
Untergratmuskel 312.
Unterkiefermuskel, der zweibäuchige 292.
Unterkieferzungenbeinmuskel 294, 295.
Unterschlüsselbeinmuskel 274.
Unterschulterblattmuskel 313.

V.

Verstopfungsmuskel, der äußere 356, 357.
» » innere 340, 347.

W.

Wadenbeinmuskel, der dritte 364.
» » kurze 365, 366.
» » lange 366.
Wadenmuskel, der dreiköpfige 368.

Z.

Zehenbeuger, der kurze 376.
» » lange 370, 377.
Zehenstrecker, Aponeurosen der 373.
» der kurze 364, 372.
» » lange 364.
Zungenbeinmuskeln, die unteren 292, 293.
Zungenbeinzungenmuskel 296.
Zuzieher des Daumens 324, 334.
» der großen Zehe 378.
» des Oberschenkels 350—361.
Zwerchfell 286, 287.
Zwerchfellschenkel 286.
Zwillingshüftmuskel 340.
Zwillingsmuskel der Wade 368.
Zwischendornmuskeln 271, 339.
Zwischenknochenmuskeln des Fußes, dorsale 379.
» » » plantare 379.
» der Hand, dorsale 331, 335.
» » » volare 335, 336.
Zwischenquerfortsatzmuskeln, hintere 271, 299, 339.
» vordere 299.
Zwischenrippenmuskeln, äußere 279.
» innere 280.

Druck von Gottlieb Gistel & Cie. in Wien.

HERMANN SCHEIBE, WIEN
III., MARXERGASSE 34